

pISSN 1810-1852

eISSN 1810-1879

Nr. 3 (88) 2023



# Arta Medica

**AL XIV - LEA**  
CONGRES AL ASOCIAȚIEI  
CHIRURGILOR  
„NICOLAE ANESTIADI”  
DIN REPUBLICA MOLDOVA



**2023**

**21 - 23**

**SEPTEMBRIE**

**AL IV - LEA**  
CONGRES AL SOCIETĂȚII  
DE ENDOSCOPIE, CHIRURGIE  
MINIMINVAZIVĂ ȘI ULTRASONOGRRAFIE  
„V.M. GUȚU” DIN REPUBLICA MOLDOVA



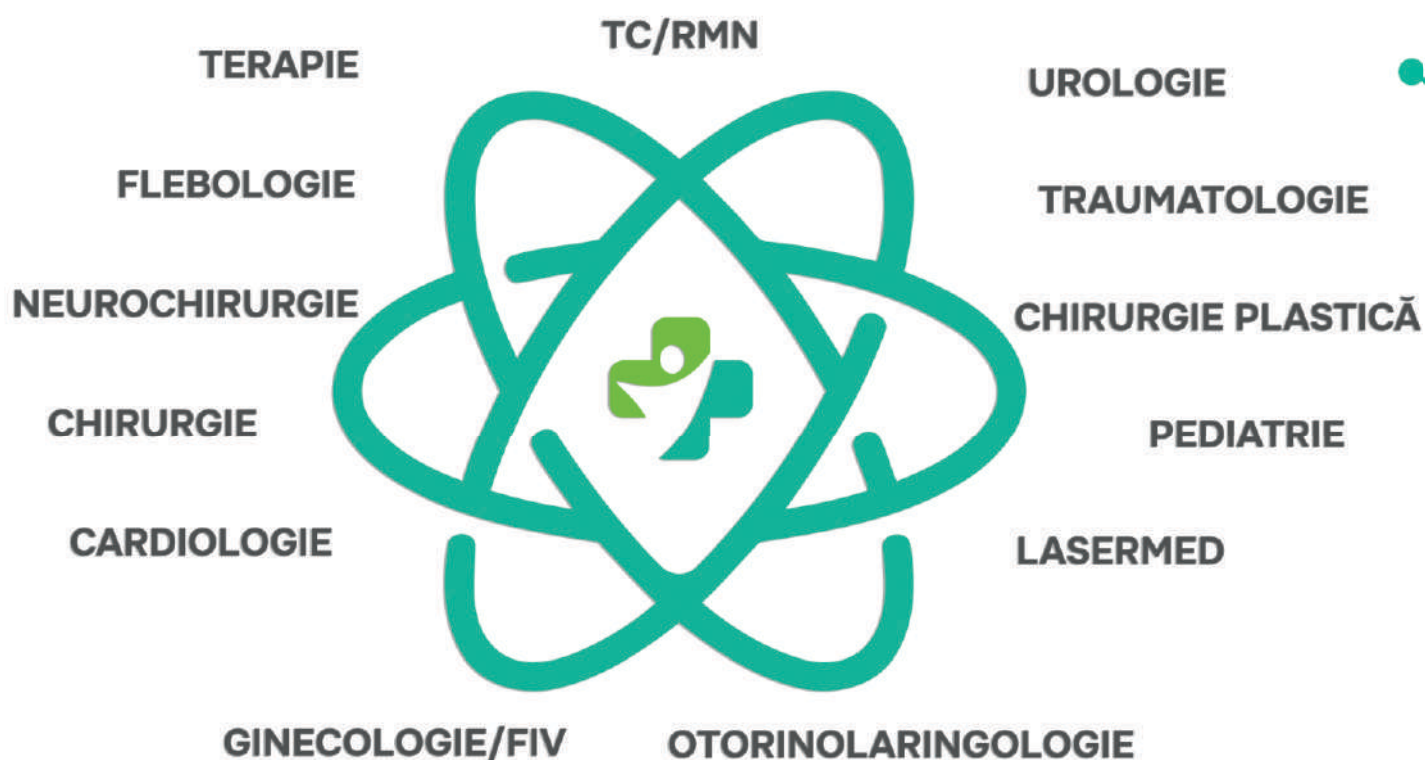
ISSN 1810-1852



9 771810 185003 >



MISIUNEA NOASTRĂ —  
SĂ AVEM GRIJĂ DE SĂNĂTATEA DUMNEAVOASTRĂ  
PENTRU ACEASTA,  
AVEM TOATE POSIBILITĂȚILE.





# Global Biomarketing Group

MOLDOVA







tel.: 022 202 373  
www.terramed.md  
str. Trandafirilor 15/4  
str. Cuza-Vodă 44A

terramed

# Arta

**Revistă medicală  
științifico-practică**

Revista oficială  
a Asociației chirurgilor "Nicolae Anestiadi"  
din Republica Moldova

# Medica

**AL XIV-LEA CONGRES AL ASOCIAȚIEI CHIRURGILOR „NICOLAE ANESTIADI” ȘI  
AL IV-LEA CONGRES AL SOCIETĂȚII DE ENDOSCOPIE, CHIRURGIE  
MINIMINVAZIVĂ ȘI ULTRASONOGRAFIE „V.M.GUȚU”  
DIN REPUBLICA MOLDOVA (CU PARTICIPARE INTERNAȚIONALĂ)**

**Colectivul redacției**  
**Director publicație**  
Conțu Oleg  
**Redactor responsabil**  
Ferdohleb Alexandru  
**Redactor versiune on-line**  
Guțu Serghei  
**Redactor versiune tipar**  
Guțu Angelica  
**Consultant în biostatistică**  
Ferdohleb Alina

**Redactor șef**  
Rojnoveanu Gheorghe  
**Redactor șef adjunct**  
Guțu Eugen  
Hotineanu Adrian  
Ungureanu Sergiu  
Bour Alin  
**Membrii de onoare ai colegiului de redacție**  
Ababii Ion  
Ghidirim Gheorghe

## **Membrii colegiului de redacție**

Anghelici Gheorghe (Chișinău, R. Moldova)  
Batrînac Aureliu (Chișinău, R. Moldova)  
Bendelic Eugen (Chișinău, R. Moldova)  
Bernic Jana (Chișinău, R. Moldova)  
Beuran Mircea (București, România)  
Ceban Emil (Chișinău, R. Moldova)  
Ciubotaru Anatol (Chișinău, R. Moldova)  
Constatinoiu Silviu (București, România)  
Conțu Ghenadie (Chișinău, R. Moldova)  
Copăescu Cătălin (București, România)  
Copotoiu Constantin (Tg. Mureș, România)  
Cotîrleț Adrian (Moinești, România)  
Dumbrăveanu Ion (Chișinău, R. Moldova)

Fokin Alexei (Celeabinsk, Rusia)  
Gauthier Serghey (Moscova, Rusia)  
Gudumac Eva (Chișinău, R. Moldova)  
Yablonskiy Petr (Sankt Petersburg, Rusia)  
Kopchak Volodymyr (Kiev, Ucraina)  
Mischenko Vasyl (Odesa, Ucraina)  
Mișin Igor (Chișinău, R. Moldova)  
Mitish Valerii (Moscova, Rusia)  
Pătrașcu Traian (București, România)  
Pitel Eleferii (Chișinău, R. Moldova)  
Polyansky Igor (Cernăuți, Ucraina)  
Popescu Irinel (București, România)  
Razumovsky Alexandr (Moscova, Rusia)

Rummo Oleg (Minsk, Belarus)  
Sârbu Vasile (Constanța, România)  
Scripcariu Viorel (Iași, România)  
Tamm Tamara (Kharkiv, Ucraina)

Tănase Adrian (Chișinău, R. Moldova)  
Târcoveanu Eugen (Iași, România)  
Tinica Grigore (Iași, România)  
Zaporozhchenko Boris (Odesa, Ucraina)

---

**Fondator:**

Publicația Periodică „Arta Medica”,  
înregistrată la Ministerul Justiției  
al Republicii Moldova la 02.12.2002, nr. 123

**Adresa redacției:**

MD-2025, Chișinău,  
str. N. Testemițanu 29,  
Spitalul Clinic Republican, et. 12

**Versiunea electronică:**

<http://www.artamedica.md>  
e-mail: [info@artamedica.md](mailto:info@artamedica.md)

**Relații la telefon:**

Redactor responsabil: 079 401 361  
Director publicație: tel/fax 022 729 118; 079 434 240  
Tirajul ediției 160 ex.  
Revista apare trimestrial



**Președintele Congresului**  
**Prof. Dr. Sergiu Ungureanu**

**Copreședintele Congresului**  
**Dr. șt. med. Eleferii Pitel**

**Comitetul Științific**

Acad. Gheorghe Ghidirim  
Acad. Eva Gudumac  
Prof. Dr. Eugen Guțu  
Prof. Dr. Gheorghe Rojnovceanu  
Prof. Dr. Adrian Hotineanu  
Prof. Dr. Nicolae Ghidirim  
Prof. Dr. Ion Balica  
Prof. Dr. Anatol Ciubotaru  
Prof. Dr. Alin Bour  
Prof. Dr. Gheorghe Anghelici  
Prof. Dr. Vladimir Cazacov  
Prof. Dr. Igor Mișin  
Prof. Dr. Jana Bernic

Conf. Dr. Alexandru Ferdohleb  
Conf. Dr. Dumitru Casian  
Conf. Dr. Aurel Batrânac  
Conf. Dr. Vitalie Moscalu  
Conf. Dr. Sergiu Revencu  
Conf. Dr. Natalia Șipitco  
Conf. Dr. Oleg Conțu  
Dr. st. med. Serghei  
Samohvalov  
Dr. st. med. Alexandru Danci  
Dr. st. med. Andrei Dolghii  
Dr. st. med. Viorel Istrate  
Dr. st. med. Inna Garbi

**Comitetul Organizatoric**

Conf. Dr. Natalia Șipitco,  
secretar responsabil  
Conf. Dr. Oleg Conțu, secretar  
Conf. Dr. Viorel Istrate  
As. Dr. Roman Bodrug  
As. Dr. Doina Fosa  
As. Dr. Tatiana Brăescu  
Dr. Vladimir Sîli, trezorer  
Dr. Alexandru Toma, șef secție  
Dr. Sergiu Cuceinic, șef secție  
Dr. Alecu Garaba  
Dr. Sergiu Rusu  
Dr. Ruslan Atanasov, șef  
departament  
Dr. Alexei Vascan

Dr. Anatolie Harghel  
Constantin Bendelic, Doctorand  
Angelica Guțu, Doctorand  
Corina Șcerbatiuc-Condur,  
Secundar Clinic  
Sergiu Fedoreț, Secundar Clinic  
Dr. Oleg Colibaba - Secretar  
Dr. Anna Kalamaghina -  
Trezorer  
Dr. st. med. Alexandru Danci  
Dr. st. med. Serghei  
Samohvalov  
Dr. Vasile Popov  
Dr. Alexandru Dodon



# CHIRURGIA JONCTUNII ESOFAGO-GASTRICE

## CHIRURGIA LAPAROSCOPICĂ A HERNIILOR HIATALE: EXPERIENȚA ȘI REZULTATE



**Natalia Șipitco<sup>1</sup>, Sergiu Ungureanu<sup>1</sup>, Doina Fosa<sup>1</sup>, Gheorghe Strișcă<sup>2</sup>, Richarda Romanenco<sup>2</sup>, Nicanor Maidanschi<sup>1</sup>**

<sup>1</sup> USMF “Nicolae Testemițanu”, <sup>2</sup> Spitalul Clinic Republican “Timofei Moșneaga”, Republica Moldova

**Scopul lucrării.** Incidența herniilor hiatale crește odată cu vârsta. Aproximativ 55%-60% dintre persoanele cu vârsta peste 50 de ani au o hernie hiatală. Peste 95% din ele sunt hernii glisante de tip I. Tipurile II, III și IV sunt grupate ca hernii paraesofagiene. Dintre acestea, peste 90% sunt de tip III. Tipul II este cel mai puțin comun. Scopul principal este de a selecta tactica chirurgicală optimă în funcție de volumul, tipul herniei hiatale și starea morfofuncțională a esofagului și JEG.

**Materiale și metode.** În clinica chirurgie nr.4 timp de 20 ani au fost operați 654 pacienți cu hernii hiatale, dintre care 175 (27%) HH voluminoase. Pe cale laparoscopică s-au operat 505 de cazuri. Plasa sintetică a fost aplicată la 27 pacienți, 22 cazuri au fost rezolvate laparoscopic și 5 - prin laparotomie. Selecția tipului de funduplicatură a fost în funcție de starea morfofuncțională a esofagului.

**Rezultate.** Recidiva HH - 8 cazuri (1,2%), 4 cazuri rezolvate prin reintervenții laparoscopice de aplicare a funduplicaturii, majoritatea complicațiilor au fost funcționale, tranzitorii.

**Concluzii.** Abordul miniminvasiv al intervențiilor chirurgicale antireflux este de elecție. Aplicarea unei forme de manșon antireflux trebuie să fie individualizată bazată pe rezultatele diagnosticului funcțional preoperator. În HH voluminoase se recomandă aplicarea crurorafiei combinate pentru evitarea deformării traectului esofagian, dacă diametrul hiatusului esofagian > 5cm și deteriorarea pilierilor diafragmatici se utilizează plasa sintetică pentru evitarea recidivelor postoperatorii.

**Cuvinte cheie.** Hernie hiatală, reflux gastroesofagian, reflux-esofagită

## LAPAROSCOPIC SURGERY OF HIATAL HERNIAS: EXPERIENCE AND RESULTS

**Natalia Șipitco<sup>1</sup>, Sergiu Ungureanu<sup>1</sup>, Doina Fosa<sup>1</sup>, Gheorghe Strișcă<sup>2</sup>, Richarda Romanenco<sup>2</sup>, Nicanor Maidanschi<sup>1</sup>**

<sup>1</sup> SUMP „Nicolae Testemițanu”, <sup>2</sup> Clinical Republican Hospital “Timofei Moșneaga”, Republic of Moldova

**Aim of study.** The incidence of hiatal hernias (HH) rises with age. Approximately 55-60% persons over the age of 50 have a HH. More than 95% of them are type I (axial HH). Types II,III,IV are grouped as paraesophageal HH, over 90% - type III. Type II is rare. Main goal is to select the optimal type of surgical technique that depends on the size, type of HH and morphofunctional state of esophagus and GEJ.

**Materials and methods.** In surgery department no.4 during the last 20 years 654 patients with HH underwent surgical interventions, out of them 175 (27%) with giant HH. By laparoscopic approach – 505 cases. Synthetic mesh was used in 27 patients, 22 of them – by minim invasive approach. The type of fundoplication was selected based on the morphofunctional state of esophagus and GEJ.

**Results.** Recurrence of HH - 8 cases (1,2%), 4 cases were solved by laparoscopy. The majority of complications were functional and transitional.

**Conclusions.** Minim invasive approach is preferred. The type of application of funduplications should be individualised and influenced by results of functional diagnostic before surgery. In giant HH in order to avoid the deformation of the esophageal axis, it is recommended to apply mixed cruroraphy. If the diameter of hiatus is >5cm and the diaphragmatic pillars are deteriorated – use of synthetic mesh is preferred, to prevent the recurrence of HH.

**Keywords.** Hiatal hernia, gastroesophageal reflux, esophagitis

## SINDROMUL (SUFERINȚELE) POSTNISSSEN



**S.Ungureanu<sup>1</sup>, V.Istrate<sup>1</sup>, Natalia Șipitco<sup>1</sup>, Doina Fosa<sup>1</sup>, S.Cuceinic<sup>2</sup>, A.Garaba<sup>2</sup>, Richarda Romanenco<sup>2</sup>**

<sup>1</sup> USMF “Nicolae Testemițanu”, <sup>2</sup> Spitalul Clinic Republican “Timofei Moșneaga”, Republica Moldova

**Scopul lucrării.** Tratamentul chirurgical antireflux, în special funduplicatura laparoscopică Nissen este în prezent considerată tratamentul chirurgical electiv în boala de reflux gastroesofagian (BRGE) refractară cu o eficacitate pe termen lung de peste 90%. Printre factorii predictivi pentru un rezultat clinic bun postoperator în chirurgia antireflux se numără selecția adecvată a pacientului și experiența chirurgului. Cu toate acestea, până la 30% din cazuri pot apărea simptome noi, persistă simptome de reflux sau pot reapărea într-o anumită perioadă după procedura antireflux. Abordarea BRGE tot mai des și în mai multe centre de chirurgie miniminvasivă, antrenarea a tot mai mulți, în special tineri chirurghi în operațiile antireflux ne-au determinat să revedem rezultatele operațiilor antireflux și a noțiunii în general al sindromului postnissen.

**Materiale și metode.** Experiența clinicii noastre reprezintă 20 ani (2002-2022) de activitate în chirurgia antireflux, timp în care au fost realizate 848 intervenții antireflux pentru BRGE și hernii hiatale dintre care 86 (10.1%) au fost reintervenții.

**Rezultate.** Au fost identificate diverse cauze ale suferințelor postoperatorii care trebuie stabilite cu multă prisosință în centrele specializate. Persistența simptomelor după procedura chirurgicală, presupune aprecierea intervenției chirurgicale ca „eșuată”. În cazul unui pacient care manifestă inițial controlul simptomelor, dar simptomele reapar apoi, se poate folosi termenul „recidivă” sau „disfuncție”, iar atunci, când simptomele se agravează sau când apar simptome sau situații clinice care nu existau înainte de operație, aceasta ar trebui considerată o „complicație”.

**Concluzii.** Disfagie postoperatorie și alte simptome dispeptice sunt mai frecvente după funduplicaturile totale în cadrul operațiilor antireflux și necesită o abordare integrată pentru a determina cel mai bun tratament posibil.

**Cuvinte cheie.** Chirurgie antireflux, sindrom postnissen

## POST NISSEN SYNDROME



**S.Ungureanu<sup>1</sup>, V.Istrate<sup>1</sup>, Natalia Șipitco<sup>1</sup>, Doina Fosa<sup>1</sup>, S.Cuceinic<sup>2</sup>, A.Garaba<sup>2</sup>, Richarda Romanenco<sup>2</sup>**  
<sup>1</sup> SUMPPh „Nicolae Testemițanu”, <sup>2</sup> Clinical Republican Hospital “Timofei Moșneaga”, Republic of Moldova

**Aim of study.** Antireflux surgical treatment, especially laparoscopic Nissen fundoplication is currently considered the treatment of choice in refractory gastroesophageal reflux disease (GERD) with a long-term efficacy of over 90%. The predictive factors of a good postoperative clinical outcome in antireflux surgery include appropriate patient selection and surgeon experience. However, in up to 30% of cases, new symptoms may appear, reflux symptoms persist, or may recur at some point after the antireflux procedure. The GERD approach in more centers of minimally invasive surgery, an increased number of trainees, especially young surgeons in antireflux techniques led us to review the results of antireflux surgeries and the notions of post Nissen syndrome in general.

**Materials and methods.** The experience of our clinic represents 20 years (2002-2022) of activity in antireflux surgery, during which 848 antireflux interventions were performed for GERD and hiatal hernias, of which 86 (10.1%) were reinterventions.

**Results.** In specialized centers various causes of postoperative suffering have been identified, The persistence of symptoms after the surgical procedure implies the assessment of the surgical intervention as "failed". In the case of a patient who initially shows control of symptoms, but symptoms then reappear, the term "recurrence" or "dysfunction" can be used, and when symptoms worsen or when symptoms or clinical conditions that did not exist before surgery appear, this should be considered a "complication".

**Conclusions.** Postoperative dysphagia and other dyspeptic symptoms are more common after total funduplications in antireflux operations and require an integrated approach to determine the best possible treatment.

**Keywords.** Antireflux surgery, postnissen syndrome

## MANAGEMENTUL ENDOSCOPIC AL FISTULELOR DE ANASTOMOZA POST NEOPLASM ESOFAGIAN ȘI GASTRIC OPERAT



**P. Hoara<sup>1,3</sup>, C. Rosianu<sup>1,2</sup>, R. Birla<sup>1,3</sup>, F. Achim<sup>1,3</sup>, M. Gheorghe<sup>1,3</sup>, D. Predescu<sup>1,3</sup>, S. Constantinoiu<sup>1,3</sup>**

<sup>1</sup> Clinica de Chirurgie Generala si Esofagiana, Universitatea de Medicina si Farmacie "Carol Davila", Bucuresti

<sup>2</sup> Departamentul de Gastroenterologie, Spitalul Clinic "Sfanta Maria", București

<sup>3</sup> Sectia de Chirurgie Generala si Esofagiana, Spitalul Clinic "Sfanta Maria", București

**Introducere:** In pofida multiplelor progrese efectuate in chirurgia oncologica si endoscopica digestiva interventionala, fistulele de anastomoza esofagiana continua sa ramana unele dintre cele mai severe complicatii ale neoplasmului esofagian si gastric operat. Noile metode terapeutice endoscopice duc la cresterea ratei de inchidere a fistulelor de anastomoza esofagiana. Dintre acestea amintim: sten-turile esofagiene autoexpandabile, montarea de clipuri OTSC, terapie vaccum, VacStent, stenturile plastic dublu pigtail.

**Materiale si metode:** Decizia de management endoscopic al unei fistule de anastomoza esofagiana es-te luata in functie de cateva criterii: marimea fistulei, prezenta colectiilor, localizarea fistulei de anas-tomoza esofagiana. Prezentam 4 cazuri de fistula de anastomoza esofagiana, dintre care 2 cazuri post neoplasm esofagian operat si 2 cazuri post neoplasm gastric operat, la care managementul endoscop-ic minim invaziv a permis inchiderea completa fistulei de anastomoza esofagiana. Au fost utilizate multiple metode de tratament interventional: montarea de stenturi esofagiene total acoperite, sten-turi dublu pigtail, terapie vaccum si clipuri OTSC (clipuri over the scope).

**Rezultate:** Evolutiile dupa diferitele metode de tratament endoscopic au fost favorabile, cu inchiderea completa a fistulelor, fara recidive. Complicatiile aparute dupa diferitele metode de tratament endoscopic, cat si rata de succes in inchiderea fistulelor de anastomoza esofagiana, au fost intotdeauna un motiv de reflectie pentru medicii endoscopisti, inainte de a lua decizia terapeutica adecvata in functie de particularitatile cazu-lui.

**Concluzii:** Consideram ca utilizarea selectiva si alegerea corecta a diferitelor metode de tratament en-doscopic in managementul fistulelor de anastomoza esofagiana ofera pacientului cele mai mari sanse atat de solutionare a acestei complicatii, cat si de supravietuire.

**Cuvinte cheie:** fistula de anastomoza esofagiana, endoscopie digestiva superioara, stent, terapie vac-cum

## ENDOSCOPIC MANAGEMENT OF ANASTOMOTIC FISTULAS AFTER OPERATED ESOPHAGEAL AND GAS-TRIC NEOPLASM

**P. Hoara<sup>1,3</sup>, C. Rosianu<sup>1,2</sup>, R. Birla<sup>1,3</sup>, F. Achim<sup>1,3</sup>, M. Gheorghe<sup>1,3</sup>, D. Predescu<sup>1,3</sup>, S. Constantinoiu<sup>1,3</sup>**

<sup>1</sup> General & Esophageal Surgery Clinic, "Carol Davila" University of Medicine and Pharmacy, Bucha-rest

<sup>2</sup> Gastroenterology Department, "Sfanta Maria" Clinical Hospital, Bucharest

<sup>3</sup> General & Esophageal Surgery Clinic, "Sfanta Maria" Clinical Hospital, Bucharest

**Introduction:** Despite the multiple advances made in oncological and endoscopic interventional diges-tive surgery, esophageal anastomotic fistulas continue to remain some of the most severe complica-tions of operated esophageal and gastric neoplasms. The new endoscopic therapeutic methods lead to an increase in the rate of closure of esophageal anastomotic fistulas. Among these we mention: self-expandable esophageal stents, OTSC clip mounting, vaccum therapy, VacStent, double pigtail plastic stents.

**Materials and methods:** The decision of endoscopic management for an esophageal anastomotic fis-tula is taken according to several criteria: the size of the fistula, the presence of collections, the loca-tion of the esophageal anastomotic fistula. We present 4 cases of esophageal anastomotic fistulas, of which 2 cases illustrate complications of operated esophageal neoplasm and 2 cases illustrate compli-cations after operated gastric neoplasm. In all of the before mentioned cases minimally invasive en-doscopic management allowed complete closure of the esophageal anastomotic fistulas. Multiple in-terventional treatment methods were used: fitting of fully covered esophageal stents, double pigtail stents, vacuum therapy and OTSC clips (over the scope clips).

**Results:** The evolution of these patients after the different endoscopic treatment methods was favor-able, with complete closure of the fistulas, without relapses.

The complications arising after the different methods of endoscopic treatment, as well as the success rate in closing esophageal anastomotic fistulas, have always been a reason for reflection among en-doscopists, before making the appropriate therapeutic

decision according to the particularities of the case.

**Conclusions:** We believe that the selective use and the correct choice of different endoscopic treatment methods in the management of esophageal anastomotic fistulas offer the patient the best chances for both solving this complication and also for surviving.

**Keywords:** esophageal anastomotic fistula, superior digestive endoscopy, stent, vacuum therapy

## TRATAMENTUL CHIRURGICAL CONTEMPORAN AL BOLII DE REFLUX GASTRO-ESOFAGIAN COMPLICATE CU METAPLAZIA MUCOASEI ESOFAGIENE



Sergiu Ungureanu<sup>1</sup>, Natalia Șipitco<sup>1</sup>, Viorel Istrate<sup>1</sup>, Doina Fosa<sup>1</sup>, Richarda Romanenco<sup>2</sup>

<sup>1</sup> USMF “Nicolae Testemițanu”, <sup>2</sup> Spitalul Clinic Republican “Timofei Moșneaga”, Republica Moldova

**Scopul lucrării.** Metaplasia mucoasei esofagice, indiferent de tipul histopatologic, reprezintă o complicație a Bolii de Reflux Gastro-Esofagian. În aspect teoretic și practic aceasta prezintă interes pentru complicațiile sale evolutive în timp: inflamatorii și oncologice. Studiul urmărește ameliorarea rezultatelor tratamentului chirurgical al pacienților cu metaplazie columnară de epiteliu al mucoasei esofagiene și elaborarea unui algoritm optim de tratament complex medico-chirurgical.

**Materiale și metode.** Studiul reprezintă o cercetare prospectivă pe un lot de 82 pacienți cu metaplazia mucoasei esofagiene diagnosticați și tratați în clinica de chirurgie nr.4 a IMSP Spitalul Clinic Republican „Timofei Moșneaga” în perioada anilor 2016-2023.

**Rezultate.** În lotul de cercetare au fost incluși pacienți cu diagnostic confirmat (endoscopic, imunohistochimic și funcțional) de reflux gastro-esofagian complicată cu esofag columnar metaplaziat. Tratamentul chirurgical al acestor pacienți a fost axat pe asocierea tehnicilor chirurgicale minim invazive în manieră etapizată: endoluminal (rezețional sau ablativ al mucoasei metaplaziate) și laparoscopic antireflux (66 cazuri, 80,32%). Tratamentul formelor de esofag columnar complicat (stenoze, displazie avansată/neoplazie) au fost supuse tratamentului chirurgical clasic – esofagoplastii (16 pacienți (19,67%).

**Concluzii.** Realizarea tratamentului multimodal al esofagului columnar metaplaziat necesită conlucrarea interdisciplinară între gastroenterolog, endoscopist, histopatolog și chirurg cu implicarea metodelor moderne de diagnostic și tratament. Caracterul și volumul intervenției chirurgicale endoluminale va fi determinat de forma histopatologică a metaplaziei și/displaziei, cât și de gradul de extindere a procesului în suprafața mucoasei esofagiene. Algoritm de tratament elaborat și implementat în clinică a devenit o normă de conduită a pacienților cu metaplazie columnară de epiteliu al mucoasei esofagiene, având la bază tripiedul convențional clinic-endoscopic-morfologic ca obligativitate oportună permanentă.

**Cuvinte cheie.** Esofag Columnar Metaplaziat, tratament chirurgical multimodal, rezeție de mucoasă esofagiană, tratament chirurgical antireflux.

## CONTEMPORARY SURGICAL TREATMENT of GASTROESOPHAGEAL REFLUX DISEASE COMPLICATED WITH OF EPITHELIAL COLUMNAR METAPLASIA OF ESOPHAGEAL MUCOSA

Sergiu Ungureanu<sup>1</sup>, Natalia Șipitco<sup>1</sup>, Viorel Istrate<sup>1</sup>, Doina Fosa<sup>1</sup>, Richarda Romanenco<sup>2</sup>

<sup>1</sup> SUMPh „Nicolae Testemițanu”, <sup>2</sup> Clinical Republican Hospital “Timofei Moșneaga”, Republic of Moldova

**Aim of study.** Metaplasia of the esophageal mucosa, regardless of the histopathological type, is a complication of Gastro-Esophageal Reflux Disease. From a theoretical and practical point of view, it is of interest for its evolving complications over time: inflammatory and oncological. The aim of the study is to improve the results of surgical treatment of patients with columnar metaplasia of the epithelium of the esophageal mucosa and to develop an optimal algorithm for complex surgical treatment.

**Materials and methods.** The study represents a prospective research on a group of 82 patients with metaplasia of the esophageal mucosa diagnosed and treated in the surgery clinic no. 4 of Republican Clinical Hospital "Timofei Mosneaga" during the years 2016-2023.

**Results.** The research group included patients with a confirmed diagnosis (endoscopic, immunohistochemical and functional) of complicated gastroesophageal reflux with metaplastic columnar esophagus. The surgical treatment of these patients was focused on the association of minimally invasive surgical techniques in a staged manner: endoluminal (resectional or ablative of the metaplastic mucosa) and laparoscopic antireflux (66 cases, 80.32%). The treatment of complicated columnar esophagus forms (stenosis, advanced dysplasia/neoplasia) were subjected to classical surgical treatment - esophagoplasty (16 patients (19.67%).

**Conclusions.** The implementation of multimodal treatment of metaplastic columnar esophagus requires interdisciplinary collaboration between gastroenterologist, endoscopist, histopathologist and surgeon with the involvement of modern methods of diagnosis and treatment. The character and volume of the endoluminal surgical intervention will be determined by the histopathological form of metaplasia and/or dysplasia, as well as by the degree of extension of the process on the surface of the esophageal mucosa. The elaborated algorithm of treatment implemented in the clinic has become a norm of conduct for patients with columnar metaplasia of the epithelium of the esophageal mucosa, based on the conventional clinical-endoscopic-morphological tripod.

**Keywords.** Columnar metaplastic esophagus, Barrett esophagus, multimodal surgical treatment, esophageal mucosa resection, antireflux surgical treatment.

## TRATAMENTUL COMPLEX AL OBEZITĂȚII MORBIDE ASOCIATE CU BOALA DE REFLUX GASTROESOFAGIAN



<sup>1</sup>S.Ungureanu, <sup>1</sup>N.Șipitco, <sup>2</sup>S .Cuțeinic, <sup>2</sup>V.Gonța, <sup>2</sup>A.Garaba, <sup>2</sup>Gh. Strișcă

<sup>1</sup> Universitatea de Medicină și Farmacie N.Testemițanu, Catedra de Chirurgie Nr.4, <sup>2</sup> Secția Endocrinologie a Spitalului Clinic Republican, Chișinău, R. Moldova

**Scopul lucrării.** Aproape 50% dintre pacienții cu obezitate morbidă (OM) prezintă semne ale refluxului gastro-esofagian (RGE) patologic. Asocierea frecventă a OM cu BRGE impune necesitatea rezolvării concomitente a ambelor suferințe. Rezolvarea chirurgicală a OM prin operații bariatrice, de obicei, nu rezolvă refluxul patologic. Din contra, la mai mult de jumătate (51%) dintre pacienți operați RGE persistă, iar la 20% simptomele se agravează.

**Materiale și metode.** În studiu prospectiv au fost incluși 77 pacienți cu OM care au suportat intervenții chirurgicale bariatrice: 38 - by-pass gastric (BpG) și 39 - gastric sleeve (GS).

**Rezultate.** RGE a fost apreciat pre- și postoperator prin examen radiologic, endoscopic și pH-monitoring 24h. Endoscopia digestivă superioară (EDS) a pus în evidență esofagită peptică de reflux doar la 1/3 pacienți, marea majoritate prezentându-se prin boala de reflux nonerozivă (BRNE). La pacienții cu OM care au suportat GS simptomele de reflux au persistat în toate cazurile, iar la 20% s-au accentuat. Pacienții care au suportat BpG au demonstrat dispariția simptomelor RGE în 70% din cazuri. Toți pacienții care au prezentat RGE postoperator au necesitat corecție medicamentoasă. La 5 pacienți după GS, s-a asociat electrostimularea sfincterului esofagian inferior (SEI). Esofagomanometria efectuată postoperator a confirmat mărirea tonusului SEI, cu diminuarea apariției refluxului în perioada postoperatorie. La 5 pacienți cu GS concomitent s-a efectuat Cura herniei hiatale, procedeul antireflux.

**Concluzii.** Asocierea BRGE cu OM este frecventă iar GS nu ameliorează refluxul deseori agravându-l. Rata succesului jugulării refluxului este mai înaltă la asocierea tratamentului medicamentos cu metode alternative (electrostimularea SEI).

**Cuvinte cheie.** Obezitate, reflux gastro-esofagian, operații bariatrice.

## THE COMPLEX TREATMENT OF MORBID OBESITY ASSOCIATED WITH GASTRO-ESOPHAGEAL REFLUX DISEASE

<sup>1</sup>S.Ungureanu, <sup>1</sup>N.Șipitco, <sup>2</sup>S. Cuceinic, <sup>2</sup>V.Gonța, <sup>2</sup>A.Garaba, <sup>2</sup>Gh. Strișcă

<sup>1</sup>Nicolae Testemitanu State University of Medicine and Pharmacy, Department of Surgery No. 4, <sup>2</sup>Department of Endocrinology of the Republican Clinical Hospital, Chișinău, Republic of Moldova

**Aim of study.** Almost 50% of patients with morbid obesity (OM) show signs of pathological gastroesophageal reflux (GER). The frequent association of OM with GERD requires the simultaneous resolution of both ailments. Surgical resolution of OM by bariatric surgery usually does not resolve pathological reflux. On the contrary, in more than half (51%) of the operated patients GERD persists, and in 20% the symptoms worsen.

**Materials and methods.** 77 patients with OM who underwent bariatric surgery were included in the prospective study: 38 - gastric bypass (BpG) and 39 - gastric sleeve (GS).

**Results.** GER was assessed pre- and postoperatively by radiological, endoscopic examination and 24h pH-monitoring. Upper digestive endoscopy (EDS) revealed peptic reflux esophagitis in only 1/3 of patients, the vast majority presenting with non-erosive reflux disease (NERD). In patients with OM who underwent GS, reflux symptoms persisted in all cases, and in 20% they worsened. Patients who underwent BpG demonstrated disappearance of GERD symptoms in 70% of cases. All patients who experienced postoperative GER required drug correction. In 5 patients after GS, electrostimulation of the lower esophageal sphincter (LES) was associated. Postoperative esophagomanometry confirmed the increase in LES tone, with a decrease in the occurrence of reflux in the postoperative period. In 5 patients with GS, hiatal hernia treatment, the antireflux procedure, was simultaneously performed.

**Conclusions.** The association of GERD with OM is frequent and GS does not improve the reflux often worsening it. The success rate of reflux jugulation is higher when combining drug treatment with alternative methods (SEI electrostimulation).

**Keywords.** Obesity, gastro-oesophageal reflux, bariatric operations.

## GASTRECTOMII CU REPUNEREA ÎN TRANZIT A DUODENULUI LA PACIENȚII CU TUMORI GASTRICE



M. Cernat<sup>1</sup>, V. Godoroja<sup>1</sup>, V. Catrinici<sup>1</sup>, V.Șchiopu<sup>2</sup>, Lorena Mednicov<sup>1</sup>, Mihaela Gherasim<sup>1</sup>, Alina Matiuța<sup>2</sup>, N.Ghidirim<sup>2</sup>, A. Zatăc<sup>1</sup>, L. Antoci<sup>1</sup>

<sup>1</sup>Institutul Oncologic din Moldova, Chișinău, Moldova; <sup>2</sup>Catedra oncologie, Universitatea de Stat de Medicină și Farmacie "N.Testemitanu", Chișinău, Moldova

**Scopul lucrării.** Cancerul gastric rămâne o problemă actuală în tratamentul maladiilor oncologice, ocupând locul 7-8 în ultimii 5 ani în incidența celor mai frecvente maladii oncologice din Republica Moldova. Gastrectomia radicală: distală (GD), proximală (GP) sau totală (GT) cu limfodisecție D1, D1+, D2 cu sau fără tratament chimioterapic neoadjuvant, în dependență de stadiul maladiei, este unica metodă de tratament radical a acestei patologii. Studiind ghidul japonez pentru tratamentul cancerului gastric (ediția 6-a, 2021), unde sunt elucidate metodele de reconstrucție după gastrectomie, am decis să implementăm în clinica metode de reconstrucție cu repunere în tranzit a duodenului. Scopul studiului este implementarea reconstrucției "double tract" și "interpoziția jejunală" după tratament chirurgical radical în tumorile gastrice pentru îmbunătățirea calității vieții pacienților.

**Materiale și metode.** Studiul a fost efectuat pe parcursul anilor 2022-2023. Lotul de cercetare 37 pacienți.

**Rezultate.** Gastrectomie cu reconstrucție "double tract" distală -9; proximală -11; totală -14, gastrectomie totală cu "interpoziție jejunală" - 3. Dehiscente a duodeno-jejunoanastomozelor nu au fost. Complicații postoperatorii (conform clasificării Clavien-Dindo): tip I - 12 cazuri, tip II - 7, IIIb - 1, tip IVa - 1, tip V - 2.

**Concluzii.** 1. Păstrarea pasajului duodenal. 2. Micșorează incidența esofagitei de reflux. 3. Micșorează riscul de stricturi anastomotice. 4. Absența bontului duodenal care elimină riscul de dehiscentă postoperatorie. 5. Permite investigarea endoscopică la necesitate a tubului digestiv superior în perioada postoperatorie imediată în caz de hemoragie/dehiscentă a anastomozelor. 6. Oferă posibilitatea unei papilosfincterotomii în caz de pancreatită acută postoperatorie sau coledocolitiază. 7. Previne deficitul de vitamina B12. 8. Micșorează numărul anemiilor agastrale. Incomodități: 1. Se adaugă o anastomoză. 2. Crește durata operației cu 15-20 minute.

**Cuvinte cheie.** Gastrectomie, reconstrucție, double tract, interpoziție

## GASTRECTOMIES WITH REPOSITIONING OF THE DUODENUM IN TRANSIT IN PATIENTS WITH GASTRIC TUMORS

M. Cernat<sup>1</sup>, V. Godoroja<sup>1</sup>, V. Catrinici<sup>1</sup>, V.Șchiopu<sup>2</sup>, Lorena Medicov<sup>1</sup>, Mihaela Gherasim<sup>1</sup>, Alina Matiuța<sup>2</sup>, N.Ghidirim<sup>2</sup>, A. Zatăc<sup>1</sup>, L. Antoci<sup>1</sup>

<sup>1</sup> Oncological Institute from Moldova, Chisinau, Moldova; <sup>2</sup> Oncology Department, State University of Medicine and Pharmacy "N.Testemițanu", Chișinău, Moldova

**Aim of study.** Gastric cancer remains a current problem in the treatment of oncological diseases, occupying the 7-8th place in the last 5 years in the incidence of the most frequent oncological diseases in the Republic of Moldova. Radical gastrectomy: distal (DG), proximal (PG) or total (TG) with D1, D1+, D2 lymphodissection with or without neoadjuvant chemotherapy, is the only method of radical treatment of this pathology. Studying the Japanese guide for the treatment of gastric cancer (6th edition, 2021) we decided to implement in our clinic the method of reconstruction with restoration of the duodenum in transit. The aim of the study is to implement the "double tract" and "jejunal interposition" method of reconstruction after radical surgery in gastric tumors to improve the quality of life of patients.

**Materials and methods.** The study was conducted during 2022-2023. The research group – 37 patients.

**Results.** Operations with "double tract" reconstruction: distal gastrectomy - 9; proximal gastrectomy – 11; total gastrectomy – 14; total gastrectomy with "jejunal interposition" - 3. There were no dehiscences of the duodeno-jejunoanastomoses. Postoperative complications (according to the Clavien-Dindo classification): type I - 12 cases, type II - 7, IIIb - 1, type IVa - 1, type V - 2.

**Conclusions.** 1. Preservation of the duodenal passage. 2. Reduces the incidence of reflux esophagitis. 3. Reduces the risk of anastomotic strictures. 4. The absence of the duodenal stump eliminates the risk of postoperative dehiscence. 5. It allows the endoscopic investigation of the upper digestive tube when necessary in the immediate postoperative period in case of hemorrhage/dehiscence of the anastomoses. 6. It offers the possibility of a papillosphincterotomy in case of acute post-operative pancreatitis or choledocholithiasis. 7. Prevents vitamin B12 deficiency. 8. Reduces the number of agastral anemias. Inconveniences: 1. An anastomosis is added. 2. Increase the duration of the operation by 15-20 minutes. procedure.

**Keywords.** Gastrectomy, reconstruction, double tract, interposition

## OPȚIUNI CHIRURGICALE ÎN TRATAMENTUL ACALAZIEI: SERIE DE CAZURI



R.Targon<sup>1</sup>, V. Racovița<sup>1</sup>, A. Dodon<sup>1</sup>, Gh. Bunic<sup>3</sup>, Ina Moldovan<sup>1</sup>, A. Leșco<sup>2</sup>, V. Șova<sup>1</sup>

<sup>1</sup> Secție Chirurgie Generală, Spitalul Clinic Militar Central, Chișinău, Moldova, <sup>2</sup> Centrul de Excelență în Medicină și Farmacie "Raisa Pacalo", Chișinău, Moldova, <sup>3</sup> IMSP Institutul de Medicina Urgentă, Chișinău, Moldova

**Scopul lucrării.** Acalazia cardiei (AC) este o afecțiune de etiologie neuro-musculară rară, caracterizată de afectarea motilității esofagiene și acompaniată de disfuncția sfincterului esofagian inferior. Actualmente există metodele concurente de tratament chirurgical al AC, deși utilizarea acestora pe etape nu este standardizată. Scopul studiului este analiza seriei de cazuri clinice ale AC și raportarea rezultatelor tratamentului chirurgical acesteia.

**Materiale și metode.** În clinică au fost supuși tratamentului chirurgical 7 pacienți cu AC (aa. 2016-2022). La internare toți pacienții au prezentat acuze la disfagie moderată și dureri retrosternale postprandiale. Radioscopia cu suspensie baritată a conchis dilatarea excesivă a esofagului distal ( $\geq 4$  cm la 5 pacienți,  $\geq 6$  cm la 2 pacienți), diminuarea motilității acestuia și îngustarea porțiunii distale „cioc de pasăre” la nivelul IGA. La examenul endoscopic s-a constatat dilatarea lumenului esofagian cu reținere salivei în lipsa obstacolelor rigide la nivelul joncțiunii gastro-esofagiene (JGE). Tehnica chirurgicală utilizată: esofagocardiomiectomia extramucoasă laparoscopică (EEL) Heller, acompaniată de procedeu antireflux (n=5) și dilatarea pneumatică cu balon în 2 cazuri (3 ședințe succesive cu balon-dilatator 3.0 și 4,0 cm, presiunea 15 psi, durata 30-45 sec).

**Rezultate.** Durata medie a intervenției 70±50 min (interval 55-120 min). Mediana spitalizării 5 zile (interval 4- 7zile). Radioscopia cu substanță radioopacă a 5-a zi postoperator a confirmat și restabilirea tranzitului prin JGE. Un pacient cu semne de acalazie recurentă peste 3 ani după EEL a fost supus dilatării pneumatice cu ameliorarea semnelor de disfagie.

**Concluzii.** EEL reprezintă o soluție efektivă în tratamentul AC. Dilatarea pneumatică ar putea fi o opțiune alternativă în tratamentul acestei maladii.

**Cuvinte cheie.** Acalazia, cardiomiectomie, dilatarea pneumatică

## SURGICAL OPTIONS FOR TREATING ACHALASIA: CASE SERIES REPORT

R.Targon<sup>1</sup>, V. Racovița<sup>1</sup>, A. Dodon<sup>1</sup>, Gh. Bunic<sup>3</sup>, Ina Moldovan<sup>1</sup>, A. Leșco<sup>2</sup>, V. Șova<sup>1</sup>

<sup>1</sup> Department of General Surgery, Central Clinical Military Hospital, Chisinau, Moldova, <sup>2</sup> Center of Excellence in Medicine and Pharmacy "Raisa Pacalo", Chisinau, Moldova, <sup>3</sup> IMSP Institute for Emergency Medicine, Chisinau, Moldova

**Aim of study.** Achalasia Cardia (AC) is an esophageal motility disorder characterised by absence of peristalsis and insufficient lower esophageal sphincter relaxation. Currently there are competing methods of surgical therapy of AC, although their tailored use is not standardized. The aim of the study is to analyse clinical case series analysis of AC and to report the outcome of its surgical therapy

**Materials and methods.** During the period from 2016 to 2022 we treated 7 patients with AC. All patients presented moderate dysphagia and food intake intolerance due to retrosternal pain. A barium esophagram demonstrated a dilated esophagus ( $\geq 4$  cm in 5 cases,  $\geq 6$  cm in 2 cases), diminished peristalsis and a "rat tail" sign consistent with achalasia. An endoscopy revealed distal esophageal dilation and retained saliva in absence of any obstacles and rigidity of the tissues. The surgical treatment options included: laparoscopic Heller myotomy plus Dor fundoplication (n=5) and pneumatic dilation in 2 cases (3 successive procedures using 3.0 și 4,0 cm balloon dilators, 15 psi air held for 30-45 sec).

**Results.** The mean operating time was 70±50 min (range 55-120 min). The average length of hospital stay was 5 days (range 4-7 days). Postoperative barium swallow demonstrated the improvement of contrast passage through gastroesophageal junction. We observed one case of AC recurrency 3 years after laparoscopic Heller procedure, the patient underwent the balloon dilation procedure with good relief of dysphagia.



**Conclusions.** Laparoscopic Heller myotomy accompanied by postmyotomy anterior fundoplication is an effective option for treating AC. The pneumatic dilation procedure could be a viable alternative for some patients with achalasia.

**Keywords.** Achalasia, cardiomyotomy, pneumatic dilation

## COMPLICAȚIILE CHIRURGIEI BARIATRICE, EXPERIENȚA CLINICII NOASTRE



Adrian Hotineanu<sup>1</sup>, Dumitru Cazacu<sup>2</sup>, Cucu Ivan<sup>3</sup>, Burgoci Serghei<sup>4</sup>

<sup>1</sup> Catedra Chirurgie N2, Universitatea de Stat de Medicină și Farmacie “Nicolae Testimțanu”, <sup>2</sup> Spitalul Clinic Republican, Chișinău, Moldova

**Introducere:** În prezent, obezitatea reprezintă o problemă majoră a medicinei contemporane și se asociază cu morbiditate și mortalitate sporită. O variantă de rezolvare definitivă a acestei probleme este metoda chirurgicală. Frecvent postoperator se dezvoltă diferite complicații. Datorită, procedurilor chirurgicale laparoscopice moderne cu utilizarea dispozitivelor performante de electrochirurgie și sutură mecanică, au scăzut semnificativ frecvența posibilelor complicațiilor postoperatorii și, respectiv, durata spitalizării.

**Scopul:** studierea rezultatelor postoperatorii la pacienții supuși procedurilor laparoscopice bariatrice (sleev-gastrecomy și by-pass gastric).

**Material și metode:** În studiu prezent au fost incluși 192 pacienți intervenți chirurgical pe parcursul aa. 2021-2022, cărora fost efectuate sleeve-gastrectomy 131 de cazuri (68.2%), by-passul gastic pe ansa omega - 42 cazuri (21.9%), by-passul gastic pe ansa a la Roux 19 cazuri (9.9%). Postoperator au survenit următoarele complicații 2 cazuri de fistulă gastrică, rezolvate prin tehnici miniinvasive, hemoragie intraluminală 4 cazuri, din care 1 pacient a fost intervenit în mod urgent, hemoragie intraabdominală 2 cazuri, soluționați chirurgical.

**Rezultate:** Astfel, tehnicile chirurgicale laparoscopice, cum ar fi sleeve-gastrecomy și by-pass gastric au risc minor de dezvoltarea complicațiilor postoperatorie, care în marea majoritatea cazurilor pot fi soluționate conservativ sau chirurgical prin intermediu tehnicilor miniinvasive.

**Concluzii:** Așa dar, chirurgia bariatrică laparoscopică reprezintă o modalitatea performantă și sigură de scădere considerabilă a surplusului masei ponderale, diminuarea semnificativă a frecvenței complicațiilor asociate obezității și respectiv ameliorarea considerabilă a calității vieții pacientului.

**Cuvinte cheie:** sleeve-gastrecomy, by-pass gastric, complicații postoperatorii

## THE COMPLICATIONS OF BARIATRIC SURGERY, EXPERIENCE OF OUR CLINIC

Adrian Hotineanu<sup>1</sup>, Dumitru Cazacu<sup>2</sup>, Cucu Ivan<sup>3</sup>, Burgoci Serghei<sup>4</sup>

<sup>1</sup> Second Department of Surgery, Medical University „Nicolae Testemitsanu”, <sup>2</sup> Clinical Republican Hospital, Chishinau, Moldova

**Introduction:** Currently, obesity represents a major problem of contemporary medicine and is associated with increased morbidity and mortality. A variant of definitive solution of this problem is the surgical method. Various complications often develop postoperatively. Due to, modern laparoscopic surgical procedures with the use of performant electro-surgical methods and mechanical suture devices, the frequency of possible postoperative complications and respectively, the length of hospitalization, have significantly decreased.

**Aim of study:** studying of postoperative results in patients undergoing bariatric laparoscopic procedures (sleev-gastrecomy and gastric by-pass).

**Material and methods:** In the present study 192 patients during the 2021-2022 years, underwent surgery: sleeve-gastrectomy - 131 cases (68.2%), gastric by-pass on the omega loop - 42 cases (21.9%), gastric by-pass with a Roux-en-Y loop - 19 cases (9.9%). Postoperatively, the following complications occurred: 2 cases of gastric fistula treated by minimally invasive techniques, 4 cases of intraluminal bleeding, of which 1 patient underwent urgent surgery, 2 cases of intraabdominal hemorrhage resolved surgically.

**Results:** Thus, laparoscopic surgical techniques such as, sleeve-gastrecomy and gastric by-pass, have a minor risk of developing of postoperative complications, which in the vast majority of cases can be solved conservatively or surgically through mini-invasive methods.

**Conclusions:** Therefore, laparoscopic bariatric surgery represents a high-performance and safe way to reduce significant of excess weight, to decrease considerable of the frequency of obesity-related complications and significantly to improve the patient's quality of life.

**Keywords:** sleeve-gastrecomy, gastric by-pass, postoperative complications

## UTILIZAREA PROTEZEI SINTETICE PENTRU TRATAMENTUL HERNIEI HIATALE



Adrian Hotineanu<sup>1</sup>, Dumitru Cazacu<sup>2</sup>, Ivan Cucu<sup>3</sup>

<sup>1</sup> Catedra Chirurgie N2, Universitatea de Stat de Medicină și Farmacie “Nicolae Testimțanu”, <sup>2</sup> Spitalul Clinic Republican, Chișinău, Moldova

**Introducere:** Hernia hiatală esofagiană până în prezent rămâne o patologie contraversată, incomplet elucidată, cu etiopatogenie multifactorială. Frecvent patologia aceasta se asociază cu boala de reflux, ce conduce la apariție esofagitei erozive, mai rar se dezvoltă esofag Barrett, adenocarcinom esofagian.

**Scopul studiului:** evaluarea eficacității diferitor tehnici chirurgicale miniinvasive la pacienți cu hernie hiatală.

**Material și metode:** În studiu au fost incluși 87 pacienți internați cu diagnosticul de hernie hiatală și operați pe parcursul aa. 2021-2022. Au fost utilizate următoarele procedee chirurgicale: crurorafie cu fundoplicație tip Nissen (n=80). În 7 cazuri a fost efectuată hiatoplastie cu aplicarea protezei sintetice Phasix cu fundoplicație tip Nissen, indicațiile fiind defectul hernial mai mare de 5 cm,

radiologic hernia hiatală gradul III și hernia hiatală recidivantă.

**Rezultate:** Crurorafie cu fundoplicație tip Nissen reprezintă un procedeu chirurgical bine tolerat de pacienți, dar totuși persistă riscul de recidivă. Au fost diagnosticate 5 cazuri de recidivă a herniei, pacienții fiind supuși intervențiilor repetate. În grupul pacienților unde a fost utilizată hiatoplastie cu aplicare protezei sintetice Phasix cu fundoplicație tip Nissen, cazuri de recidivă a herniei hiatale nu au fost înregistrate.

**Concluzii:** Așa dar, crurorafie cu fundoplicație tip Nissen este o tehnică chirurgicală bine suportată de pacenți, dar există riscul de recidivă a herniei, respectiv poate fi utilizată în cazuri mai simple. Astfel, defectul hernial mai mare de 5 cm, radiologic hernia hiatală gradul III și hernia hiatală recidivantă reprezintă indicație pentru efectuarea hiatoplastiei cu aplicarea locală a protezei sintetice tip Phasix, ce respectiv micșorează semnificativ riscul de recidivă.

**Cuvinte-cheie:** reflux gastroesofagian, hernia hiatală

## THE USE OF SYNTHETIC PROSTHESIS FOR THE TREATMENT OF HIATAL HERNIA

Adrian Hotineanu<sup>1</sup>, Dumitru Cazacu<sup>2</sup>, Ivan Cucu<sup>3</sup>

<sup>1</sup> Second Department of Surgery, Medical University „Nicolae Testemitsanu”, <sup>2</sup> Clinical Republican Hospital, Chishinau, Moldova

**Introduction:** Esophageal hiatal hernia to date remains a controversial pathology, incomplete elucidated with multifactorial etiopathogenesis. This pathology is often associated with reflux disease, which leads to the appearance of erosive esophagitis, rarely Barrett's esophagus, esophageal adenocarcinoma develops.

**Aim of study:** evaluation of the efficacy of different minimally invasive surgical techniques in patients with hiatal hernia.

**Material and methods:** The study included 87 patients hospitalized with the diagnosis of hiatal hernia and operated during the 2021-2022 years. The following surgical procedures were performed: crurorrhaphy with Nissen fundoplication (n=80). In 7 cases hiatoplasty was performed with the local application of the Phasix synthetic prosthesis with Nissen fundoplication, the indications being the hernial defect larger than 5 cm, radiologically grade III of hiatal hernia and recurrent hiatal hernia.

**Results:** Crurorrhaphy with Nissen fundoplication is a surgical procedure well tolerated by patients, but the risk of recurrence still persists. Five cases of hernia recurrence were diagnosed, the patients being subjected to repeated surgery. In the group of patients where hiatoplasty was used with the local application of the Phasix synthetic prosthesis with Nissen fundoplication, no cases of hiatal hernia recurrence were diagnosed.

**Conclusions:** Thus, crurorrhaphy with Nissen fundoplication, is a surgical technique well tolerated by patients, but there is a risk of hernia recurrence, respectively it can be used in easy cases. Thus, the hernial defect larger than 5 cm, radiologically grade III of hiatal hernia and recurrent hiatal hernia are indications for performing of hiatoplasty with the local application of the Phasix synthetic prosthesis, which respectively leads to significant reduction of the risk of recurrence.

**Keywords:** gastroesophageal reflux, hiatal hernia

## STENOZELE CAUSTICE ESOFAGIENE – METODE DE RECONSTRUCȚIE A CONDUCTULUI ESOFAGIAN



Calin Popa, Diana Schlanger, Adina Hadade, Mircea Chirica, Nadim Al Hajjar

**Scop:** Tratamentul definitiv al stenozelor caustice esofagiene rămâne tratamentul chirurgical, mai ales atunci când tratamentul endoscopic eșuează. Modalitatea ideală de abord chirurgical rămâne o controversă între esofagectomie cu reconstrucție cu conduct gastric sau colonic, și esofagoplastie cu interpoziție de colon.

**Material și metode:** Studiul nostru constă într-un review al literaturii de specialitate pe modalitățile de reconstrucție esofagiană în stenozele caustice și rezultatele postoperatorii asociate, cât și o prezentare a unei serii de cazuri din experiența proprie a centrului nostru.

**Rezultate:** Literatura medicală raportează cazuri tratate prin ambele tehnici chirurgicale, rezultatele postoperatorii favorizând esofagoplastia prin morbiditatea perioperatorie mai redusă comparativ cu esofagectomia; în același timp, unii autori preferă esofagectomia pentru a elimina riscul dezvoltării în timp a unui carcinom scuamos esofagian. Raportăm 2 cazuri cunoscute cu ingestie de substanță caustică în scop suicidal, care au dezvoltat stenozes esofagiene severe; ambele cazuri au necesitat pregătire preoperatorie nutrițională – în primul caz s-a montat o jejunostomie, iar în al doilea caz s-a efectuat o gastrostomie endoscopică. În primul caz, s-a efectuat esofagectomie prin triplu abord cu reconstrucție folosind greșon colic stâng, iar în al doilea caz s-a practicat o esofagoplastie cu reconstrucție folosind greșon colic drept ascensionat retrosternal. Primul caz a dezvoltat o fistula anastomotică tratată cu succes conservativ.

**Concluzii:** Tratamentul chirurgical al stenozelor esofagiene caustice trebuie să implice decizii personalizate, bazate pe caracteristicile fiecărui pacient. Bypass-ul folosind greșon colic ascensionat retrosternal, cât și esofagectomia cu reconstrucție folosind greșon colic sunt opțiuni viabile de tratament.

## CORROSIVE ESOPHAGEAL STRICTURES – METHODS OF ESOPHAGEAL CONDUIT RECONSTRUCTION

Calin Popa, Diana Schlanger, Adina Hadade, Mircea Chirica, Nadim Al Hajjar

**Aim:** The definitive treatment of corrosive esophageal strictures remains the surgical treatment, especially when endoscopic treatment fails. The ideal surgical approach remains a controversy between esophagectomy and reconstruction with gastric or colonic conduit and esophageal bypass through colon interposition.

**Methods:** Our study consists in a literature review based on the modalities of esophageal conduit reconstruction in corrosive strictures and the associated postoperative results, as well as a case series from our centre's experience.

**Results:** The medical literature reports cases treated through both approaches, the postoperative results favouring esophageal bypass

due to a lower postoperative morbidity and mortality rate; at the same time, some authors prefer esophagectomy in order to eliminate the risk of squamous cell carcinoma development. We report 2 cases of corrosive substance ingestion in suicidal purposes, that developed severe esophageal strictures; both cases needed preoperative nutritional preparation – in the first case, a jejunostomy was performed, while in the second case, an endoscopic gastrostomy was performed. The first case underwent McKeown esophagectomy with left colon reconstruction, while the second case underwent esophageal bypass with retrosternal right colon interposition. The first case developed an anastomotic fistula that was treated with conservative treatment.

**Conclusions:** The surgical treatment of corrosive esophageal strictures needs to be a personalized choice based on each patient's characteristics. Esophageal bypass with retrosternal colonic conduit, as well as esophagectomy with colonic conduit reconstruction are viable options to be considered.

## PROGRAMUL DE CHIRURGIE BARIATRICĂ, SPITALUL REPROMED



**Adrian Hotineanu, Dumitru Cazacu, Ion Cucu**  
Spitalul Repromed, Chișinău, Republica Moldova

**Introducere:** Chirurgia bariatrică a debutat în anul 2014, spitalul Repromed, în prezent se efectuează în jur de 80 operații anual.

**Scopul lucrării:** Evaluarea programului de chirurgie bariatrică, spitalul Repromed.

**Materiale și Metode:** Pe parcursul anilor 2014-2023 s-au efectuat 230 operații bariatrice, vârsta pacienților a fost cuprinsă între 12-71 ani. Raportul tehnicilor operatorii a inclus: 165(71%) cazuri de sleeve gastric, dintre care în 83(36%) cazuri s-a efectuat sleeve gastric cu aplicarea inelului gastric, 65(28%) cazuri de bypass gastric, dintre care 47(20%) cazuri de mini bypass și 18(7%) cazuri bypass Roux-En-Y.

**Concluzii:** Programul de chirurgie bariatrică, spitalul Repromed a cunoscut o ascensiune în ultimii 2 ani, cu atingerea cifrei de 80 cazuri anual. Tehnicilor operatorii folosite include tot spectrul de operații bariatrice, ajustate fiecărui caz în parte.

**Cuvinte-cheie:** bariatric, prevalență, tratament.

## BARIATRIC SURGERY PROGRAM, REPROMED HOSPITAL

**Adrian Hotineanu, Dumitru Cazacu, Ion Cucu**  
Repromed Hospital, Chișinău, Republic of Moldova

**Introduction:** Bariatric surgery started in 2014, at the Repromed hospital, currently around 80 operations are performed annually.

**Objective of the study:** Evaluation of the bariatric surgery program, Repromed hospital.

**Materials and Methods:** During the years 2014-2023, were performed 230 bariatric operations, the age of the patients was between 12-71 years. The report of operative techniques included: 165 (71%) cases of gastric sleeve, of which in 83 (36%) cases gastric sleeve was performed with the application of the gastric ring, 65 (28%) cases of gastric bypass, of which 47 (20%) mini bypass cases and 18(7%) Roux-En-Y bypass cases.

**Conclusions:** The bariatric surgery program, Repromed hospital has seen an increase in the last 2 years, reaching the number of 80 cases annually. The operative techniques used include the whole spectrum of bariatric operations, adjusted to each individual case.

**Keywords:** bariatric, prevalence, treatment.

## IMPORTANTA PREOPTIMIZĂRII PACIENTILOR ÎNAINTE DE ESOFAGECTOMIE



**Calin Popa, Diana Schlanger, Adina Hadade, Nadim Al Hajjar**

**Scop:** Momentan, nu există un standard de aur referitor la preoptimizarea pacienților înainte de esofagectomie, în timp ce multiple studii raportează rezultate postoperatorii îmbunătățite după implementarea diverselor programe de pregătire. Una dintre principalele probleme rămâne aderența la programul de pregătire; un program la domiciliu poate ajuta semnificativ cu aceasta problema, făcând preoptimizarea mai accesibilă.

**Material și metode:** Prin studiul de față raportăm o serie de pacienți înrolați într-un program de pregătire preoperatorie la domiciliu. Studiul a demarat în 2022 și este în curs de desfășurare. Programul de pregătire cuprinde optimizarea nutrițională (alimentație hiperproteică și suplimente proteice precum pudra de proteine sau băuturi proteice, suplimentare cu micronutrienți, montare jejunostomie de alimentație la nevoie), terapie fizică (plimbări zilnice și exerciții fizice ușoare), terapie respiratorie (exerciții inspiratorii și expiratorii folosind spirometrul de exerciții), și optimizare psihologică (suportul familiei și a prietenilor).

**Rezultate:** Douăzeci și unu de pacienți au fost incluși în studiu. Câteva din beneficiile percepute includ status nutrițional și respirator îmbunătățit la internare, impact psihologic pozitiv prin implicarea directă a pacientului în procesul de tratament, mobilizarea postoperatorie independentă mai precoce, rata de complicații pulmonare postoperatorii mai scăzută.

**Concluzii:** Preoptimizarea pacienților înainte de esofagectomie poate îmbunătăți semnificativ rezultatele postoperatorii. Programele bazate la domiciliu pot fi soluția pentru implementarea pe scară largă.

## THE IMPORTANCE OF PREHABILITATION OF PATIENTS PRIOR TO ESOPHAGECTOMY

**Calin Popa, Diana Schlanger, Adina Hadade, Nadim Al Hajjar**

**Aim:** There is currently no standard of care regarding prehabilitation programs before esophagectomy, while several studies report improved postoperative outcomes with different programs. One of the main issues remains the difficulties with adherence to the programs; a home-based approach might significantly help with this issue, making prehabilitation more affordable and patient-friendly.

**Methods:** We report a prospective series of cases that were enrolled in a home-based prehabilitation program. The study started in 2022 and is ongoing. The prehabilitation program includes nutritional optimization (protein-rich foods and supplements like protein powder or protein drinks, micronutrient supplements, feeding jejunostomy – when needed), physical therapy (daily walks and basic exercises), respiratory training (Inspiratory and expiratory muscle training - spirometer) and psychological optimization (family and friends support).

**Results:** Twenty-one patients were enrolled in our study. Some of the perceived benefits of the prehabilitation program includes: better nutritional and physical status at admission, psychological benefit due to the patient being involved into the treatment process, earlier postoperative independent mobilization, lower postoperative pulmonary complications.

**Conclusions:** Prehabilitation in patients undergoing esophagectomy can significantly improve outcomes. Home-based programs are efficient and might be the solution for implementing prehabilitation on a large scale.

## ROLUL LIMFADENECTOMIEI ÎN MANAGEMENTUL CHIRURGICAL AL TUMORILOR GASTRICE MALIGNE



Hotineanu A., Borta E., Burgoci S., Bogdan V.  
Catedra chirurgie 2, IP USMF „Nicolae Testemițanu”, Chișinău, R. Moldova

**Scopul lucrării.** Tumorile gastrice de-a lungul anilor rămân o provocare chirurgicală nu numai în Republica Moldova, dar și la nivelul mondial. Tratatamentul chirurgical pe tot parcursul evoluției rămâne o metodă principală, evoluând de la unica posibilitate de tratament la o etapă de abordare multidisciplinară. În clinica chirurgie 2 s-a schimbat și tactica chirurgicală, de la rezecție gastrică simplă la gastrectomii totale sau subtotale asociate cu limfodisecție extinse, metastazectomii sau rezecții multiviscerale. Pentru a atinge principalul scop în tratamentul CG, prelungirea supraviețuirii generale a acestor pacienți, s-a adoptat o abordare chirurgicală agresivă pentru obținerea eventualii rezecabilități oncologice.

**Materiale și metode.** Retrospectiv s-au analizat 386 pacienți internați în clinica chirurgie 2 pe parcursul anilor 2000-2019 cu diagnosticul de CG. 316 (81,9%) au fost supuși tratamentului potențial curativ (rezecție chirurgicală), iar alții 94 (18,1%) au beneficiat doar de tratament paliativ.

**Rezultate.** Complicațiile CG (hemoragii profuze, perforații cu peritonită) au fost motivul de intervenții chirurgicale pe indicații vitale în 29 cazuri. Spectrul de intervenții chirurgicale programate: disecție submucoasă a CG în stadiul Tis, T1, gastrectomii totale sau subtotale asociate cu limfadenectomie D1, D2, D3, gastrectomii asociate cu metastazectomii hepatice, pancreatctomie distală și/ sau splenectomie, rezecții pluriviscerale în CG cu invazie în organe vecine. Ca rezultat am obținut morbiditatea postoperatorie 16%, mortalitatea 2%. Supraviețuirea generală la 5 ani în toate stadiile 37%. Supraviețuirea generală la pacienții în stadiul II și III după limfadenectomie D1, D2 și D3 este 38%, 44% și 45% corespunzător. Pacienți operați în stadiul IV local avansat au o supraviețuire similară de 28-30% în toate modalitățile de limfadenectomie. La fel rezecția R0 oferă o supraviețuire generală la 5 ani și supraviețuire fără recidivă mai lungă în stadiul II, III (41%) vs R1(34%) și nu prezintă diferență în stadiul IV local avansat (28%).

**Concluzii.** Paralel cu evoluția tratamentului adjuvant s-a schimbat și atitudinea chirurgicală față de cancerul gastric CG. Studiile clinice și evoluțiile tehnice moderne au facilitat puternic utilizarea unei abordări multimodale în tratamentul CG. Abordarea chirurgicală este diversă de la intervenții endoscopice minim invazive până la gastrectomii totale cu limfodisecții extinse și rezecții pluriviscerale. Gastrectomiile asociate cu limfadenectomie D2 a devenit operație standard în orice stadiu al CG.

**Cuvinte cheie.** Cancer gastric, gastrectomie, limfadenectomie.

## LYMPHADENECTOMY IN THE SURGICAL MANAGEMENT OF THE MALIGNANT GASTRIC TUMORS.

Hotineanu A., Borta E., Burgoci S., Bogdan V.  
Department of Surgery nr. 2, SUMPh "N. Testemitanu", Chișinău, Moldova

**Aim of study.** Gastric cancer (GC) over the years remains a surgical challenge not only in the Republic of Moldova, but also in the world. Surgical treatment throughout evolution remains a major method, evolving from the unique treatment option to a multidisciplinary approach. Over the years, Surgery Clinic 2 has also changed surgical tactics, from simple gastric resection to total gastrectomies or subtotal gastrectomies associated with extensive lymphodissection, metastasectomy, or multivisceral resections. In order to achieve the main goal in the treatment of GC, to prolong the overall survival of these patients, an aggressive surgical approach was adopted to obtain eventual oncological resection.

**Materials and methods.** We analyzed 386 patients admitted to Surgery 2 clinic during the years 2000-2019 with the diagnosis of GC. Out of which 316 (81.9%) were subjected to the potential curative treatment (surgical resection), 94 (18.1%) benefited only from palliative treatment.

**Results.** Complications of gastric cancer (profuse haemorrhage, perforation with peritonitis) have been the cause of vital signs surgery in 29 cases. The spectrum of surgery: submucosal dissection of GC in stage Tis, T1, total or subtotal gastrectomy associated with lymphadenectomy D1, D2, D3, gastrectomy associated with hepatic metastasectomy, distal pancreatectomy and/or splenectomy, plurivisceral resections in gastric cancer with invasion in adjacent organs. Postoperative morbidity 16%, 2% mortality. Overall survival at 5 years at all stages 37%. Overall survival in Stage II and III patients after D1, D2 and D3 lymphadenectomy is 38%, 44% and 45%. Patients operated in the locally advanced stage IV have similar survival rates of 28-30% in all lymphadenectomy modalities. Similarly, R0 resection provides overall 5-year survival and recurrence free survival in Stage II, III (41%) versus R1 (34%) and no difference in locally advanced stage IV (28%).

**Conclusions.** With the progression of adjuvant treatment, surgical attitude for GC has also changed. Clinical studies and modern technical developments have greatly facilitated the use of a multimodal approach to the treatment of gastric cancer. The surgical approach is varied from minimally invasive endoscopic interventions to total gastrectomies with extensive lymphadenectomy and plurivisceral resections. Gastrectomy associated with D2 lymphadenectomy has become standard surgery in any stage of GC.

**Keywords.** Gastric cancer, gastrectomy, lymphadenectomy.



## REZULTATE POSTOPERATORII IMEDIATE SI LA UN AN POSTOPERATOR A FUNDOPLICATURII NISSEN PENTRU HERNIE HIATALA ȘI BRGE: EXPERIENȚA UNUI CENTRU



**S. Aldoescu, E. Catrina, S. Petrea, M. Vilcu, M. Misca, E. Niculescu, I. Brezean**  
Clinica de Chirurgie Generala II, Spitalul Dr. I. Cantacuzino, Bucuresti

Chirurgia laparoscopică antireflux a devenit metoda de tratament standard pentru boala de reflux gastroesofagian asociată sau nu cu hernie hiatală. BRGE are un efect negativ asupra calității vieții pacienților din cauza naturii cronice a bolii și ratei mari de recidivă. Am realizat un studiu retrospectiv pentru evaluarea rezultatelor pe termen scurt și lung a pacienților la care s-a practicat chirurgie antireflux laparoscopică în ultimii 10 ani.

Începând cu ianuarie 2012 și până în martie 2023, s-a practicat chirurgie antireflux pe cale laparoscopică (fundoplicatura Nissen) la un număr de 75 de pacienți în cadrul secției Chirurgie II a Spitalului Clinic Dr I. Cantacuzino, București. Toți pacienții au primit tratament medicamentos preoperator cu IPP, fără ameliorarea simptomatologiei. Pacienții au fost urmăriți imediat postoperator și la 1 an de la efectuarea procedurii, pentru evaluarea dispariției simptomelor de reflux gastro-esofagian. De asemenea, s-a practicat evaluare obiectivă a dispariției bolii de reflux prin tranzit eso-gastric cu SDC imediat postoperator. Majoritatea pacienților au prezentat remisie completă sau parțială a simptomelor bolii de reflux postoperator, însă la toți pacienții s-a constatat o îmbunătățire a calității vieții.

Fundoplicatura Nissen este o opțiune terapeutică eficientă, sigură și fezabilă pentru controlarea simptomelor de reflux gastro-esofagian și îmbunătățirea calității vieții. De asemenea, standardizarea tehnicii în condițiile unei echipe cu expertiză laparoscopică se asociază cu rezultate optime pe termen lung.

**Cuvinte cheie:** fundoplication, Nissen, BRGE, laparoscopic

## SURGICAL OUTCOMES AND OVER ONE-YEAR FOLLOW-UP RESULTS OF LAPAROSCOPIC NISSEN FUNDOPLICATION FOR GASTROESOPHAGEAL REFLUX DISEASE AND HIATAL HERNIA: SINGLE-CENTER EXPERIENCE

**S. Aldoescu, E. Catrina, S. Petrea, M. Vilcu, M. Misca, E. Niculescu, I. Brezean**  
General Surgery Clinic II, Dr. I. Cantacuzino Hospital, Bucharest

Laparoscopic antireflux surgery has become the gold-standard of treatment for gastro-esophageal reflux disease with or without hiatal hernia. GERD has a negative effect on the patients' quality of life because of its chronic nature and the frequent recurrence tendency. We performed a retrospective study evaluating the short and long-term results of patients who have undergone laparoscopic antireflux surgery in the past 10 years.

From January 2012 to March 2023, laparoscopic antireflux surgery (mainly Nissen fundoplication) has been performed on 75 patients in the 2nd Surgical Unit of Dr I Cantacuzino Clinical Hospital, Bucharest. All of the patients had undergone preoperative medical treatment consisting of PPI therapy, without remission of symptoms. The patients were followed immediately and at one year postoperatively for evaluation of remission of GERD symptoms. Also, objective assessment of disappearance of gastric reflux was performed by barium swallow. The majority of patients presented with complete or partial remission of reflux disease postoperatively, while all of them reported an improvement in quality of life.

Nissen fundoplication is a feasible, safe, and effective treatment option for controlling GERD symptoms as well as improving the quality of life. Moreover, standardisation of surgical technique in conjunction with a surgical team with laparoscopic expertise is associated with optimum long-term results.

**Keywords:** fundoplication, Nissen, GERD, laparoscopic

## PROGRESE ȘI NOUȚĂȚI ÎN CHIRURGIA CANCERULUI ESOFAGIAN TORACIC



**Silviu Constantinoiu, Rodica Birla, Florin Achim**

Clinica de Chirurgie Generală și Esofagiană, Centrul de Excelență în Chirurgie Esofagiană Spitalul Clinic ”Sf. Maria”  
București, UMF “Carol Davila” București, Romania

Cancerul esofagian este o afecțiune malignă agresivă cu o incidență în continuă creștere și un prognostic nefavorabil. Tratamentul cancerului esofagian a devenit mai eficient în prezent prin abordarea multidisciplinară și prin crearea unor centre de excelență cu un volum mare de patologie esofagiană. Progresele în stadializare, tehnologia chirurgicală, terapia neoadjuvantă și îngrijirea perioperatorie au determinat reducerea morbidității și a mortalității. Principiul de bază actual al tratamentului curativ pentru boala localizată este intervenția chirurgicală, asociată cu radi-ochimioterapia neoadjuvantă pentru stadiile avansate locale. Pentru a reduce morbiditatea postoperatorie, au fost introduse în urmă cu 32 de ani, în arsenalul terapeutic al cancerului esofagian și tehnicile chirurgicale minim invazive. Există însă controverse legate de utilizarea abordului minim invaziv în practică deoarece necesită o bază tehnică pretențioasă și dificil de accesat, o tehnică operatorie laborioasă și are o curbă lungă de învățare. Utilizarea tehnicilor chirurgicale minim invazive în tratamentul cancerului esofagian toracic, a avut totuși un impact important asupra morbidității și mortalității post-esofagectomie.

**Cuvinte cheie:** cancer esofagian, esofagectomia minim invazivă, esofagectomia clasică, studiu clinic randomizat

## ADVANCES AND INNOVATIONS IN THORACIC ESOPHAGEAL CANCER SURGERY

**Silviu Constantinoiu, Rodica Birla, Florin Achim**

General and Esophageal Surgery Clinic, Center of Excellence in Esophageal Surgery, Sf. Maria Clinical Hospital Bucharest,  
Carol Davila University of Medicine and Pharmacy Bucharest, Romania

Esophageal cancer is an aggressive malignancy with an increasing incidence and an unfavorable prognosis. The treatment of

esophageal cancer has become more effective nowadays through the multidisciplinary approach and the creation of centers of excellence with a large volume of esophageal pathology. Advances in staging, surgical technology, neoadjuvant therapy, and perioperative care have reduced morbidity and mortality. The current basic principle of curative treatment for localized disease is surgery, associated with neoadjuvant chemoradiotherapy for locally advanced stages. To reduce postoperative morbidity, minimally invasive surgical techniques and surgical techniques were introduced 32 years ago in the therapeutic arsenal of esophageal cancer. However, there is controversy about the use of the minimally invasive approach in practice because it requires a demanding and difficult to access technical basis, a laborious surgical technique and a long learning curve. The use of minimally invasive surgical techniques in the treatment of thoracic esophageal cancer, however, had a significant impact on post-esophagectomy morbidity and mortality.

**Keywords:** esophageal cancer; minimally invasive esophagectomy; open esophagectomy; randomized controlled trial.

## ABORDUL MINIM INVAZIV AL ADENOCARCINOMUL DE JONCTIUNE ESOGASTRICA – EXPERIENȚA CLINICII DE CHIRURGIE GENERALA SI ESOFAGIANA SF MARIA



**Rodica Birla, Petre Hoara, Florin Achim, Adrian Constantin, Madalina Mitrea, Silviu Constantinoiu**  
UMF Carol Davila Bucuresti

Chirurgia minim invazivă este din ce în ce mai indicată în patologia oncologică. Deși esofagectomia este o operație dificilă cu o curbă lungă de învățare, există de fapt o deplasare către abordarea laparoscopică/toracoscopică/robotică datorită avantajelor vizualizării, confortului chirurgului (chirurgie robotică) și posibilității întregii echipe de a vedea operația în același fel ca și chirurgul operator. Deși în prezent există încă multe subiecte controversate despre tratamentul chirurgical al pacienților cu adenocarcinom al jonctiunii esogastrice, cum ar fi tipul de abord chirurgical deschis sau minim invaziv, tipul de rezecție esogastrică, tipul de limfodisecție și altele, abordul minim invaziv s-a dovedit o modalitate de reducere a complicațiilor postoperatorii ale esofagectomiei, în special a complicațiilor pulmonare. Implementarea noilor tehnologii a permis lărgirea gamei de indicații pentru acest tip de abord chirurgical. Rezultatele obținute imediat și la distanță, precum beneficiile pentru pacient - agresivitate chirurgicală redusă, recuperare rapidă și nu în ultimul rând beneficiul estetic, oferă acestui tip de tratament chirurgical premisele dezvoltării viitoare. Aceasta prezentare trece în revistă experiența Clinicii de Chirurgie Generală și Esofagiană Sf Maria privind abordarea minim invazivă pentru adenocarcinomul jonctiunii esofago-gastrice.

**Cuvinte cheie:** adenocarcinom de jonctiune esogastrică, chirurgie minim invazivă, limfodisecție

## THE MINIMALLY INVASIVE APPROACH TO ADENOCARCINOMA OF THE ESOPHAGOGASTRIC JUNCTION - THE EXPERIENCE OF THE SF MARIA GENERAL AND ESOPHAGEAL SURGERY CLINIC

**Rodica Birla, Petre Hoara, Florin Achim, Adrian Constantin, Madalina Mitrea, Silviu Constantinoiu**  
Carol Davila University Bucharest

Minimally invasive surgery is increasingly indicated in oncological pathology. Although esophagectomy is a difficult operation with a long learning curve, there is actually a shift towards the laparoscopic/thoracoscopic/robotic approach due to the advantages of visualization, surgeon comfort (robotic surgery) and the possibility of the whole team to see the operation as well as and the operating surgeon. Although currently there are still many controversial topics about the surgical treatment of patients with esophagogastric junction adenocarcinoma, such as the type of open or minimally invasive surgical approach, the type of esogastric resection, the type of lymph node dissection and others, the minimally invasive approach has proven to be a way to reduce postoperative complications of esophagectomy, especially by reducing pulmonary complications. The implementation of new technologies allowed the widening of the range of indications for this type of surgical approach. The results obtained immediately and at a distance, as well as the benefits for the patient - reduced surgical aggression, quick recovery and last but not least the aesthetic benefit, offer this type of surgical treatment the premises for future development. This presentation reviews the experience of the General Surgery and Esophageal Clinic of Sf Maria regarding the minimally invasive approach for esophagogastric junction adenocarcinoma.

**Keywords:** esophagogastric junction adenocarcinoma, minimally invasive surgery, lymph node dissection

## EVOLUTIA METODELOR DE DIAGNOSTIC ȘI TRATAMENT ÎN METAPLAZIA MUCOASEI ESOFAGIENE



**Sergiu Ungureanu<sup>1</sup>, Natalia Șipitco<sup>1</sup>, Viorel Istrate<sup>1</sup>, Doina Fosa<sup>1</sup>, Richarda Romanenco<sup>2</sup>**

<sup>1</sup> USMF “Nicolae Testemițanu”, <sup>2</sup> Spitalul Clinic Republican “Timofei Moșneaga”, Republica Moldova

**Scopul lucrării.** În aspect clinic, conceptul de metaplazie a mucoasei esofagiene în ultimii ani a evoluat considerabil, datorită introducerii pe scară largă a metodelor de diagnostic avansat precum: endoscopia de rezoluție înaltă, metode specifice de identificare a imunohistotipajurilor de metaplazie, precum și a metodelor de depistare a dismotilităților esofagiene. Scopul lucrării este ameliorarea rezultatelor diagnosticului al pacienților cu metaplazie columnară de epiteliu al mucoasei esofagiene prin implementarea noilor metode de diagnostic (endoscopic, histopatologic și funcțional).

**Materiale și metode.** Studiul reprezintă o cercetare prospectivă pe un lot de 82 pacienți cu metaplazia mucoasei esofagiene diagnosticați și tratați în clinica de chirurgie nr.4 a IMSP Spitalul Clinic Republican „Timofei Moșneaga” în perioada anilor 2016-2023.

**Rezultate.** Toți pacienții incluși în studiu au fost supuși unui algoritm complex de diagnostic care a inclus endoscopia digestivă avansată NBI, metode de depistare histopatologică standard și imunohistochimie, monometria esofagiană de rezoluție înaltă și Ph-metria esofagiană diurnă. Diferența semnificativă dintre indici statistici a fost determinată în baza tabelului de valori Fischer-Student, testul Likelihood Ratio, testul Chi Square, curbele ROC, analiza uni- și multivariată, metode de regresie logistică, iar evaluarea calității

viții prin testul McNamer.

**Concluzii.** Implementarea pe scară largă a metodelor contemporane de diagnostic permit o abordare multimodală, minim invazivă și individuală a pacienților cu metaplazie esofagiană. Diagnosticul contemporan sporește considerabil rata de diagnostic și permite o alegere corectă în strategia de tratament chirurgical. Abordarea minuțioasă, multimodală a metaplaziei mucoasei esofagiene scade semnificativ riscul oncologic al acestor pacienți.

**Cuvinte cheie.** Metaplazia mucoasei esofagiene, esofag Barrett, adenocarcinoma de esofag, endoscopia avansată NBI, imunohistochimia Barrett

## THE EVOLUTION OF DIAGNOSTIC AND TREATMENT METHODS IN METAPLAZIA OF THE ESOPHAGEAL MUCOSA.

S.Ungureanu<sup>1</sup>, Natalia Șipitco<sup>2</sup>, V. Istrate<sup>3</sup>, Doina Fosa<sup>4</sup>, Richarda Romanenco<sup>2</sup>

<sup>1</sup> SUMPPh “Nicolae Testemițanu”, <sup>2</sup> Clinical Republican Hospital “Timofei Moșneaga”, Republic of Moldova

**Aim of study.** In clinical terms, the concept of metaplasia of the esophageal mucosa in recent years has evolved considerably, thanks to the widespread introduction of advanced diagnostic methods such as: high-resolution endoscopy, specific methods for identifying metaplasia immunohistotyping, as well as methods for detecting esophageal dysmotility. The aim is to improve the diagnostic results of patients with columnar metaplasia of the epithelium of the esophageal mucosa by implementing new diagnostic methods (endoscopic, histopathological and functional).

**Materials and methods.** The study represents a prospective study on a group of 82 patients with metaplasia of the esophageal mucosa diagnosed and treated in the surgery clinic no. 4 of Republican Clinical Hospital "Timofei Mosneaga" during the years 2016-2023.

**Results.** All patients included in the study underwent a complex diagnostic algorithm that included NBI advanced digestive endoscopy, standard histopathological detection methods and immunohistochemistry, high-resolution esophageal manometry and diurnal esophageal Ph-metry. The significant difference between the statistical indicators was determined by the Fischer-Student table of values, the Likelihood Ratio test, the Chi Square test, ROC curves, uni- and multivariate analysis, logistic regression methods, and the evaluation of the quality of life by the McNamer test.

**Conclusions.** The implementation on a large-scale of contemporary diagnostic methods allows a multimodal, minimally invasive and individual treatment of patients with esophageal metaplasia. Contemporary diagnosis considerably increases the diagnosis rate and allows a correct choice in the surgical treatment strategy. The thorough, multimodal approach to esophageal mucosal metaplasia significantly decreases the oncological risk of these patients.

**Keywords.** Metaplasia of esophageal mucosa, Barrett esophagus, esophageal adenocarcinoma, advanced endoscopy NBI, immunohistochemistry

## LIPOMA DUODENALĂ GIGANTĂ: MANIFESTĂRILE CLINICE, METODELE DIAGNOSTICE ȘI MANAGEMENTUL TERAPEUTIC



T. Malcova<sup>1,2</sup>, E. Șor<sup>1</sup>, C. Scerbatiuc-Condur<sup>2,3</sup>, M. Cernat<sup>3</sup>, I. Mișin<sup>2</sup>

<sup>1</sup> Catedra de chirurgie nr. 1 „Nicolae Anestiadi”, <sup>2</sup> Laboratorul de chirurgie hepato-pancreato-biliară, Universitatea de Stat de Medicină și Farmacie „Nicolae Testemițanu”, <sup>3</sup> IMSP Institutul Oncologic, Chișinău, Republica Moldova

**Scopul studiului.** De a îmbunătăți cunoștințele despre lipoma duodenală; de a studia metodele utile în diagnosticul și tratamentul lipomei duodenale gigante.

**Materiale și metode.** Cercetarea literaturii de specialitate în limba engleză în baza de date PubMed, folosind următorii MeSH termeni: „gastrointestinal lipoma”, „duodenum”, „giant lipoma”, „complications”, „endoscopic excision” și „surgical excision”, în perioada aa. 2010– 2022.

**Rezultate.** Lipoamele gastrointestinale (GI) reprezintă 4% din toate tumorile gastrointestinale benigne, cele mai multe dintre ele sunt observate în colon (64%) sau intestinul subțire (26%), însă localizări rare, ca duoden (4%), stomac (3%) și esofag. (2%), sunt de asemenea descrise. Literatura privind lipoamele duodenale (LD) este reprezentată de cazuri clinice, fiind identificate doar 7 publicații relevante. LD sunt caracterizate prin creșterea lentă, majoritatea sunt asimptomatice, descoperite accidental, cel mai frecvent localizate în D2 (n=6;85.7%), dar pot cauza plângeri specifice sau nespecifice gastrointestinale, inclusiv sațietate precoce, disconfort abdominal, durere și senzație de plenitudine (n=4;57.1%). Complicații severe sunt înregistrate în cazul lipoamelor gigante (>4,0 cm), ca anemie prin ulcerare și sângerare (n=3;42.8%), ocluzie intestinală prin invaginație (n=1;14.3%). Investigațiile clinice necesare pentru diagnosticul LD sunt: esofagogastroduodenoscopia (n=6;85.7%), CT (n=3;42.8%) și ecoendoscopia (n=4;57.1%). Nu există tratament standardizat; recomandările existente sunt controversate. Pentru leziunile mai mari excizia endoscopică poate fi asociată cu risc crescut de hemoragie și perforație; este dificil de efectuat în cazul leziunilor localizate în D2, care este o porțiune îngustă și curbată, excizia chirurgicală fiind mai sigură (n=3;42.8%).

**Concluzii.** LD gigante sunt extrem de rare. Simptomele sunt nespecifice, iar instrumentele imagistice sunt utile pentru diagnostic. Tratamentul depinde de dimensiunea și poziția leziunii.

**Cuvinte cheie.** Lipoma gastrointestinală, duoden, lipoma gigantă, complicații, excizie endoscopică, excizie chirurgicală

## GIANT DUODENAL LIPOMA: CLINICAL PRESENTATION, DIAGNOSTIC APPROACH, AND THERAPEUTIC MANAGEMENT

T. Malcova<sup>1,2</sup>, E. Șor<sup>1</sup>, C. Scerbatiuc-Condur<sup>2,3</sup>, M. Cernat<sup>3</sup>, I. Mișin<sup>2</sup>

<sup>1</sup> Department of Surgery no. 1 “Nicolae Anestiadi”, <sup>2</sup> Laboratory of Hepato-Pancreato-Biliary surgery, Nicolae Testemitanu State University of Medicine and Pharmacy of the Republic of Moldova, <sup>3</sup> Oncology Institute, Chisinau, Republic of Moldova

**Aim of study.** To enhance the knowledge of duodenal lipoma; to study the diagnosis and treatment of giant duodenal lipoma.

**Materials and methods.** The English literature search was conducted in PubMed database, using the following MeSH-terms: “gastrointestinal lipoma”, “duodenum”, “giant lipoma”, “complications”, “endoscopic excision”, and “surgical excision”, time period 2010–2022.

**Results.** Gastrointestinal (GI) lipomas account 4% of all benign GI tumors, most of them are seen in colon (64%) or small intestine (26%), rare localizations, as duodenum (4%), stomach (3%) and oesophagus (2%), are also described. Literature on duodenal lipomas (DLs) is scarce, only 7 relevant publications were identified. They are slow-growing, most of them asymptomatic, incidentally discovered, most frequently localized in D2 (n=6;85.7%), but may cause a set of specific or non-specific upper GI complaints, including early satiety, abdominal discomfort, pain, and fullness (n=4;57.1%). Severe complications are registered in case of giant lipomas (>4,0 cm), as anemia because of ulceration and bleeding (n=3;42.8%), intestinal obstruction due to intussusception (n=1;14.3%). Clinical investigations necessary for diagnosis include esophagogastroduodenoscopy (n=6;85.7%), CT (n=3;42.8%), and endoscopic ultrasound (n=4;57.1%). No standard of care to treat symptomatic lesions is accepted; the existing recommendations are controversial. For the larger lesions endoscopic removal may be associated with high risk of hemorrhage and perforation; it is difficult to be applied in case the lesion is localized in D2 which is narrow and curved, surgical excision being preferred (n=3;42.8%).

**Conclusions.** Giant DLs are extremely rare. The symptoms are nonspecific and imaging tools are useful for diagnosis. The treatment depends on the size and position of the lesion.

**Keywords.** Gastrointestinal lipoma, duodenum, giant lipoma, complications, endoscopic excision, surgical excision

## STRATEGIA MODERNĂ A RECONSTRUCȚIEI PERETELUI ABDOMINAL ÎN TRATAMENTUL HERNIILOR INCIZIONALE GIGANTE



**R.Targon**<sup>1,2</sup>, **A.Dima**<sup>2</sup>, **F.Potlog**, **A.Vrabie**<sup>2</sup>, **Ina Moldovan**<sup>1</sup>, **E.Guțu**<sup>1,2</sup>

<sup>1</sup> Catedra de Chirurgie Generală-Semiologie nr.3, USMF „Nicolae Testemițanu”, <sup>2</sup> Secție Chirurgie Generală, Spitalul Clinic Militar Central, Chișinău, Moldova

**Scopul lucrării.** Tratamentul chirurgical al herniei incizionale gigante cu “pierdere dreptului la domiciliu” reprezintă o provocare pentru echipa chirurgicală grație riscurilor și complicațiilor perioperatorii asociate manevrei chirurgicale. Scopul studiului este optimizarea rezultatelor tratamentului chirurgical al herniilor incizionale gigante prin implementarea tehnicii novaționale de reconstrucție peretelui abdominal.

**Materiale și metode.** În perioada 2019-2023 am utilizat tehnica de separare posterioară a componentelor cu eliberarea mușchiului transvers abdominal (TAR) la 12 pacienți cu hernii incizionale gigante. Repartiția defectelor parietale conform clasificării EHS (2009): M1W3 (n=1), M2W3 (n=2), M3W3 (n=4), M4W3 (n=2), M5W3 (n=1) și L2W3 (n=2). Dimensiunea medie a lățimii defectului parietal a constituit 15,5 cm (interval 12,5-24,5 cm). Tehnica chirurgicală prevede deschiderea tecilor mușchilor dreپți abdominali, disecția retromusculară tip Rives-Stoppa, eliberarea componentului fascial transvers medial de la linia semilunară și crearea unui spațiu preperitoneal avascular extins cranial pînă la tendonul central al diafragmului, inferior în spațiul Retzius și în plan lateral pînă la psoas. Augmentația protetică prevede crearea planului de rezistența prin montarea plasei chirurgicale de mari dimensiuni în poziție preperitoneală.

**Rezultate.** Durata medie a intervenției 140,8±20.1 min (interval 130-187 min). Mediana spitalizării 10 zile (interval 6-22 zile). Complicații parietale au fost instalate la 4 pacienți. Timpul mediu de urmărire a fost 12 luni fără recurență.

**Concluzii.** Tehnica de separare posterioară a componentelor completată cu augmentația protetică și restaurarea liniei albe reprezintă o direcție inovatoare de reconstrucție a peretelui abdominal. TAR oferă soluția eficientă în tratamentul eventrațiilor voluminoase și asigură restabilirea structurală și funcțională a peretelui abdominal.

**Cuvinte cheie.** Hernia incizională, separarea posterioară a componentelor, plasa chirurgicală

## A NEW ABDOMINAL WALL RECONSTRUCTION STRATEGY FOR GIANT INCISIONAL HERNIA

**R.Targon**<sup>1,2</sup>, **A.Dima**<sup>2</sup>, **F.Potlog**, **A.Vrabie**<sup>2</sup>, **Ina Moldovan**<sup>1</sup>, **E.Guțu**<sup>1,2</sup>

<sup>1</sup> Department of General Surgery and Semiology nr.3, ”Nicolae Testemițanu” SUMPh, <sup>2</sup> Department of General Surgery, Central Clinical Military Hospital, Chisinau, Moldova

**Aim of study.** Giant incisional hernia repair is a complex and challenging issue due to preoperative risks and high complication rate. The aim of the study is to improve the results of giant incisional hernia repair by implementing an innovative technique of abdominal wall reconstruction.

**Materials and methods.** During the period from 2019 to 2022 we used the posterior component separation technique with transverse abdominis muscle release (TAR) in 12 patients with giant ventral incisional hernias. According to EHS (2009) classification, the hernias were classified as type EHS (2009): M1W3 (n=1), M2W3 (n=2), M3W3 (n=4), M4W3 (n=2), M5W3 (n=1) și L2W3 (n=2). The average width of the defect was 15.5 cm (range 12.5-24.5 cm). The procedure includes a Rives-Stoppa retro-rectus dissection followed by the transversus abdominis release medial to the linea semilunaris and wide plane of pre-peritoneal dissection extended from the subxiphoid area towards the space of Retzius. The prosthetic augmentation of abdominal wall is done by placement of a large surgical mesh in preperitoneal fashion.

**Results.** The mean operating time was 140.8±20.1 min (range 130-187 min). The average length of hospital stay was 10 days (range 6-22 days). We observed 4 cases of various types of wound complications. Patients were evaluated at a median follow up of 12 months without recurrence.

**Conclusions.** Posterior component separation technique with transverse abdominis muscle release augmented by surgical mesh represents a novel approach to ventral hernia. TAR is a versatile technique that provides high-level functionality of the abdominal wall and offers a reliable solution for complex incisional hernias.

**Keywords.** Incisional hernia, posterior component separation, surgical mesh



## TRATAMENTUL PALIATIV AL CANCERULUI ESOFAGIAN COMPLICAT CU FISTULA ESO-PULMONARĂ PRIN MONTAREA STENTULUI METALIC AUTOEXPANDABIL: CAZ CLINIC



**R.Targon<sup>1</sup>, A.Dodon<sup>1</sup>, Gh. Bunic<sup>3</sup>, Ina Moldovan<sup>1</sup>, A. Leșco<sup>2</sup>, V. Șova<sup>1</sup>**

**<sup>1</sup> Secție Chirurgie Generală, Spitalul Clinic Militar Central, Chișinău, Moldova, <sup>2</sup> Centrul de Excelență în Medicină și Farmacie “Raisa Pacalo”, Chișinău, Moldova, <sup>3</sup> IMSP Institutul de Medicină Urgentă, Chișinău, Moldova**

**Scopul lucrării.** Cancer esofagian este o patologie frecvent diagnosticată într-un stadiu avansat și necesită tratament paliativ pentru ameliorarea disfagiei. Acest studiu de caz clinic își propune să evalueze aspecte tehnice și rezultatele precoce a tratamentului endoscopic paliativ la pacient cu cancer esofagian inoperabil.

**Materiale și metode.** Bărbat în vârstă de 57 de ani, internat în spital la 9 luni după ce a fost diagnosticat cu carcinom scuamos esofagian T3N1M0 și 4 cicluri de chimioterapie cu Docetaxel. La internare a prezentat acuze la disfagie severă (Scorul Disfagiei - 3 conform clasificării Mellow, 1993), episoade de tuse după mâncare și pneumonie recurentă la plămânul drept. Radioscopia cu substanță de contrast a demonstrat prezența unei stricturi neregulate a esofagului toracic cu dilatarea suprastenotică și fuziunea de contrast în bronhia inferioară dreaptă. La examen endoscopic s-a evidențiat o tumoră infiltrativă a esofagului cu constatarea endoluminală a fistulei eso-pulmonare (FEP). Tomografia computerizată a toracelui cu introducerea contrastului per os a evidențiat tumora esofagiană însoțită de FEP și pneumonie distructivă a lobului drept inferior. Stentul Flexella Plus (Ella-CS) a fost implantat în esofag sub control endoscopic direct și ghidare radiologică.

**Rezultate.** Durata procedurii a fost 20 min. Accidente și complicații postoperatorii precoce nu au fost înregistrate. Durata spitalizării a fost de 3 zile. Gradul de disfagie a regresat.

**Concluzii.** Presupunem ca stentarea esofagului cu stentul metalic autoexpandabil poate fi un instrument inofensiv și eficient pentru ameliorarea disfagiei la pacient cu cancer esofagian inoperabil însoțit de FEP.

**Cuvinte cheie.** Cancer esofagian, stentul metalic autoexpandabil, fistula eso-bronșică, disfagia

## PLACEMENT OF SELF-EXPANDABLE METAL STENT PLACEMENT FOR PALLIATION OF ESOPHAGORESPIRATORY FISTULA IN A PATIENT WITH UNRESECTABLE ESOPHAGEAL CANCER : A CASE REPORT

**R.Targon<sup>1</sup>, A.Dodon<sup>1</sup>, Gh. Bunic<sup>3</sup>, Ina Moldovan<sup>1</sup>, A. Leșco<sup>2</sup>, V. Șova<sup>1</sup>**

**<sup>1</sup> Division of General Surgery, Central Clinical Military Hospital, Chisinau, Moldova, <sup>2</sup> Center of Excellence in Medicine and Pharmacy “Raisa Pacalo”, Chisinau, Moldova, <sup>3</sup> IMSP Institute for Emergency Medicine, Chisinau, Moldova**

**Aim of study.** Esophageal cancer accounts for a considerable portion of malignancies and frequently is diagnosed in advanced stage, requiring palliative treatment to relieve dysphagia and seal esophagorespiratory fistulas. This study aims to evaluate the technical success and clinical effectiveness of covered self-expandable metal stent (SEMS) placement for the palliation of dysphagia and symptoms of esophagorespiratory fistula (ERF) in a patient with inoperable esophageal squamous cell carcinoma.

**Materials and methods.** A 57-year-old man was admitted to the hospital 9 months after being diagnosed with T3N1M0 esophageal squamous carcinoma and 4 Docetaxel chemotherapy cycles. He presented with severe dysphagia (Dysphagia grade scale - 3 by Mellow, 1993), coughing episodes after eating and recurrent pneumonia in the right lung. A contrast swallow demonstrated an irregular stricture of thoracic esophagus with prestricture dilation and contrast fusion to the inferior right bronchus. An endoscopy revealed a lower thoracic esophageal infiltrative tumor with endoluminal presence of ERF. CT scan imaging with oral contrast intake revealed the esophageal tumor accompanied by ERF and destructive right lower lobe pneumonia. Flexella Plus fully covered SEMS (Ella-CS) was implanted in the esophagus under direct endoscopic visualization and fluoroscopic guidance.

**Results.** The procedure time was 20 minutes. Stent placement was technically successful. No major complications related to the procedure were encountered. The length of hospital stay was 3 days. There was considerable relief for dysphagia.

**Conclusions.** SEMS appeared to be a safe and effective treatment tool for the palliation of dysphagia and symptoms of ERF caused by unresectable esophageal cancer.

**Keywords.** Esophageal cancer, self-expandable metal stent, esophagorespiratory fistula, dysphagia

# CHIRURGIA PANCREATICĂ

## NECROZA PANCREATICĂ ÎN BOLILE TERMINALE FĂRĂ IMPACT CHIRURGICAL



Sergiu Revencu, Ruslan Pretula, Ion Garștea, Sergiu Balan, Alexandru Gaitur, Dan Revencu  
Catedra Chirurgie Nr 1 “N. Anestiadi” USMF “N. Testemițanu”, Chișinău, Republica Moldova

**Scopul lucrării.** Pancreatita acută poate fi întâlnită pe fundalul unor infecții cu virusuri, bacterii, fungi, paraziți, în contextul unor boli autoimune, postoperator unor intervenții departe de zona bilio-pancreatică, etc., fiind definită pancreatită acută secundară, întâlnită accidental în necropsii. Am vizat cercetarea modificărilor necrotice pancreatice în afecțiuni terminale fără impact chirurgical.

**Materiale și metode.** Au fost cercetate 550 protocoale de investigație anatomopatologică, în SCM „Sfântul Arhanghel Mihail”, în perioada 2014 -2020, în care lipseau intervenții chirurgicale și suspiciuni ale afecțiilor clinico-imagistice ale pancreasului. În 198 cazuri (36%) s-au înregistrat modificări morfologice pancreatice. De asemenea s-a cercetat afecțiunea cauzatoare de deces.

**Rezultate.** Rezultatele examenului macroscopic și microscopic a pancreasului a pus în evidență: necroză extinsă a parenchimului pancreatic - 12 cazuri (6,1 %); focare de necroză preponderent în parenchimul pancreatic – 37 cazuri (18,7%); scleroză moderată și extinsă cu zone de necroză pancreatică și adipoasă – 117 cazuri (59,1%); autoliză pancreatică – 32 cazuri (16,3%).

**Concluzii.** În afecțiunile grave, însoțite de ischemie și hipoxie, posibilitatea survenirii necrozelor pancreatice ischemice este o realitate morfologică.

**Cuvinte cheie.** Necroză, pancreas, ischemie.

## PANCREATIC NECROSIS IN TERMINAL ILLNESS WITHOUT SURGICAL IMPACT

Sergiu Revencu, Ruslan Pretula, Ion Garștea, Sergiu Balan, Alexandru Gaitur, Dan Revencu  
“N. Anestiadi” Department of Surgery No. 1, “N. Testemițanu” State University of Medicine and Pharmacy, Chișinău, Republic of Moldova

**Aim of study.** Acute pancreatitis can be found on the background of infections with viruses, bacteria, fungi, parasites, in the context of autoimmune diseases, postoperative interventions far from the bile-pancreatic area, etc., being defined as secondary acute pancreatitis, accidentally encountered in necropsies. The aim was to research pancreatic necrotic changes in terminal diseases without surgical impact.

**Materials and methods.** Between 2014 and 2020, in the Municipal Clinical Hospital “Sfântul Arhanghel Mihail”, 550 anatomopathological investigation protocols were researched, in which there were no surgical interventions and suspicions of clinical-imaging damage to the pancreas. In 198 cases (36%), pancreatic morphological changes were registered. The cause of death was also investigated.

**Results.** The results of the macroscopic and microscopic examination of the pancreas revealed: extensive necrosis of the pancreatic parenchyma - 12 cases (6.1%); focus of necrosis predominantly in the pancreatic parenchyma – 37 cases (18.7%); moderate and extensive sclerosis with areas of pancreatic and fat necrosis – 117 cases (59.1%); pancreatic autolysis – 32 cases (16.3%).

**Conclusions.** In serious conditions, accompanied by ischemia and hypoxia, the possibility of ischemic pancreatic necrosis is a morphological reality.

**Keywords.** Necrosis, pancreas, ischemia.

## INSULINOM PANCREATIC - ABORDARE DIAGNOSTICĂ ȘI TRATAMENT CHIRURGICAL



Adrian Hotineanu<sup>1,2</sup>, Anatol Cazac<sup>1,2,3</sup>, Sergiu Burgoci<sup>2</sup>, Vitalie Sirghi<sup>3</sup>, Dumitru Cazacu<sup>3</sup>, Grigore Ivancov<sup>3</sup>, Sava Cernei<sup>1</sup>  
<sup>1</sup> Catedra de Chirurgie nr. 2, USMF „Nicolae Testemițanu”, Republica Moldova, <sup>2</sup> Laboratorul de Chirurgie Reconstructivă a Tractului Digestiv, USMF „Nicolae Testemițanu”, Republica Moldova, <sup>3</sup> Spitalul Clinic Republican “Timofei Moșneaga”, Republica Moldova

**Scopul lucrării.** Analiza managementului diagnostico-curativ în insulinomul pancreatic.

**Materiale și metode.** Studiul clinic de tip descriptiv-retrospectiv este bazat pe analiza rezultatelor tratamentului chirurgical aplicat în cadrul Catedrei Chirurgie Nr.2 pentru 17 pacienți cu diagnosticul insulinom pancreatic în perioada 1993-2023. Intendența diagnostică a înglobat examenul clinic, de laborator (profilul glicemic, nivelul glicemic în timpul crizelor hipoglicemice și convulsive, nivelul glicemic după administrarea soluțiilor de glucoză 40%, peptidului C pancreatic și aprecierea nivelului insulinei serice), ecografie, CT, IRM.

**Rezultate.** Recunoașterea principalelor simptome neuroglicopenice (neuropsihice 14 (82,3%) cazuri, adrenergice 11 (64,7%) cazuri, digestive 9 (52,4%) cazuri, sindromul Cushingoid 4 (23,5%) cazuri) declanșează investigațiile inițiale. Dovada biochimică a hipoglicemiei hiperinsulinemice endogene stabilește diagnosticul, astfel fiind evaluat nivelul glicemiei în timpul crizelor hipoglicemice și convulsive în limitele 2,0-3,0 mmol/l; nivelul glicemiei după administrarea soluțiilor de glucoză 40%-3,8-5,5 mmol/l; valoarea medie a peptidului C 5,1 ng/ml; valoarea medie elevată a insulinei 38,2μU/mL, apreciată sensibilitatea și specificitatea metodelor imagistice de diagnostic. Topografic tumorile au fost localizate: regiunea corporală 11 (64,7%) cazuri, caudală 6 (35,2%) cazuri, dimensiunile variind de la 0,8 cm până la 3,0 cm. Tratamentul chirurgical fiind singura metodă curativă realizată în mod tradițional prin: enuclearea tumorii 6 (35,2%) cazuri, pancreatectomie corporo-caudală cu splenectomie 2 (11,7%) cazuri, pancreatectomie corporo-caudală cu prezervarea splinei 9 (52,9%) cazuri. Mortalitatea periintervențională fiind nulă. Histopatologic a fost determinat prezența adenomului trabecular-9 (52,9%) cazuri, hiperplaziei insulare-2 (11,7%) cazuri, nesidioblastomului cu zone Crimelius pozitive-3 (17,6%) cazuri, adenomului cu dispoziție coordonală și insulară-3 (17,6%) cazuri.

**Concluzii.** Deși rare insulinoamele sunt cele mai frecvente neoplasme neuroendocrine pancreatice, diagnosticul cărora poate fi o provocare pre- și intraoperatorie, iar rezecția chirurgicală fiind tratamentul de elecție care oferă singura șansă de vindecare.

**Cuvinte cheie.** Insulinom, diagnostic, tratament chirurgical.

Aceste teze au fost realizate prin implementarea proiectului din cadrul Programului de Stat (2020- 2023), cifrul proiectului 20.80009.8007.37.

## PANCREATIC INSULINOMA – DIAGNOSTIC APPROACH AND SURGICAL TREATMENT

Adrian Hotineanu<sup>1,2</sup>, Anatol Cazac<sup>1,2,3</sup>, Sergiu Burgoci<sup>2</sup>, Vitalie Sirghi<sup>3</sup>, Dumitru Cazacu<sup>3</sup>, Grigore Ivancov<sup>3</sup>, Sava Cernei<sup>1</sup>

<sup>1</sup> Department of Surgery no. 2, Nicolae Testemitanu University, Republic of Moldova, <sup>2</sup> Digestive Tract Reconstructive Surgery Laboratory, Nicolae Testemitanu University, Republic of Moldova, <sup>3</sup> Timofei Moșneaga Republican Clinical Hospital, Republic of Moldova

**Aim of study.** Analysis of diagnostic-curative management in pancreatic insulinoma.

**Materials and methods.** The descriptive-retrospective clinical study is based on the analysis of the results of the surgical treatment applied within the Department of Surgery No. 2 for 17 patients diagnosed with pancreatic insulinoma in the period 1993-2023. The diagnostic intent included clinical, laboratory examination (glycemic profile, glycemic level during hypoglycemic and convulsive crises, glycemic level after administration of 40% glucose solutions, pancreatic C peptide and assessment of serum insulin level), ultrasound, CT, MRI.

**Results. Recognition of the main neuroglycopenic symptoms (neuropsychiatric 14 (82.3%) cases, adrenergic 11 (64.7%) cases, digestive 9 (52.4%) cases, Cushing's syndrome 4 (23.5%) cases) triggers the initial investigations. Biochemical evidence of endogenous hyperinsulinemic hypoglycemia establishes the diagnosis, thus the blood glucose level during hypoglycemic and convulsive crises is evaluated within the limits of 2.0-3.0 mmol/l; blood glucose level after administration of glucose solutions 40%-3.8-5.5 mmol/l; average C peptide value 5.1 ng/ml; the average elevated insulin value 38.2 μU/mL, the sensitivity and specificity of diagnostic imaging methods were appreciated. Topographically, the tumors were located: body region 11 (64.7%) cases, caudal 6 (35.2%) cases, sizes varying from 0.8 cm to 3.0 cm. Surgical treatment being the only curative method performed traditionally by: tumor enucleation 6 (35.2%) cases, body-caudal pancreatectomy with splenectomy 2 (11.7%) cases, body-caudal pancreatectomy with preservation of the spleen 9 (52.9 %) cases. Peri-interventional mortality being zero. Histopathologically, it was determined the presence of trabecular adenoma-9 (52.9%) cases, insular hyperplasia-2 (11.7%) cases, nesidioblastoma with positive Crimelius zones-3 (17.6%) cases, adenoma with coordinate and insular disposition -3 (17.6%) cases.**

**Conclusions.** Although rare, insulinomas are the most common pancreatic neuroendocrine neoplasms, the diagnosis of which can be a pre- and intraoperative challenge, and surgical resection being the treatment of choice that offers the only chance of cure.

**Keywords.** Insulinoma, diagnosis, surgical treatment.

These theses were realized through the implementation of the project within the State Program (2020-2023), project number 20.80009.8007.37.

## PANCREATITA GROOVE ÎN DIFERENȚIERE CU ADENOCARCINOMUL PANCREATIC



Gh.Rojnoveanu<sup>1</sup>, I.Gagauz<sup>1,2</sup>, V.Gafton<sup>2</sup>, A.Ursu<sup>1</sup>, M.Rotaru<sup>2</sup>, A.Vascan<sup>1</sup>

<sup>1</sup> Catedra de chirurgie nr.1 „Nicolae Anestiadi”, Universitatea de Stat de Medicină și Farmacie „Nicolae Testemitanu” din Republica Moldova, <sup>2</sup> IMSP Institutul de Medicină Urgentă, Republica Moldova

**Scopul lucrării.** Pancreatita Groove(PG) este o pancreatită segmentară rară, caracterizată prin modificarea fibroză la nivelul șanțului pancreatoduodenal numită și aria groove. Aceasta poate simula, masca sau coexista cu carcinomul pancreatic ceea ce face dificil diagnosticul diferențial, deseori devenind o dilemă chirurgicală. Scopul studiului este evidențierea tabloului clinic, imagistic și dificultății diagnosticului diferențial al PG.

**Materiale și metode.** Analiza retrospectivă a 2 cazuri clinice în corelație cu relatările unor articole din motoarele de căutare PubMed și Google Scholar.

**Rezultate.** Doi bărbați tineri, fumători, au fost internați cu durere în epigastru, hipocondrul drept ce iradiază în spate, greață, vomă postprandială, pierdere ponderală. Duodenoscopia și pasajul baritat relevă date de stenoză pe D2. TC denotă, în primul caz, o îngroșare circulară neuniformă a peretelui până la 1.5cm cu captarea uniformă a substanței de contrast la nivelul D1 și D2. În peretele duodenal pe D2 se determină o formațiune chistică 2.0x0.9x0.6 cm. În al doilea caz – formațiune cefalopancreatică ce se extinde și concrește în segmentele D1 și D2 cu îngroșare până la 1.3cm, cu stenozare marcată a lumenului. Markerii tumorali au prezentat următoarele valori: (1) CEA – 2.6ng/ml, CA 19-9 – 84.0U/ml și (2) CEA – 3.8ng/ml și CA 19-9 – 235 U/ml, respectiv. Pacienții au fost supuși duodenopancreatectomiei cefalice procedeul Whipple, diagnosticul postoperator fiind confirmat histologic. Perioada postoperatorie favorabilă în ambele cazuri.

**Concluzii.** Pancreatita Groove este o pancreatită cronică care afectează zona șanțului pancreatoduodenal și poate mima carcinomul pancreatic. Tratatamentul medicamentos, endoscopic și/sau chirurgical este în corelație cu manifestările clinice, starea pacientului și posibilitatea de a exclude carcinomul pancreatic.

**Cuvinte cheie.** Pancreatita Groove, aria groove, pancreatită paraduodenală, pancreatita cronică

## DIFFERENTIATION GROOVE PANCREATITIS WITH PANCREATIC ADENOCARCINOMA

Gh.Rojnoveanu<sup>1</sup>, I.Gagauz<sup>1,2</sup>, V.Gafton<sup>2</sup>, A.Ursu<sup>1</sup>, M.Rotaru<sup>2</sup>, A.Vascan<sup>1</sup>

<sup>1</sup> ”Nicolae Anestiadi” Department of Surgery nr.1, SUMPh „Nicolae Testemitanu”, Republic of Moldova, <sup>2</sup> Emergency Hospital from Republic of Moldova

**Aim of study.** Groove pancreatitis (GP) is a rare segmental pancreatitis, characterized by fibrous changes at the level of the pancreatoduodenal sulcus, also called the groove area. It can simulate, mask or coexist with pancreatic carcinoma making differential diagnosis difficult, often becoming a surgical dilemma. The aim was Evidencing the clinical and imaging features and the difficulty of

the differential diagnosis of GP.

**Materials and methods.** Retrospective analysis of 2 clinical cases in correlation with the reports of articles in PubMed and Google Scholar.

**Results.** Two young men, smokers, were admitted with epigastric pain, right hypochondrium radiating to the back, nausea, postprandial vomiting, weight loss. Duodenoscopy and barite passage reveal evidence of stenosis on duodenal D2. CT scan denotes, in the first case, an uneven circular thickening of the wall up to 1.5 cm with uniform capture of the contrast substance at the level D1 and D2. A 2 x0.9x0.6 cm cyst formation is determined in the duodenal wall on D2. In the second case – cephalopancreatic formation that expands and concretizes in segments D1 and D2 with thickening up to 1.3 cm, with marked stenosis of the lumen. Tumoral markers showed the following values: (1) CEA – 2.6 ng/ml, CA 19-9 – 84.0 U/ml and (2) CEA – 3.8 ng/ml and CA 19-9 – 235 U/ml, respectively. The patients underwent cephalic duodenopancreatectomy using the Whipple procedure, the postoperative diagnosis being histologically confirmed. The postoperative period is favorable in both cases.

**Conclusions.** Groove pancreatitis is a chronic pancreatitis that affects the area of the pancreatoduodenal groove and mimics pancreatic carcinoma. Drug, endoscopic and/or surgical treatment is correlated with the clinical manifestations, the patient's condition and the possibility to exclude pancreatic carcinoma.

**Keywords.** Groove pancreatitis, groove area, paraduodenal pancreatitis, chronic pancreatitis

## PANCREATITA CRONICĂ - ACTUALITĂȚI ȘI PROVOCĂRI PENTRU TRATAMENT



**Anatol Cazac**<sup>1,2,3</sup>, **Adrian Hotineanu**<sup>1,2</sup>, **Viorica Caușnean**<sup>1</sup>

<sup>1</sup> Catedra de Chirurgie nr. 2, USMF „Nicolae Testemițanu”, Republica Moldova, <sup>2</sup> Laboratorul de Chirurgie Reconstructivă a Tractului Digestiv, USMF „Nicolae Testemițanu”, Republica Moldova, <sup>3</sup> Spitalul Clinic Republican “Timofei Moșneaga”, Republica Moldova

**Scopul lucrării.** Pancreatita cronică (PC)- patologia cu o continuă creștere a incidenței, prevalenței și morbidității globale, care se soldează cu modificări ireversibile a morfologiei și funcției pancreatice. În ciuda deceniilor de cercetare, tratamentul PC necesită ajustări, prin internări în mod repetat pentru proceduri intervenționale minim invazive sau radicale. Scopul lucrării este evaluarea eficacității metodelor de tratament în pancreatita cronică.

**Materiale și metode.** Studiul de tip retrospectivo-descriptiv (1991-2023) a inclus rezultatele tratamentului intervențional aplicat la 560 pacienți cu PC. Prevalența genului masculin a fost de 477(85,2%) cazuri, comparativ cu genul feminin - 83(14,8%) cazuri, fiind încadrați activ în câmpul muncii -459(81,9%) pacienți.

**Rezultate.** Intervențiile chirurgicale realizate în clinică au fost: chistpancreaticojejunostomie (CPJS) pe ansă Roux-244 (43,6%) cazuri, pancreatojejunostomie (PJS) pe ansă Roux- 165 (29,5%) cazuri, splanhnicectomie toracoscopică- 51 (9,2%) cazuri, CPJS+colecisto (coledoco) -jejunooanastomoză cu ansă spiculată Roux - 40 (7,1%) cazuri, stentarea endoscopică a ductului Wirsung-16 (2,85%) cazuri, PJS+ colecisto (coledoco)- jejunooanastomoză cu ansă spiculată Roux-16 (2,8%) cazuri, enucleerea PP-8 (1,4%) cazuri, rezecție pancreatică caudală cu derivație pancreatico-jejunală+ splenectomie-7 (1,27%) cazuri, chistgastrostomie-7 (1,21%) cazuri, duodenopancreatectomie caudală (DPC)- 6 (1,07%) cazuri. Au fost înregistrate 95 (17,0%) cazuri cu complicații dintre care 66 (11,8%) cazuri precoce și 29 (5,2%) cazuri tardive. Postintervențional- 473 (84,4%) pacienți au indicat lipsa sindromului algic sau ameliorarea acestuia, cu o creștere a calității vieții în perioada postoperatorie.

**Concluzii.** Pancreatita cronică rămâne a fi o patologie provocatoare din punct de vedere clinic cât și diagnostic, cu toate acestea, chirurgia continuă să fie tratamentul definitiv pentru durerea persistentă.

**Cuvinte cheie.** Pancreatita cronică, provocări, tratament.

**Acest articol a fost realizat prin implementarea proiectului din cadrul Programului de Stat (2020- 2023), cifrul proiectului 20.80009.8007.37.**

## CHRONIC PANCREATITIS - UPDATES AND TREATMENT CHALLENGES

**Anatol Cazac**<sup>1,2,3</sup>, **Adrian Hotineanu**<sup>1,2</sup>, **Viorica Caușnean**<sup>1</sup>

<sup>1</sup> Department of Surgery no. 2, Nicolae Testemitanu University, Republic of Moldova, <sup>2</sup> Digestive Tract Reconstructive Surgery Laboratory, Nicolae Testemitanu University, Republic of Moldova, <sup>3</sup> Timofei Moșneaga Republican Clinical Hospital, Republic of Moldova

**Aim of study.** Chronic pancreatitis (CP) is a pathology with a continuous increase in incidence, prevalence and global morbidity, resulting in irreversible changes in pancreatic morphology and function. Despite decades of research, CP treatment requires adjustments, with repeated admissions for minimally invasive or radical interventional procedures. The aim of the study is to evaluate the effectiveness of treatment methods in chronic pancreatitis.

**Materials and methods:** The retrospective-descriptive study (1991-2023) included the results of the interventional treatment applied to 560 patients with CP. The prevalence of the male gender was 477 (85,2%) cases, compared to the female gender - 83 (14,8%) cases, being actively employed - 459 (81,9%) patients.

**Results.** The surgical interventions performed in the clinic were: cystpancreaticojejunostomy (CPJS) on Roux loop-244 (43,6%) cases, pancreatojejunostomy (PJS) on Roux loop-165 (29,5%) cases, thoracoscopic splanchnicectomy-51 (9,2%) cases, CPJS+cholecysto (choleodocho)-jejunooanastomosis with spiculated Roux loop-40 (7,1%) cases, endoscopic stenting of the Wirsung duct-16 (2,85%) cases, PJS+cholecysto (choleodocho)-jejunooanastomosis with Roux spiculated loop-16 (2,8%) cases, PP enucleation-8 (1,4%) cases, caudal pancreatic resection with pancreatico-jejunal diversion+splenectomy-7 (1,27%) cases, cystgastrostomy-7 (1,21%) cases, caudal duodenopancreatectomy (DPC)-6 (1,07%) cases. 95 (17,0%) cases with complications were recorded, of which 66 (11,8%) early cases and 29 (5,2%) late cases. Post-interventional-473 (84,4%) patients indicated the absence of pain syndrome or its improvement, with an increase in the quality of life in the postoperative period.

**Conclusions.** Chronic pancreatitis remains a clinically and diagnostically challenging pathology, however, surgery remains the



definitive treatment for persistent pain.

**Keywords.** Chronic pancreatitis, challenges, treatment.

This article was made through the implementation of the project within the State Program (2020-2023), project number 20.80009.8007.37.

## COMPLICAȚIILE POSTOPERATORII ALE TRATAMENTULUI CHIRURGICAL RADICAL ÎN TUMORILE MALIGNE DE PANCREAS



A. Hotineanu, V. Sîrghi, S. Burgoci, Gr. Ivancov, N. Lisnic  
USMF „N.Testemițanu”, Catedra de Chirurgie Nr. 2, Chișinău, Republica Moldova

**Scopul lucrării.** Cancerul de pancreas (CP), reprezentând doar 2,6% din totalul tumorilor maligne, constituie a 7-a cauză de mortalitate prin cancer la nivel mondial (4,7%). Datorită progresului tehnico-material și experienței chirurgicale, s-a reușit o scădere a mortalității de la 20-30% în anii 60-70, până la 5-8% în prezent, însă cu o morbiditate destul de ridicată (20-40%).

**Materiale și metode.** Studiul prezintă analiza retrospectivă a complicațiilor postoperatorii a unui lot de 672 pacienți operați radical pe pancreas, spitalizați în perioada 2000-2023 în Spitalul Clinic Republican „Timofei Moșneaga”, evaluați în Clinica de Chirurgie Nr.2. Dintre aceștia, 498 bolnavi au suportat duodenpancreatectomie cefalică în diferite variante tehnice (Child, Whipple, Traverso-Longmire) pentru tumori de cefal de pancreas și a papilei duodenale mari, 167 bolnavi cu rezecții corporocaudale de pancreas și 7 cazuri de pancreatectomie totală.

**Rezultate.** Morbiditatea postoperatorie înregistrată (28,6%) a fost analizată și structurată ca și complicații postoperatorii imediate, precoce și tardive, de ordin local și general. Mortalitatea postoperatorie a fost sub 5%.

**Concluzii.** Tratamentul chirurgical radical al CP are viză curativă prin realizarea intervențiilor majore de rezecție pancreatică ce necesită o abordare, dotare tehnică și experiență chirurgicală avansată cu scop de a reduce rata morbidității.

## POSTOPERATIVE COMPLICATIONS OF RADICAL SURGICAL TREATMENT IN MALIGNANT PANCREATIC TUMORS

A. Hotineanu, V. Sîrghi, S. Burgoci, Gr. Ivancov, N. Lisnic  
SUMPh „N.Testemițanu”, Department of Surgery No.2, Chișinău, Republic of Moldova

**Aim of study.** Pancreatic cancer (PC), representing only 2,6% of all malignant tumors, is the 7th cause of cancer mortality worldwide (4,7%). Due to technical and material progress and surgical experience, a decrease in mortality was achieved from 20-30% in the 60-70s, up to 5-8% at present, but with a rather high morbidity (20-40%).

**Materials and methods.** The study presents the retrospective analysis of postoperative complications of a group of 672 patients who underwent radical surgery on the pancreas, hospitalized in the period 2000-2023 in the Republican Clinical Hospital „Timofei Moșneaga”, evaluated in Department of Surgery No. 2. Of these, 498 patients underwent cephalic duodenpancreatectomy in different technical variants (Child, Whipple, Traverso-Longmire) for tumors of the head of pancreas and major duodenal papilla, 167 patients with corporocaudal pancreatic resections and 7 cases of total pancreatectomy.

**Results.** The registered postoperative morbidity (28,6%) was analyzed and structured as immediate, early and late postoperative complications, of a local and general nature. Postoperative mortality was below 5%.

**Conclusions.** The radical surgical treatment of PC has a curative visa by performing major pancreatic resections that require an approach, technical equipment and advanced surgical experience in order to reduce the morbidity rate.

## DUODENOPANCREATECTOMII CEFALICE – EXPERIENȚA UNEI ECHIPE CHIRURGICALE (2014-2022)



Petrea Sorin, Catrina Eduard, Aldoescu Sorin, Vilcu Mihaela, Misca Mihaela, Niculescu Elena, Brezean Iulian  
Spitalul Clinic „I. Cantacuzino” București, România

Tumorile pancreatice beneficiaza de tratament curativ prin rezecție chirurgicala in circa 20% din cazuri, din cauza invazivității loco-regionale sau la distanta. Chirurgia pancreatică prin multitudinea de aborduri și radicalitate vasculară se distinge ca una dintre cele mai provocatoare intervenții chirurgicale. În cazul tumorilor invazive loco-regional avansul anestezic și chirurgical a dus la împingerea criteriilor de rezecabilitate dincolo de limitele obișnuite prin asocierea rezecțiilor vasculare.

Lucrarea de față prezintă experiența unei singure echipe chirurgicale a spitalului Dr. I. Cantacuzino în abordarea neoplaziilor cefalopancreatice. În perioada 2014-2022, s-au practicat 162 duodenopancreatectomii cefalice, cu o rată progresiv crescută anual, ajungând până la 20 intervenții pe an. Analizăm în cadrul lucrării rezultatele perioperatorii din duodenopancreatectomiile cefalice cu sau fără interesare vasculară, având o rată de fistula pancreatică sub 5%.

Volumul crescut de pacienți, standardizarea intervenției chirurgicale, cât și abordarea multidisciplinară au condus progresiv la rezultate asemănătoare centrelor dedicate chirurgiei pancreatice

**Cuvinte cheie:** pancreas, DPC, vascular, rezecție

## PANCREATICO-DUODENECTOMY – SINGLE SURGICAL-TEAM EXPERIENCE (2014-2022)

Petrea Sorin, Catrina Eduard, Aldoescu Sorin, Vilcu Mihaela, Misca Mihaela, Niculescu Elena, Brezean Iulian  
Clinical Hospital "I. Cantacuzino" Bucharest, Romania

Tumors of the pancreatic head region are only treatable by surgical resection with curative intent in 20% of cases, because of

early invasion in nearby structures or metastatic disease. As far as invasion of nearby structures is concerned, recent surgical and anesthesiological progress has pushed the usual resectability boundaries, by incorporating vascular resections and reconstructions. We present the experience of a single surgical team of the Cantacuzino Clinical Hospital with managing pancreatic head tumors, including cases with vascular invasion. From 2014 to 2022, 162 pancreatoduodenectomies were performed, of which 13 required vascular resection in order to achieve an R0 resection. The mean number of cases has grown to around 20 cases, with a POPF rate of 5%.

We've analysed the perioperative results of pancreatoduodenectomies including the cases associating vascular resections, which are comparable to the current literature; also, the increasing number of patients and multidisciplinary approach have led to results similar to specialised centers.

**Cuvinte cheie:** pancreas, DPC, vascular, resection

## LAPAROSCOPIC APPROACH OF ACUTE PANCREATITIS COLLECTIONS: A SERIE OF FOUR CASES



Emil Moiş<sup>1,2</sup>, Cosmin Puia<sup>1,2</sup>, Paula Ursu<sup>1,2</sup>, Septimiu Moldovan<sup>1,2</sup>, Luminita Furcea<sup>1,2</sup>, Florin Graur<sup>1,2</sup>, Florin Zaharie<sup>1,2</sup>, Calin Popa<sup>1,2</sup>, Nadim Al-Hajjar<sup>1,2</sup>

<sup>1</sup> University of Medicine and Pharmacy “Iuliu Hatieganu” – V. Babes Street 8, 400012, Cluj-Napoca

<sup>2</sup> Regional Institute of Gastroenterology and Hepatology “Prof. O. Fodor”, Surgery Department, Croitorilor Street 19-21, 400023, Cluj-Napoca, Romania

**Introduction:** Acute pancreatitis (AP) is one of the most unpredictable pathologies of the digestive system. AP can be associated with multiple local or systemic complications. Approximately 15-20% of patients develop moderate severe or severe pancreatitis. The moderate severe form of disease is associated with local complications, as necrosis of the pancreatic and/or peripancreatic tissue and transient organ failure. One of the most common local complications in AP is the development of peripancreatic fluid collections (PFC). Proper management of PFC necessitates accurate diagnosis and treatment by a multidisciplinary team. Moreover, treatment has turned from open surgery (associated with high mortality and morbidity), therefore the latest literature shows data justifying the use of minimally invasive procedures.

**Case presentation:** We present a serie of 4 patients, with ages comprised between 54 and 70 years old with peripancreatic fluid collections, more precisely, walled-off necrosis (WON), infected WON in the lesser sac and one with ANC treated laparoscopically.

**Conclusion:** Minimally invasive procedures of PFC, especially for acute necrotic collections (ANC) include radiological, endoscopic or surgical approach. Formerly, a primary necrosectomy was the frontrunner treatment, however it is associated with high rates of mortality and morbidity. At the present moment the step-up approach management is preferred. The main and most common issue of all minimally invasive procedures is the difficult removal of the necrotic debris and the adequate drainage of the collection in one procedure.

To conclude, even though pancreatitis has an unforeseeable evolution, the minimally invasive techniques seem to be promising in the management of PFC.

**Case particularities:** This present paper presents a serie of four cases of AP complicated with PFC admitted to the Regional Institute of Gastroenterology and Hepatology, Cluj-Napoca. All cases were managed pure laparoscopically.

## REZEȚIA PANCREATODUODENALĂ – EXPERIENȚA CLINICII „NICOLAE ANESTIADI”



Gh. Rojnovanu<sup>1</sup>, R. Gurghiș<sup>1,2</sup>, I. Gagauz<sup>2,3</sup>, T. Malcova<sup>1,2</sup>

<sup>1</sup> Catedra de Chirurgie nr. 1 „Nicolae Anestiadi”, <sup>2</sup> Laboratorul de Chirurgie Hepato-Pancreato-Biliară, Universitatea de Stat de Medicină și Farmacie „Nicolae Testemițanu”, <sup>3</sup> IMSP Institutul de Medicină Urgentă, Chișinău, Republica Moldova

**Scopul lucrării.** Analiza rezultatelor rezecției pancreatoduodenale (RPD) efectuată la pacienții spitalizați în urgență.

**Materiale și metode.** Studiu retrospectiv-prospectiv, 2016-2021, 27 pacienți la care s-a practicat operație Whipple, raport B/F=2,5:1, vârsta 58,6±8,1ani. Cauza spitalizării: icter – 19 (70,4%) și formațiune intraabdominală – 8 (29,6%). Diagnosticul a fost stabilit prin: TC – 22 (81,5%) cazuri, RMN – 3 (11,1%) și CPGRE – 12 (44,2%). S-au analizat două loturi: **lot. I** – RPD cu stentare preoperatorie și **lot. II** – RPD fără decompresie biliară preoperatorie.

**Rezultate.** Rata RPD la pacienții cu TP cefalice spitalizați în urgență a constituit 16,6%(n=27). **Lotul I** – 8 (29,6%), vârsta 57,5±6,2 ani, bilirubinemia la internare 218,8±65,7 mmol/l; stentare endoscopică efectuată în primele 5 zile de spitalizare, timpul de la decompresie până la intervenție – 12,0±6,54 zile, durata intervenției 346,5±37,8 min, zile de spitalizare 29,8±12,5 zile, inclusiv ATI – 6,0 zile. Într-un caz din cauza concreșterii TP s-a efectuat hemicolectomie dreaptă. Complicațiile p/op specifice – 4 (50%), mortalitatea p/op – 2 (25%). **Lotul II** – 19 (70,4%), vârsta 58,0±9,0 ani, bilirubinemia la internare 82,0±13,5 mmol/l, durata intervenției 322,3±55,5 min, zile de spitalizare 30,6±14,8 zile, inclusiv ATI – 8,0±3,2 zile, complicații p/op – 8 (42,1%), mortalitatea p/op – 2 (10,5%): decedat la 12 și 56 zile p/op din cauza complicațiilor septic intraabdominale.

**Concluzii.** Rata operațiilor cu viză de radicalitate la pacienții cu TP cefalică, spitalizați în urgență, rămâne joasă din cauza diagnosticului tardiv, icterul fiind cea mai frecventă cauză de adresare. Stentarea endoscopică preoperatorie este frecvent practică pentru rezolvarea sindromul colestatic sever (bilirubinemie cca 200 mmol/l) la pacienții cu TP cefalică. Rata letalității postoperatorii în loturile studiate a fost similară; durata spitalizării și morbiditatea postoperatorie semnificativ mai elevată la pacienții supuși rezecției pancreatoduodenale.

**Cuvinte cheie.** Tumoră pancreatică, icter, decompresie biliară, rezecție pancreatoduodenală

## PANCREATODUODENAL RESECTION - THE EXPERIENCE OF THE SURGERY CENTER “NICOLAE ANESTIADI”

Gh. Rojnovanu<sup>1</sup>, R. Gurghiș<sup>1,2</sup>, I. Gagauz<sup>2,3</sup>, T. Malcova<sup>1,2</sup>

<sup>1</sup> Department of Surgery No. 1 “Nicolae Anestiadi”, <sup>2</sup> Laboratory of Hepato-Pancreato-Biliary Surgery, Nicolae Testemitanu State University of Medicine and Pharmacy, <sup>3</sup> Institute of Emergency Medicine, Chisinau, Republic of Moldova

**Aim of study.** To analyze the results of pancreaticoduodenal resection(PDR) performed in patients hospitalized in an emergency.

**Materials and methods.** Retrospective-prospective study, 2016-2021, 27 patients undergoing Whipple surgery, gender ratio=2.5:1, age 58,6±8,1 years. Cause of admission: jaundice 19 (70,4%) and intraabdominal mass 8 (29,6%). Diagnosis was established by CT 22 (81,5%) cases, MRI 3 (11,1%), and ERCP 12 (44,2%). Two groups were analyzed: **group I** – PDR with preoperative stenting, and **group II** – PDR without preoperative biliary decompression.

**Results.** The rate of PDR in patients with cephalic PT hospitalized in an emergency was 16,6% (n=27). **Group I** – 8 (29,6%), age 57,5±6,2 years, bilirubin level on admission 218,8±65,7 mmol/l; endoscopic stenting performed within the first 5 days after hospitalization, time period from biliary decompression to surgery 12,0±6,54 days, duration of intervention 346,5±37,8 min, hospital stay 29,8±12,5 days, including ICU – 6 days. In one case right hemicolectomy was performed. Specific postoperative complications – 4 (50%), postoperative mortality – 2 (25%). **Group II** – 19 (70,4%), age 58±9 years, bilirubinemia on admission 82±13,5 mmol/l, duration of surgery 322,3±55,5 min, hospital stay 30,6±14,8 days, including ICU – 8±3,2 days, postoperative complications – 8 (42,1%), postoperative mortality – 2 (10,5%): died at 12th and 56th day due to intra-abdominal septic complications.

**Conclusions.** The rate of radical surgery in patients with cephalic PTs hospitalized in an emergency remains low due to late diagnosis, the jaundice being the most common cause of admission. Preoperative endoscopic stenting is frequently performed in patients with severe cholestatic syndrome (bilirubinemia>200 mmol/l). Postoperative mortality rates in the studied groups were similar; significantly higher duration of hospital stay and postoperative morbidity were registered in patients undergoing pancreaticoduodenal resection.

**Keywords.** Pancreatic tumor, jaundice, biliary decompression, pancreaticoduodenal resection

## REZULTATELE TRATAMENTULUI TUMORILOR PANCREATICE CEFALICE SPITALIZATE ÎN URGENȚĂ



**R. Gurghis**<sup>1,2</sup>, **T. Malcova**<sup>1,2</sup>, **M. Rotaru**<sup>3</sup>, **I. Gagauz**<sup>2,3</sup>, **V. Gafton**<sup>3</sup>, **V. Spătaru**<sup>3</sup>, **P. Carciumaru**<sup>3</sup>, **Gh. Rojnovanu**<sup>1</sup>

<sup>1</sup> Catedra de Chirurgie nr. 1 „Nicolae Anestiadi”, <sup>2</sup> Laboratorul de Chirurgie Hepato-Pancreato-Biliară, Universitatea de Stat de Medicină și Farmacie „Nicolae Testemitanu”, <sup>3</sup> IMSP Institutul de Medicină Urgentă, Chișinău, Republica Moldova

**Scop.** Analiza rezultatelor tratamentului chirurgical (paliativ și rezecțional) la pacienții cu tumori pancreatice (TP) cefalice spitalizați în urgență.

**Materiale și metode.** Studiu retrospectiv-prospective, 2016-2021, 185 pacienți cu TP, B:F/1:1, vârsta medie 62,8±12,7 ani. Adresarea a fost determinată de icter în 121 (65,5%) cazuri, formațiune intraabdominală – 41 (22,2%), abdomen acut – 23 (12,4%). Diagnosticul s-a stabilit: la 147 (79,5%) – prin TC; la 14 (7,6%) – prin RMN și la 102 (55,1%) – la CPGRE. În 163 (88,1%) cazuri TP era localizată cefalic, în 22 (11,9%) – corporeo-caudal (excluzi din studiu). În 14,7% cazuri (24 pacienți cu tumora cefalică) s-a refuzat orice procedura terapeutică. Pacienții s-au repartizat în trei loturi: lot.I – stentare biliară la CPGRE sau transparietohepatică (87), lot. II – derivație biliodigestivă (25), lot. III – rezecție pancreaticoduodenală (27).

**Rezultate.** **Lotul I** – 87 (62,6%) cazuri, vârsta m=65,6±11,7 ani, bilirubinemia m=222±122 mmol/l, durata spitalizării m=10,7±6,4 zile, mortalitatea p/op – 9 (10,3%). **Lotul II** – 25 (18%) cazuri, vârsta m=61,2±10,9 ani, bilirubinemia m=86,0±17,0 mmol/l, durata spitalizării m=21,2±10 zile, mortalitatea p/op – 4 (16%). **Lotul III** – 27 (19,4%) pacienți, vârsta m=57,9±8,1ani, bilirubinemia m=127±53 mmol/l, 8 (29,6%) cazuri au fost stentați preoperator (bilirubinemia m=218,8±65,7 mmol/l), durata spitalizării m=30,2±13,8 zile, mortalitatea p/op – 4 (14,8%).

**Concluzii.** Examenul imagistic (TC cu angiografie și/sau RMN) este de prima intenție în diagnosticul și stabilirea tacticii chirurgicale pentru TP. Stentarea căilor biliare este o soluție frecvent aplicată pentru rezolvarea icterului în TP cefalice. Rata operațiilor rezecționale cu viza de radicalitate rămâne sub limitată mondială raportată din cauza diagnosticului tardiv și simptomatologiei nespecifice.

**Cuvinte cheie.** Tumora pancreatică, decompresie minim-invasivă, derivație biliodigestivă, rezecție pancreatică

## RESULTS OF THE TREATMENT OF PANCREATIC CEPHALIC TUMOURS HOSPITALISED THROUGH AN EMERGENCY

**R. Gurghis**<sup>1,2</sup>, **T. Malcova**<sup>1,2</sup>, **M. Rotaru**<sup>3</sup>, **I. Gagauz**<sup>2,3</sup>, **V. Gafton**<sup>3</sup>, **V. Spătaru**<sup>3</sup>, **P. Carciumaru**<sup>3</sup>, **Gh. Rojnovanu**<sup>1</sup>

<sup>1</sup> Department of Surgery No. 1 “Nicolae Anestiadi”, <sup>2</sup> Laboratory of Hepato-Pancreato-Biliary Surgery, Nicolae Testemitanu State University of Medicine and Pharmacy, <sup>3</sup> Institute of Emergency Medicine, Chisinau, Republic of Moldova

**Aim of study.** To analyze the outcomes of surgical treatment (palliative and radical) in patients with cephalic pancreatic tumors (PTs) admitted to hospital through an emergency.

**Materials and methods.** Retrospective-prospective study, 2016-2021, 185 patients with PT, gender ratio 1:1, mean age 62,8±12,7 years. Cause of admission: jaundice 121 (65,5%) cases, intraabdominal mass 41 (22,2%), and acute abdomen 23 (12,4%). Diagnosis was established by CT in 147 (79,5%), MRI 14 (7,6%), and ERCP 102 (55,1%). In 163 (88,1%) cases PT was localized cephalic, in 22 (11,9%) - corporeal-caudal (excluded from the study). In 14,7% cases (24 patients with cephalic tumor) any therapeutic procedure was refused. Patients were divided into three groups: group I – minimally invasive decompression (87), group II – biliodigestive bypass (25), group III – pancreaticoduodenal resection (27).

**Results.** **Group I** – 87 (62,6%) cases, age m=65,6±11,7 years, bilirubin level m=222±122 mmol/l, hospital stay m=10,7±6,4 days, mortality – 9 (10,3%). **Group II** – 25 (18%) cases, age m=61,2±10,9 years, bilirubin level m=86±17 mmol/l, hospital stay m=21,2±10 days, mortality – 4 (16%). **Group III** – 27 (19,4%) patients, age m=57,9±8,1 years, bilirubin level m=127±53 mmol/l, in 8 (29,6%) cases preoperative stenting was performed (bilirubin level m=218,8±65,7 mmol/l), hospital stay m=30,2±13,8 days, mortality – 4 (14,8%).

**Conclusions.** Imaging examinations (CT with angiography and/or MRI) are the first option in diagnosis and determining surgical tactics for PTs. Bile ducts stenting is commonly applied in patients with jaundice. The rate of radical surgery remains below the reported world rate because of late diagnosis and non-specific symptoms.

**Keywords.** Pancreatic tumor, minimally invasive decompression, biliodigestive bypass, pancreaticoduodenal resection

## SUPURAȚIILE PANCREATICE ȘI PERIPANCREATICE CONSECUTIVE PANCREATITEI ACUTE NECROPTICE



Sergiu Revencu, Sergiu Balan, Eugen Beschieru, Liuba Streltov, Sergiu Berliba, Alexandru Gaitur, Dan Revencu  
Catedra Chirurgie Nr 1 “N. Anestiadi”, USMF “N. Testemițanu”, Chișinău, R. Moldova

**Scopul lucrării.** Infectarea necrozei pancreatice și peripancreatice survine după perioade variabile de timp (2-5 săptămâni), precedate de perioade morfologice, fiziopatologice și clinice bine definite pe fundal de o terapie intensivă adecvată tratamentului.

**Materiale și metode.** Sunt expuse rezultatele tratamentului a 16 pacienți, în perioada anilor 2014-2023, în SCM “Sf. Arhanghel Mihail” și Institutul de Medicină Urgentă, cu pancreatită acută necrotică documentată clinico-paraclinic (criteriile Atlanta 2012). Bărbați - 11 cazuri, femei - 5 cazuri, cu vârsta cuprinsă între 40 și 70 de ani. Durata perioadei preoperatorii - până la 10 zile – 7 cazuri, 10-21 zile – 6 cazuri, 21-28 zile – 3 cazuri.

**Rezultate.** Concluzia de supurație și indicație operatorie s-a stabilit pe criterii clinice și imagistice. Intraoperator în 3 cazuri s-a depistat abcese circumscrie, în 13 cazuri procese purulente extinse, însoțite de necroze pancreatice și peripancreatice. Drenarea abceselor s-a efectuat în 3 cazuri. În 13 cazuri – necrosectomie cu drenarea colecțiilor. Pancreatectomie corpocaudală în 3 cazuri. Drenarea căilor biliare în 2 cazuri. Suturarea plăgii abdominale s-a efectuat în 14 cazuri, în 2 cazuri s-a aplicat burso-omentostomie. Se reintervine pentru hemoragie în 2 cazuri, pentru fistula/necroză intestin subțire în 3 cazuri. Necroză de colon transvers în 2 cazuri. Fistule pancreatice au dezvoltat 4 pacienți. Decese 4 cazuri (25%).

**Concluzii.** Supurațiile pancreatice și peripancreatice și indicație pentru intervenție chirurgicală se stabilesc pe criteriu clinico-imagistice. În caz de necrosectomie satisfăcătoare se procedează la închiderea completă a abdomenului. Complicațiile postoperatorii sunt septico-hemoragice, fiind în continuare cauză a decesului.

**Cuvinte cheie.** Necroze, pancreas, necrosectomie

## PANCREATIC AND PERIPANCREATIC SUPPURATION FOLLOWING ACUTE NECROPTIC PANCREATITIS

Sergiu Revencu, Sergiu Balan, Eugen Beschieru, Liuba Streltov, Sergiu Berliba, Alexandru Gaitur, Dan Revencu  
“N. Anestiadi” Department of Surgery No. 1, “N. Testemițanu” State University of Medicine and Pharmacy, Chișinău, Republic of Moldova

**Aim of study.** Infection of pancreatic and peripancreatic necrosis occurs after variable periods of time (2-5 weeks), preceded by well-defined morphological, physiopathological and clinical periods on the background of intensive therapy appropriate to the treatment.

**Materials and methods.** Are presented, the results of the treatment of 16 patients with clinical and paraclinical documented acute necrotic pancreatitis (Atlanta 2012 criteria), between the years 2014-2023, in the Municipal Clinical Hospital “Sfântul Arhanghel Mihail”, and the Institute of Emergency Medicine. Men - 11 cases, female 5 cases, between the ages of 40 and 70. Duration of the preoperative period - up to 10 days – 7 cases, 10-21 days – 6 cases, 21-28 days – 3 cases.

**Results.** The conclusion of suppuration and operative indication was established on clinical and imaging criteria. Intraoperatively in 3 cases circumscribed abscesses were detected, in 13 cases extensive purulent processes, accompanied by pancreatic and peripancreatic necrosis. Abscess drainage was performed in 3 cases. In 13 cases, necrosectomy with drainage of collections. Corpocaudal pancreatectomy in 3 cases. Biliary drainage in 2 cases. Abdominal wound suturing was performed in 14 cases, burso-omentostomy was applied in 2 cases. Repeated interventions for hemorrhage in 2 cases, for small bowel fistula/necrosis in 3 cases. Transverse colon necrosis in 2 cases. Pancreatic fistulas developed in 4 patients. Deaths 4 cases (25%).

**Conclusions.** Pancreatic and peripancreatic suppurations and indications for surgical intervention are established on clinical-imaging criteria. In case of satisfactory necrosectomy, complete closure of the abdomen is performed. Postoperative complications are septico-hemorrhagic, still being the cause of death.

**Keywords.** Necrosis, pancreas, necrosectomy

## STATE-OF-THE-ART ÎN CHIRURGIA CANCERULUI PANCREATIC



Adrian Hotineanu<sup>1</sup>, Serghei Burgoci<sup>2</sup>, Vitalie Sîrghi<sup>3</sup>

<sup>1</sup> USMF „Nicolae Testemițanu”, Catedra Chirurgie Nr 2, Republica Moldova, <sup>2</sup> Laboratorul de cercetări Științifice „Chirurgia Reconstructivă a tractului Digestiv”, USMF „Nicolae Testemițanu”, Republica Moldova, <sup>3</sup> Spitalul Clinic Republican „Timofei Moșneaga”, Republica Moldova

Chirurgia pancreasului, în ultimii ani a suportat un salt semnificativ. La momentul actual morbiditatea și mortalitatea s-a îmbunătățit esențial. Pentru a obține rezultate favorabile, este necesar de un șir de activități, care au fost optimizate și standardizate, în special în cea ce ține tehnica și tactica intraoperatorie și dezvoltarea ERAS (Enhanced Recovery After Surgery). Progresul tehnic operator, îmbunătățirea anesteziei și aplicarea îngrijirilor perioperatorii bazate pe dovezi au contribuit la progresele în chirurgia pancreatică de siguranță. Toate aceste progrese ne-au permis să efectuăm operații mai agresive, cum ar fi rezecțiile multi-viscerale și rezecțiile vasculare, cu rezultate promițătoare în rândul cazurilor bine selectate.

Un element cheie în chirurgia pancreatică actuală se referă la studierea fiziopatologiei și predicției morbidității postoperatorii. În special, complicațiile specifice postpancreatectomice, cum ar fi evacuarea gastrică întârziată, fistula pancreatică, fistula biliară sau hemoragia, sunt momente cruciale ce afectează calitatea vieții pacienților, durata spitalizării și calitatea vieții.

La fel s-au remarcat progrese importante și în oncologia medicală a cancerelor pancreatice. Tratamente neoadjuvante pentru pacienți cu cancer pancreatic rezecabil la limită sau local avansat au arătat rezultate interesante și promițătoare.

Perioada actuală este interesantă pentru a lucra în domeniul chirurgiei pancreatice, în care tehnologia (de exemplu, robotica, inteligența artificială, fluorescența cu indocianină verde sau realitatea augmentată) în continuare va dezvolta metodele de tratament și va a ajuta chirurghul să obțină rezultate maximal posibile. Pe viitor, probabil, cele mai mari provocări vor fi încorporarea tuturor instrumentelor



tehnologice pentru a adapta managementul bolii la idiosincraziile individuale ale pacientului, fără a omite factorul uman important și necesar.

## STATE-OF-THE-ART IN PANCREATIC CANCER SURGERY

**Adrian Hotineanu<sup>1</sup>, Serghei Burgoci<sup>2</sup>, Vitalie Sirghi<sup>3</sup>**

**<sup>1</sup> SUMP "Nicolae Testemitanu", Department of Surgery No. 2, Republic of Moldova, <sup>2</sup> Scientific Research Laboratory "Reconstructive Surgery of the Digestive Tract", SUMP "Nicolae Testemitanu", Republic of Moldova, <sup>3</sup> Republican Clinical Hospital "Timofei Moșneaga", Republic of Moldova**

Pancreatic surgery, in recent years, has undergone a significant leap. At present, morbidity and mortality have improved substantially. In order to obtain favorable results, a series of activities are necessary, which have been optimized and standardized, especially in the one regarding intraoperative technique and tactics and the development of ERAS (Enhanced Recovery After Surgery). Operative technical progress, improved anesthesia, and the application of evidence-based perioperative care have contributed to advances in safe pancreatic surgery. All these advances have allowed us to perform more aggressive operations, such as multi-visceral resections and vascular resections, with promising results among well-selected cases.

A key element in current pancreatic surgery concerns the study of the pathophysiology and prediction of postoperative morbidity. In particular, specific postpancreatectomy complications, such as delayed gastric emptying, pancreatic fistula, biliary fistula, or hemorrhage, are crucial moments affecting patients' quality of life, length of hospital stay, and quality of life.

Important advances have also been noted in the medical oncology of pancreatic cancers. Neoadjuvant treatments for patients with borderline or locally advanced resectable pancreatic cancer have shown interesting and promising results.

The current period is interesting to work in the field of pancreatic surgery, where technology (for example, robotics, artificial intelligence, indocyanine green fluorescence or augmented reality) will further develop treatment methods and help the surgeon to achieve the maximum possible results. Going forward, perhaps the biggest challenges will be to incorporate all the technological tools to tailor disease management to the individual patient's idiosyncrasies, without omitting the important and necessary human factor.

---

## DIFICULTATI SI CONTROVERSE IN DUODENOPANCREATECTOMIILE DESCHISE



**Nadim Al Hajjar, Geza Molnar, Florin Graur, Florin Zaharie, Raluca Bodea, Dana Iancu, Adrian Bartos, Calin Popa, Emil Mois, Andra Ciocan, Cosmin Puia**

Duodenopancreatectomia cefalopancreatica este o procedura intricata, ce necesita o inalta precizie datorita proximitatii structurilor vitale, sustinuta prin expertiza. O data cu evolutia chirurgiei si aparitia de instrumente inovatoare, mortalitatea a scazut sub 5%, dar morbiditatea a ramas la 30%, in special datorita fistulelor de anastomoza si a evenimentelor hemoragice. In acest sens, chirurgia deschisa confera rezultate mai bune, cu o curba de invatare rezonabila. Cu atat mai mult, cu cat efectuarea de trialuri clinice este dificila in acest domeniu, atat in chirurgia deschisa, cat si minim invaziva, pentru a obtine evidente valoroase, astfel subiectul ramane unul de dezbatare.

## CHALLENGES AND CONTROVERSIES IN OPEN PANCREATODUODENECTOMIES

**Nadim Al Hajjar, Geza Molnar, Florin Graur, Florin Zaharie, Raluca Bodea, Dana Iancu, Adrian Bartos, Calin Popa, Emil Mois, Andra Ciocan, Cosmin Puia**

Whipple procedure is intricate and demands high precision due to the proximity of critical structures, which requires an achieved expertise. With the innovative instruments and evolution of surgery, the perioperative morbidity still stands at 30% with a mortality lower than 5%, primary because of anastomotic leaks and haemorrhagic events. Therefore open surgery provides better outcomes with a decent learning curve. Furthermore, it is challenging to conduct clinical trials in the field of pancreatic surgery both open or minimally-invasive to obtain high-level evidence, remaining a subject open to debate.

# CHIRURGIA FICATULUI ȘI TRANSPLANTULUI HEPATIC

## COLANGIOGRAFIE IRM CU CONTRAST HEPATOCITOSPECIFIC ÎN CORELARE CHIRURGICALĂ



**Plescan Tatiana<sup>1</sup>, Danci Alexandru<sup>2</sup>, Condrățchii Eugeniu<sup>1</sup>, Silvestrov Maksym<sup>1</sup>**

<sup>1</sup> Spitalul Internațional Medpark, Chișinău, Moldova, <sup>2</sup> Spital de Stat, Chișinău, Moldova

**Scopul lucrării.** Colangio-pancreatografie prin Imagistica prin Rezonanța Magnetică (magnetic resonance cholangio-pancreato-graphy - MRCP) actualmente a devenit metoda de elecție pentru analiza patologiilor hepato-biliare. Utilizare intravenoasă a contrastului cu acumulare hepatocitospecifică și excreție selectivă biliară reprezintă o tehnică promițătoare, în special pentru planificare intervenției chirurgicale.

**Materiale și metode.** Au fost efectuate investigații MRCP la 82 de pacienți cu utilizarea contrastului hepatocitospecific gadoxetat disodic (Gd-EOB-DTPA disodic), după USG-standard abdominal la pacienții cu patologie hepato-biliară. Performanța diferitor metode de diagnostic non-invasiv radiologic au fost corelate cu constatările intraoperatorii/ endoscopice.

**Rezultate.** Diferite patologiile hepato-biliare au fost analizate statistic pentru fiecare metodă diagnostică. Corect au fost diagnosticate diferite patologii hepato-biliare la USG/MRCP/MRCP-gadoxetat: chist coledocian (67/100/100% din 3 total pacienți), diverticul coledocian (0/60/100% din 5), coledocolitiază (35/79/100% din 34) din ei cu litiza vezicii biliare (95/85/95% din 21), stenoza benignă (strictura, lezare iatrogenă, Oddita stenozanta etc.) (11/79/95% din 19), colangita (0/60/100% din 4), patologii parenchimotoase initial interpretate ca leziunile căilor biliare (chisturi, mt, noduli regeneratori displazici) (0/80/100% din 5), carcinom pancreatic periampular (33/78/100% din 9), colangiocarcinom (33/67/100% din 3). Sensibilitate, specificitate, valoare pozitiv-predictivă, valoare negativ-predictivă, precizie generală pentru toate patologiile analizate au constituit: USG (44.57%, 68.97%, 43.16%, 70.18%, 60.53%), MRCP (79.61%, 95.68%, 93.18%, 86.36%, 88.84%), MRCP-gadoxetat (96.39%, 99.28%, 98.77%, 97.87%, 98.20%).

**Concluzii.** RCP cu contrast hepatocitospecific și excreție selectivă biliară reprezintă o metodă de diagnostic preoperator non-invasiv, rapid (aplicare contrastului targetat nu crește timpul investigației IRM) și precis pentru diverse patologii hepato-biliare, arată corelare înaltă cu constatările intra-intervenționale și este extrem de util pentru planificare tratamentului chirurgical.

**Cuvinte cheie.** IRM, colangiografie, contrast, MRCP, gadoxetat disodic, icter

## MRI CHOLANGIOGRAPHY WITH HEPATOCYTOSPECIFIC CONTRAST, WITH SURGICAL CORRELATION

**Plescan Tatiana<sup>1</sup>, Danci Alexandru<sup>2</sup>, Condrățchii Eugeniu<sup>1</sup>, Silvestrov Maksym<sup>1</sup>**

<sup>1</sup> Medpark International Hospital, Chisinau, Moldova, <sup>2</sup> State Hospital, Chisinau, Moldova

**Scopul lucrării.** Magnetic Resonance Imaging Cholangio-pancreatography (magnetic resonance cholangio-pancreato-graphy - MRCP) in the last decade has become the method of choice for the analysis of hepato-biliary pathologies. Intravenous use of hepatocytospecific contrast with selective biliary excretion represents a promising technique, especially for surgical planning.

**Materials and methods.** MRCP investigations were performed in 82 patients using the hepatocytospecific contrast gadoxetate disodium (Gd-EOB-DTPA disodium), after standard abdominal USG in patients with hepatobiliary pathology. The performance of different non-invasive radiological diagnostic methods were correlated with intraoperative/endoscopic findings.

**Results.** Different hepatobiliary pathologies were statistically analyzed for each diagnostic method. Various hepatobiliary pathologies were correctly diagnosed at USG/MRCP/MRCP-gadoxetate: choledochal cyst (67/100/100% out of 3 total patients), choledochal diverticulum (0/3/5 out of 5), choledocholithiasis (35/79/100% of 34) including gall bladder lithiasis (95/85/95% of 21), benign stenosis (stricture, iatrogenic injury, stenosing Odditis etc.) (11/79/95% of 19), cholangitis (0/60/100% out of 4), parenchymal pathologies initially interpreted as biliary tract lesions (cysts, mt, dysplastic regenerative nodules) (0/80/100% out of 5), periampullary carcinoma (33/78/100% out of 9), cholangiocarcinoma (33/67/100% of 3). Sensitivity, specificity, positive-predictive value, negative-predictive value, general accuracy for all pathologies analyzed were: USG (44.57%, 68.97%, 43.16%, 70.18%, 60.53%), MRCP (79.61%, 95.68%, 93.18%, 86.36%, 88.84%), MRCP-gadoxetate (96.39%, 99.28%, 98.77%, 97.87%, 98.20%).

**Conclusions.** MRCP with hepatocytospecific contrast and selective biliary excretion represents a non-invasive, fast (application of targeted contrast does not increase the time of MRI investigation) and accurate preoperative diagnostic method for various hepatobiliary pathologies, shows high correlation with intra-interventional findings and is extremely useful for planning surgical treatment.

**Keywords.** MRI, cholangiography, contrast, MRCP, gadoxetate disodium, jaundice

## ABCESE HEPATICE COLAGIOGENE: DIAGNOSTIC, TRATAMENT, COMPLICATII



**V. O. Shaprynskyi, V. R. Taheiev, D. V. Myrhorodskyi**

Universitatea Națională de Medicină din Vinnytsia Numită După M. I. Pirogov, Vinnytsia, Ucraina

**Scopul lucrării.** Îmbunătățirea rezultatelor tratamentului abceselor hepatice colangiogenice prin îmbunătățirea tacticii chirurgicale și implementarea tehnicilor minim invazive.

**Materiale și metode.** 56 de pacienți cu abcese hepatice colangiogenice (HAP) care au fost tratați în secția de chirurgie a Spitalului Clinic Regional din Vinnytsia, numită după M. I. Pirogov din 2013 până în mai 2023. Predominau femeile. Vârsta pacienților a variat între 27 și 83 de ani, vârsta medie a fost de 55±1,4 ani. Durata bolii a variat de la 7 zile la 4 luni. Diagnosticul s-a bazat pe metode de laborator, ecografie, fibrogastroscopie și MSCT cu contrast intravenos. Toți cei 56 de pacienți au fost supuși terapiei antibacteriene și de remediere. La examinarea bacteriologică a conținutului abcesului a predominat flora gram-negativă: Proteus, Streptococcus, Kl. pneumoniae și Pseudomonas și combinația lor. Dintre intervențiile operatorii s-au efectuat drenaj percutan extern, metoda laparoscopica, deschiderea și drenajul abcesului din abord laparotomie.

**Rezultate.** Toți cei 56 de pacienți au fost operați. 46 dintre ei au fost tratați cu drenaj percutan și igienizarea cavității abcesului cu

ajutorul antisepticelor. Această metodă, combinată cu terapia cu antibiotice, a fost pilonul de bază al tratamentului pentru HAP. Printre complicații: 4 — scurgerea bilei, 2 — secreții hemoragice, 2 — pleurezie reactivă. Nu au existat consecințe fatale. Pentru a elimina hipertensiunea biliară, la 50 de pacienți s-au efectuat papilosfinterotomie endoscopică, litoextracție, stentarea hepaticocoledocului. Nu au existat complicații la 4 pacienți care au fost deschiși laparoscopic. Avantajele metodei sunt vizualizarea ficatului și examinarea organelor cavității abdominale, ceea ce ar putea duce la dezvoltarea unui abces. Drenajul abcesului din accesul laparotomic a fost efectuat la 6 pacienți. Cavitatea abcesului a fost spălată cu un antiseptic și drenată. Dezavantajele sunt traumatisme mari, șederea îndelungată în spital, dezvoltarea complicațiilor postoperatorii. Dintre complicații, 2 au avut scurgeri de bilă. Durata drenajului în timpul laparotomiei a fost în medie de până la 15 zile, în timpul drenajului percutan - până la 7 zile. 2 pacienți au murit (3,57%) cu abcese hepatice miliare din cauza dezvoltării sepsisului și insuficienței hepatice.

**Concluzii.** 1. Tratamentul trebuie început conservator cu terapie cu antibiotice masive, drenaj biliar și drenarea HAC. 2. Este necesar să se utilizeze metode minim invazive de tratament pentru HAC unic datorită traumatismelor reduse, siguranței și perioadei postoperatorii scurte.

**Cuvinte cheie.** Abcese colangiogene, abcese hepatice, metode minim invazive.

## CHOLANGIOGENIC LIVER ABSCESS: DIAGNOSIS, TREATMENT, COMPLICATIONS

V. O. Shaprynskiy, V. R. Taheiev, D. V. Myrhorodskyi  
Vinnytsia National Medical University Named After M. I. Pirogov, Vinnytsia, Ukraine

**Aim of study.** To improve the results of treatment of cholangiogenic liver abscesses by improving surgical tactics and implementing minimally invasive techniques.

**Materials and methods.** 56 patients with cholangiogenic liver abscesses (HLA) were treated in the surgical department of the Vinnytsia Regional Clinical Hospital named after M. I. Pirogov from 2013 to May 2023. Women predominated. The age of the patients ranged from 27 to 83 years, the average age was 55±1.4 years. The duration of the illness varied from 7 days to 4 months. Diagnosis was based on laboratory methods, ultrasound, fibrogastroscopy and MSCT with intravenous contrast. All 56 patients underwent antibacterial and remedial therapy. During the bacteriological examination of the contents of the abscess, gram-negative flora prevailed: Proteus, Streptococcus, Kl. pneumoniae and Pseudomonas and their combination. Among the operative interventions, external percutaneous drainage, laparoscopic method, opening and drainage of the abscess from the laparotomy approach were performed.

**Results.** All 56 patients were operated. 46 of them were treated with percutaneous drainage and sanitation of the abscess cavity with the help of antiseptics. This method, combined with antibiotic therapy, has been the mainstay of treatment for HLA. Among the complications: 4 — leakage of bile, 2 — hemorrhagic secretions, 2 — reactive pleurisy. There were no fatal consequences. In order to eliminate biliary hypertension, endoscopic papillosphincterotomy, lithoextraction, stenting of the hepaticocholedochus were performed in 50 patients. There were no complications among 4 patients who were operated laparoscopically. The advantages of the method are visualization of the liver and examination of the organs of the abdominal cavity, which could lead to the development of an abscess. Abscess drainage from laparotomy access was performed in 6 patients. The abscess cavity was washed with an antiseptic and drained. Disadvantages are high trauma, long stay in the hospital, development of postoperative complications. Of the complications, 2 had bile leaks. The duration of drainage during laparotomy was on average up to 15 days, during percutaneous drainage - up to 7 days. 2 patients died (3.57%) with miliary liver abscesses due to the development of sepsis and liver failure.

**Conclusions.** 1. Treatment should be started conservatively with massive antibiotic therapy, biliary drainage and drainage of HLA. 2. It is necessary to use mini-invasive methods of treatment for single HLA due to their low trauma, safety and short postoperative period.

**Keywords.** Cholangiogenic abscesses, liver abscesses, minimally invasive methods.

## CHIRURGIE HEPATICĂ AVANSATĂ ȘI EXTREMĂ



Serghei Burgoci, Adrian Hotineanu  
Catedra de Chirurgie Nr 2, Universitatea de Stat de Medicină și Farmacie „Nicolae Testemițanu”, Chișinău, Republica Moldova

**Introducere.** Chirurgia hepatică a evoluat mereu. La etapa actuală posibilitățile chirurgicale s-au extins la rezecții hepatice subtotale, utilizând diferite tehnici de a converti tumorile hepatice inițial nerezecabile în cele rezecabile.

**Scopul lucrării.** Identificarea posibilităților și limitelor rezecțiilor hepatice potențial curative în tumori hepatice inițial nerezecabile. Aprecierea siguranței și a fezabilității intervențiilor chirurgicale agresive asociate cu o morbiditate postoperatorie înaltă.

**Material și Metode.** Principalele abordări necesare sunt asupra tumorilor existente și a ficatului afectat. Pentru a influența numărul și volumul tumorii, am utilizat chimioterapia neoadjuvantă, chimioembolizarea transarterială, ablația tumorală prin radiofrecvență. Modularea volumului hepatic a fost posibil prin blocarea fluxului portal. Invazia vasculară tumorală s-a rezolvat prin rezecții vasculare.

**Rezultate.** Chirurgia hepatică extremă are o rată mare de morbiditate și mortalitate care par să crească odată cu volumul tumoral mai mare. Tot odată supraviețuirea pacienților după rezecții hepatice extinse este mult mai lungă decât a pacienților ce nu au suportat rezecții curative.

**Concluzii.** În aceste două decenii, chirurgia hepatică și-a atins dezvoltarea deplină. În funcție de natura, mărimea, numărul de noduli tumorali și de calitatea parenchimului, chirurgul este capabil să aleagă din vastul armamentariu de tehnici pe cea mai potrivită pentru pacient.

**Cuvinte-cheie:** chirurgia ficatului, rezecții hepatice extreme.

## ADVANCED AND EXTREME LIVER SURGERY

Serghei Burgoci, Adrian Hotineanu  
Department of surgery No 2, "Nicolae Testemițanu" State University of Medicine and Pharmacy, Chisinau, Republic of Moldova

**Background.** Liver surgery has always evaluated. At the present stage, the surgical possibilities have been extended to subtotal liver resections, using different techniques to convert initially unresectable liver tumors into resectable ones.

**Objective of the study.** Identifying the possibilities and limitations of potentially curative liver resections in initially unresectable liver tumors. Assessing the safety and feasibility of aggressive surgeries associated with high postoperative morbidity.

**Material and Methods.** The main necessary approaches are on the existing tumors and the affected liver. To influence the number and volume of the tumor, we used neoadjuvant chemotherapy, transarterial chemoembolization, tumor ablation by radiofrequency. Modulation of hepatic volume was possible by blocking portal flow. Tumor vascular invasion was resolved by vascular resections.

**Results.** Extreme liver surgery has a high rate of morbidity and mortality that appear to increase with increasing tumor volume. At the same time, the survival of patients after extensive liver resections is much longer than that of patients who have not undergone curative resections.

**Conclusion.** In these two decades, liver surgery has reached its full development. Depending on the nature of the size and number of tumor nodules and the quality of the parenchyma, the surgeon is able to choose from the vast arsenal of techniques, the most suitable for the patient.

**Keywords:** liver surgery, extreme liver resections.

## CHIRURGIA ABDOMINALĂ LA PACIENȚII CIROTICI CU HIPERTENSIUNE PORTALĂ - PROVOCARE DIAGNOSTICO-TERAPEUTICĂ



V. Cazacov, V. Bogdan, Eu. Darii, V. Sîrghi, M. Ouș-Cebotar, D. Lotocovschi, Iu. Stoica  
Catedra Chirurgie Nr.2 „Nicolae Testemițanu”, Chișinău, Republica Moldova

**Scopul lucrării.** Ciroza hepatică este o problemă majoră de sănătate publică la nivel mondial și național, prin posibila evoluție nefastă, cu complicații și eventual deces. Scopul lucrării este analiza morbimortalității postoperatorii a pacienților cirofici corelată cu managementul urgențelor abdominale tratate chirurgical.

**Materiale și metode.** Eșantionul de studiu a fost selectat din pacienți cirofici (n=69), tratați chirurgical pentru patologii chirurgicale abdominale (colecistita acută (34), hernii abdominale (23), ocluzii intestinale (7), apendicita acută (5), realizate în mod urgent (26), urgență-amânată (30) sau programat (13), deschis sau miniinvasiv (26/43). Caracteristicile înregistrate au inclus diagnosticul, tipul de anestezie și intervenție chirurgicală, gradul de urgență, prezența comorbidităților / complicațiilor, morbimortalitatea perioperatorie.

**Rezultate.** Analiza a evidențiat: 59% bărbați; vârsta medie - 49,5±11 ani; scor Child C - la 61%; media scalei MELD - 13,84 ± 4,75; 1/3 dintre pacienți cu antecedente de hemoragie variceală, 71% - hipersplenism sever. Studiul evoluției cazurilor a constatat o rată de deces mai mare la pacienții tratați chirurgical în urgență (15,4% vs. 7,0%). Complicațiile postoperatorii: ascita (n=11), hemoragia digestivă (n=9), tromboza portală (n=8), insuficiență hepatică (n=13), au fost observate la 25 pacienți (36,2%), frecvența fiind mai < în cazurile operate la „rece”, sau laparoscopic.

**Concluzii.** Rezultatele obținute implică colaborarea dintre chirurg, ATist, hepatolog, depind de confruntarea între condițiile „terenului biologic”, urgența / tipul / amploarea intervenției și necesitatea execuției acesteia.

**Cuvinte cheie.** Ciroză, urgență chirurgicală, tratament

## ABDOMINAL SURGERY IN CIRRHOTIC PATIENTS WITH PORTAL HYPERTENSION - DIAGNOSTIC-THERAPEUTIC CHALLENGE

V. Cazacov, V. Bogdan, Eu. Darii, V. Sîrghi, M. Ouș-Cebotar, D. Lotocovschi, Iu. Stoica  
Department of Surgery No. 2, "Nicolae Testemițanu", Chișinău, Republic of Moldova

**Aim of study.** Hepatic cirrhosis is a major public health problem nationally due to its potential detrimental progression, complications, and eventual mortality. The aim is analyzing the postoperative morbidity and mortality of cirrhotic patients correlated with the surgical management of abdominal emergencies.


**Materials and methods.** The study consisted of cirrhotic patients (n=69) surgically treated for abdominal surgical pathologies, acute cholecystitis (34 cases), abdominal hernias (23 cases), intestinal obstructions (7 cases), acute appendicitis (5 cases) performed urgently (26 cases), semi-urgent (30 cases), or scheduled (13 cases), open or minimally invasive (26/43).

**Results.** The analysis highlighted: 59% male, mean age - 49.5 ± 11 years. Child class C in 61%, mean of the MELD score - 13.84 ± 4.75. 1/3 of the patients had a history of variceal bleeding, 71% - severe hypersplenism. The study of case outcomes revealed a higher mortality rate among patients treated surgically in emergency situations (15.4% vs. 7.0%). Postoperative complications: ascites (n=11), gastrointestinal bleeding (n=9), portal vein thrombosis (n=8), hepatic insufficiency (n=13), were observed in 25 patients (36.2%), with a lower frequency in cases treated with a "cold" approach or laparoscopically.

**Conclusions.** The obtained results involve the collaboration between surgeon, anesthesiologist, hepatologist, taking into account the interplay between the "biological terrain" conditions, urgency/ type/ extent of the intervention, and the necessity of its execution.

**Keywords.** Cirrhosis, surgical emergency, treatment

## ANALIZA COMPARATIVĂ A REZECȚIILOR TRADIȚIONALE ȘI LAPAROSCOPICE DE FICAT ÎN BAZA EXPERIENȚEI UNUI DEPARTAMENT



Silvestrov Maksym, Usurelu Sergiu, Condritch Eugeniu, Munteanu Sergiu, Banarescu Tudor, Ursan Valeriu  
Health Forever International SRL, "SI Medpark", Chișinău, Republica Moldova

**Scopul lucrării.** Realizarea analizei comparative a rezecțiilor hepatice laparoscopice și tradiționale

**Materiale și metode.** Pe parcursul anului 2022 au fost realizate 10 intervenții chirurgicale pentru rezecția ficatului, 5 dintre care prin



metoda tradițională și 5 laparoscopic, structura morbidității fiind 9 pacienți oncologici și un caz de echinococ hepatic.

**Rezultate.** Vârsta medie a pacienților din grupul de chirurgie tradițională a fost 61,6 ani (52-67), 2 barbati și 3 femei, hemoragie intraoperatorie 580 ml (100-1500ml), durata medie de spitalizare 10 zile (8-15), durata medie a intervenției 232 min (90-390). În lotul pacienților laparoscopici vârsta medie a constituit 63,2 ani (58-68), din ei 1 bărbat, 4 femei, intraoperator hemoragie 144ml (20-500 ml), ziua medie de spitalizare 5,8 zile (5-7), durata medie a intervenției 156 min (135-195). Un pacient din lotul de chirurgie tradițională s-a complicat cu insuficiența bontului lobar biliar care a necesitat reintervenție. Volumul intervenției a constituit drenarea externă urmată de stentarea endoscopică a ductului lobar stang. Volumul rezecțiilor în lotul tradițional a fost mai mare și a variat de la 1 la 5 segmente (media 2,4), iar în grupul rezecțiilor laparoscopice nu a depășit 2 segmente (media 1,2).

**Concluzii.** Tehnica laparoscopică în chirurgia ficatului cunoaște toate avantajele chirurgiei minim invazive laparoscopice (traumatism minim, hemoragie redusă, timp de reabilitare scurtat). Luând în considerare numărul mic al cazurilor, respectiv reprezentativitatea redusă, sunt necesare studii suplimentare pentru a verifica rezultatele oncologice pe termen lung.

**Cuvinte cheie.** Laparoscopie, rezecție hepatică

## ANALYZE OF EXPERIENCE OF CONVENTIONAL AND LAPAROSCOPIC HEPATIC RESECTION BASED ON ONE DEPARTMENT RESULTS

**M.Silvestrov, S.Usurelu, E.Condratsky, S.Mounteanu, T.Banarescu, V.Ursan**  
Health Forever International SRL, “SI Medpark”, Chisinau, Republic of Moldova

**Aim of study.** To make a comparative analysis of laparoscopic and conventional hepatic resections.

**Materials and method.** Within one year 10 hepatic resections were performed, 5 by conventional and 5 by laparoscopic approach. 9 operations were performed for oncological indications and 1 for advanced Echinococcus lesion.

**Results.** The mean age of patients in the conventional surgery group - 61,6 year ( 52-67), 2 men and 3 women. Average blood loss - 580ml (100-1500), mean hospital stay 10 days (8-15), mean operation time 232 minutes (90-390). The mean age of patients in the laparoscopic surgery group 63,2 years (58-68), 1 man and 4 women. Mean blood loss 144 ml (20-500), mean hospital stay 5,8 days (5-7), mean operation time -156 minutes(135-195). A complication requiring revision surgery occurred in 1 patient in the conventional surgery group. Revision surgery was performed in volume of external drainage and endoscopic stenting of left lobar duct for biliary leakage. It should be noted that in the first group the volume of resections was larger and ranged from 1 to 5 segments (2.4), in the group of laparoscopic resection it did not exceed 2 segments (1.2).

**Conclusions.** The use of laparoscopic technique in resection surgery of the liver has all the known advantages of laparoscopy (less trauma, blood loss, rehabilitation time) and takes less time with proper selection of patients. Given the small nature of the choice, further studies are required to control long-term functional and oncological outcomes.

**Keywords.** Laparoscopy, liver resection.

## CONVERSIA ÎN COLECISTITA ACUTĂ ABORDATĂ LAPAROSCOPIC



**Cotirlet A., Gavrila Laura, Popa E., Cosa Raluca, Andriescu Daniela**  
Sectia Chirurgie, Spitalul Municipal de Urgenta Moinesti, România

**Scopul lucrării.** Colectectomia laparoscopică a devenit o operație curentă în practica chirurgicală zilnică și este considerată în prezent un standard de aur, oferind posibilitatea de a rezolva aproape toate litiazele veziculare simptomatice. În anumite cazuri totuși, condițiile tehnice particulare creează riscuri specifice, ce impun conversia la tehnica deschisă.

**Materiale și metodă.** Studiul nostru se întinde pe o perioadă de 5 ani, fiind incluși următorii factori: forma anatomopatologică, motivele și rata conversiei, complicațiile postoperatorii și durata medie de spitalizare.

**Rezultate.** În perioada decembrie 2018- decembrie 2022 au fost efectuate 3576 de colecistectomii laparoscopice din care 2848 au fost realizate pentru colecistita acută (79,6%). Din punct de vedere al formelor anatomopatologice au predominat colecistitele acute catarale (52%), urmate de cele flegmonoase (37%) și gangrenoase (11%). Rata conversiei a fost de 5,4% (156 cazuri), cu o tendință constantă la descreștere corelată cu îmbunătățirea experienței echipei chirurgicale. Printre cele mai întâlnite cauze ce au dus la conversie putem enumera: anatomie incertă datorită proceselor inflamatorii importante (62 de pacienți), fibroza la nivelul triunghiului Calot (43 de cazuri), dar și alte cauze (hemoragie, ciroză hepatică, sindrom aderențial – 51 de cazuri). La pacienții la care s-a realizat conversia, complicațiile postoperatorii au fost întâlnite în 18% din cazuri, durata medie de spitalizare a fost de 13 zile, cu o mortalitate de 1,28%.

**Concluzii.** Conversia în colecistectomia laparoscopică pentru colecistita acută reprezintă o dovadă a maturității chirurgicale și nu trebuie considerată un eșec al tehnicii laparoscopice, fiind salutată în situații în care avantajul abordului laparoscopic este depășit de riscurile unor situații întâlnite în practică.

## CONVERSION IN LAPAROSCOPIC CHOLECYSTECTOMY FOR ACUTE CHOLECYSTITIS

**Cotirlet A., Gavrila Laura., Popa E., Cosa Raluca., Andriescu Daniela**  
Surgery Department, Emergency Hospital of Moinesti, Romania

**Aim of study.** Laparoscopic cholecystectomy is now the “gold standard” operation for patients with gallstones disease. However, a number of patients require conversion to open cholecystectomy for the safe completion of the procedure, generally being certified that untransparency in operative field, unclear anatomical proportion, are the most frequent causes of conversion and postoperative complications.

**Materials and methods.** From 3576 patients who underwent laparoscopic cholecystectomy between 2018-2022, we selected a lot of 2848 cases of acute cholecystitis and evaluated the conversion rate encountered. The patients were selected according to the

morphopatological form of cholecystitis as: catarrhal cholecystitis – 52% (1436 cases), phlegmonous cholecystitis - 37% (1275 cases) and gangrenous cholecystitis – 11% (896 cases). The conversion rate was 5,4% (156 cases)

**Results.** In this paper the modalities, the technical particularities and the causes that can lead to conversion in laparoscopic cholecystectomy for acute cholecystitis are discussed.

**Conclusions.** Laparoscopic cholecystectomies can be safely performed for almost all patients with acute cholecystitis by an experienced surgical team, although unclear anatomy secondary to inflammation remains the most common reason for conversion leading to higher rate of postoperative complications and a longer hospital stay, the overall impact of acute cholecystitis on the operative outcome has decreased with time.

## ABORDAREA LAPAROSCOPICĂ A CHISTULUI HIDATIC HEPATIC



S.Ungureanu, S.Cuceinic, Natalia Șipitco, A.Garaba, D.Gabuja, Richarda Romanenco

<sup>1</sup> USMF “Nicolae Testemițanu”, <sup>2</sup> Spitalul Clinic Republican “Timofei Moșneaga”, Republica Moldova

**Scopul lucrării.** Echinococoză hepatică este o maladie polimorfă în care tratamentul chirurgical are prioritate. Tot odata sunt mai multe aspecte discutabile legate atât de tactică, cât și caracterul tehnicilor chirurgicale antrenate în tratamentul acestei patologii. Implementarea tehnicilor miniinvasive în chirurgie a adus noi viziuni și în tratamentul chistului hidatic hepatic (CHH). Chirurgia laparoscopică are anumite limite în abordarea chistului hidatic hepatic, iar cunoașterea lor a determinat elaborarea unui algoritm de management al acestei afecțiuni.

**Materiale și metode.** Experiența Clinicii Chirurgie nr.4 USMF, „Nicolae Testemițanu” vizează 67 pacienți cu CHH tratați pe parcursul a 8 ani (2014-2022), timp în care am implementat abordul laparoscopic. Am realizat intervenții chirurgicale laparoscopice la 12 (17%). Beneficiile chirurgiei laparoscopice și-au demonstrat amploarea și în cadrul acestor operații, iar riscurile contaminării sunt adeseori exagerate.

**Rezultate.** Mediul de proveniență al pacienților a fost în majoritatea cazurilor cel rural - 83,53%, întrucât în acest areal posibilitatea de contaminare și dezvoltare a acestei patologii este mai mare (contact profesional cu animale, consum de alimente contaminate cu Taenie Echinococcus, etc.). Raportul vârstă/sex a demonstrat o ușoară predominarea femeilor 52%/48%, cu o vârstă medie de 48±2 ani. Pentru chirurgia laparoscopică pacienții au fost selectați cu multă prudență. Alegerea metodei de tratament a fost posibil de definitivat doar intraoperator. Astfel, considerăm potențial candidați pentru abordul laparoscopic segmentele hepatice II,III,IV,V,VI, fără fistule biliare, cu dimensiuni sub 10 cm., fără supurații, ramulență.

**Cuvinte cheie.** Chist hidatic hepatic, endemic, cavitate residuală, complicații chirurgicale

## LAPAROSCOPIC APPROACH TO HEPATIC HYDATID CYST

S.Ungureanu, S.Cuceinic, Natalia Șipitco, A. Garaba, D.Gabuja, Richarda Romanenco

<sup>1</sup> SUMPh “Nicolae Testemițanu”, <sup>2</sup> Republican Clinical Hospital “Timofei Moșneaga”, Republic of Moldova

**Aim of study.** Hepatic echinococcosis is a polymorphic disease in which surgical treatment has priority. At the same time, there are several debatable aspects related to both the tactics and the nature of the surgical techniques trained in the treatment of this pathology. The implementation of minimally invasive techniques in surgery has also brought new visions in the treatment of hepatic hydatid cyst (HHC). Laparoscopic surgery has certain limits in dealing with the HHC, and their knowledge determined the development of a management algorithm for this condition.

**Materials and methods.** The experience of the Surgery Clinic no. 4 USMF, “Nicolae Testemițanu” consists of 67 patients with HHC treated during 8 years (2014-2022), during which we implemented the laparoscopic approach. We performed laparoscopic surgery in 12 cases (17%). The benefits of laparoscopic surgery have been demonstrated in these operations, the risks of contamination are often exaggerated.

**Results.** The environment of the patients was in most cases rural - 83.53%, since in this area the possibility of contamination and development of this pathology is higher (professional contact with animals, consumption of food contaminated with Taenie Echinococcus, etc.). The age/sex ratio showed a slight predominance of women 52%/48%, with an average age of 48±2 years. For laparoscopic surgery, patients were carefully selected. The choice of treatment method could only be made intraoperatively. Thus, we consider liver segments II, III, IV, V, VI as potential candidates for the laparoscopic approach, without biliary fistulas, with sizes below 10 cm., without suppurations, ramulence.

**Keywords.** Hepatic hydatid cyst, endemic, residual cavity, surgical complications

## DECONNECTAREA AZIGOPORTALĂ LAPAROSCOPICĂ LA PACIENȚII CU CIROZĂ HEPATICĂ DECOMPENSATĂ



Gh. Anghelici, S. Pisarenco, A. Covaci

Catedra chirurgie Nr.2, Clinica Chirurgie Nr. 2, ”Constantin Țabirna”, Universitatea de Stat de Medicină și Farmacie ”Nicolae Testemițanu”, Republica Moldova

**Scopul lucrării.** Evaluarea rezultatelor devascularizării esofagogastrice laparoscopice la pacienții cu ciroză hepatică decompensată complicate cu varice esofago-gastrice.

**Materiale și metode.** S-au realizat 5 intervenții laparoscopice la pacienții cu ciroză hepatică decompensată complicate cu varice esofagogastrice – devascularizarea esofagogastrică, biopsia hepatică, sanarea și drenarea cavității abdominale cu lavaj peritoneal postoperator. Toți pacienții au fost internați în Spitalul Sf. Treime, Clinica Chirurgie Nr. 2, ”Constantin Țabirna” diagnosticați cu varice

esofagogastrice gr.IV și sindrom ascitic. Au primit tratament pentru corecția funcției hepatice cu investigația complicațiilor hipertensiunii portale.

**Rezultate.** Examen histologic - hepatocitele au dimensiuni diferite, uneori cu displazie, distrofie proteică. Capsula este îngroșată, fibrozată. Căile portale sunt dilatate din cauza infiltrației limfohistocitare pronunțate și a fibrozei cu formarea foliculilor limfoizi. Se remarcă necroza treptată, proliferarea căilor biliare. Examenul bacteriologic pozitiv al lichidului ascitic a fost diagnosticat în toate cazurile. Cea mai frecventă bacterie depistată a fost – E. coli – (4 pacienți). În 4 cazuri, la 1 lună se determină diminuarea volumului lichidului ascitic și scăderea dozei de diuretic. În perioada postoperatorie observată în decurs de 1 an, conform FGDS, s-a observat regresia gradului de varice esofagiene, în 3 cazuri în gr III, 1 caz în gr II, 1 caz dispariția varicelor gastrice cu păstrarea varicelor esofagiene gr III. Recidive sau episoade de hemoragie din varicelor esofagogastrice nu s-au observat.

**Concluzii.** Devascularizarea esofagogastrică laparoscopică la pacienții cu ciroză hepatică complicată cu varice esofago-gastrice și lavaj peritoneal posoperator prezintă o metoda chirurgicală minim invazivă eficientă în tratamentul și profilaxia hemoragiilor din varice esofago-gastrice și ascit-peritonitei.

**Cuvinte cheie.** Deconectarea azigoportală, laparoscopie, ciroză hepatică

## LAPAROSCOPIC AZYGOPORTAL DISCONNECTION IN PATIENTS WITH DECOMPENSATED LIVER CIRRHOSIS

Gh. Anghelici, S. Pisarenco, A. Covaci

Department of Surgery No. 2, Surgery Clinic No. 2, "Constantin Tabârna", "Nicolae Testemițanu" State University of Medicine and Pharmacy, Republic of Moldova

**Aim of study.** Evaluation of the results of laparoscopic esophagogastric devascularization in patients with decompensated liver cirrhosis complicated with esophago-gastric varices.

**Materials and methods.** 5 laparoscopic interventions were performed on patients with decompensated liver cirrhosis complicated by esophageal varices - esophagogastric devascularization, liver biopsy, healing and drainage of the abdominal cavity with postoperative peritoneal lavage. All patients were hospitalized in the Holy Trinity Hospital, Surgery Clinic No. 2, "Constantin Tabârna" diagnosed with esophageal varices grade IV and ascites syndrome. They received treatment for the correction of liver function with investigated complications of portal hypertension.

**Results.** Histological examination - hepatocytes have different sizes, sometimes with dysplasia, protein dystrophy. The capsule is thickened, fibrous. The portal tracts are dilated due to pronounced lymphohistocytic infiltration and fibrosis with the formation of lymphoid follicles. Gradual necrosis, proliferation of bile ducts is noted. The positive bacteriological examination of the ascitic fluid was diagnosed in all cases. The most common bacteria detected was – E. coli – (4 patients). In 4 cases, after 1 month, the decrease in the volume of ascitic fluid and the decrease in the dose of diuretic is determined. In the postoperative period observed for 1 year, according to the FEGDS, regression of the degree of esophageal varices was observed, in 3 cases in grIII, 1 case in gr.II, 1 case the disappearance of gastric varices with preservation of esophageal varices grIII. Recurrences or bleeding episodes from esophagogastric varices were not observed.

**Conclusions.** Laparoscopic esophagogastric devascularization in patients with liver cirrhosis complicated with esophagogastric varices and postoperative peritoneal lavage presents a minimally invasive surgical effective method in the treatment and prophylaxis of bleeding from esophagogastric varices and ascites-peritonitis.

**Keywords.** Azygoportal disconnection, laparoscopy, liver cirrhosis

## MANAGEMENTUL DIAGNOSTICULUI ȘI TRATAMENTULUI CHIRURGICAL AL COLANGIOCARCINOMULUI PERIHILAR



A. Hotineanu, S. Burgoci, V. Sîrghi, D. Cazacu, N. Lisnic

USMF „N.Testemițanu”, Catedra De Chirurgie Nr. 2, Chișinău, Republica Moldova

**Scopul lucrării.** Colangiocarcinomul reprezintă aproximativ 3% din tumorile gastrointestinale, fiind a doua cea mai frecventă tumoare malignă hepatică primară. Diagnosticul bolii în majoritatea cazurilor se stabilește tardiv, în stadiul nerezecabil/metastatic (aproximativ 80%). Tendința actuală este utilizarea tratamentului chirurgical agresiv radical sau abordarea paliativă de decompresie a arborelui biliar în cazurile nerezecabile.

**Materiale și metode.** Studiul prezintă analiza retrospectivă a 214 pacienți spitalizați în perioada 2000-2023 în Spitalul Clinic Republican evaluați în Clinica de Chirurgie Nr.2. După clasificarea Bismuth-Corlette, 23 pacienți au fost de tipul I și II, 19 - de tip IIIA, 15 – de tip IIIB. 157 de cazuri au reprezentat pacienții cu tumoră Klatskin tip IV. Diagnosticul a fost confirmat prin examen clinic, teste de laborator, examen ultrasonografic, CT abdomen și RMN abdomen regim colangiografic. ERCP fiind metoda de diagnostic, cît și curativă.

**Rezultate.** Tratamentul chirurgical radical a fost aplicat la 63 pacienți (29.5%). Rezecția de duct biliar comun cu formarea bihepaticojejunoanastomozei s-a efectuat în 23 cazuri, hepatectomie stângă – în 15 cazuri și hepatectomie dreaptă – în 17 cazuri cu păstrarea integrității tractului digestiv prin ansa Y a la Roux. În 8 cazuri la tip IV – s-a realizat rezecție hepatică extinsă dreaptă sau stângă.

**Concluzii.** Algoritmul de diagnostic la pacienții cu tumora Klatskin include examenul clinic, investigații de laborator, ultrasonografia abdominală, ERCP, RMN abdomen regim colangiografic. Tratamentul chirurgical radical la pacienții cu tumoră Klatskin constă în rezecția ductului biliar comun, hemihepatectomie dreaptă sau stângă.

**Cuvinte cheie.** Colangiocarcinom, hepatectomie, bihepaticojejunoanastomoză

## MANAGEMENT OF DIAGNOSIS AND SURGICAL TREATMENT OF PERIHILAR CHOLANGIOPHILAR CARCINOMA

A. Hotineanu, S. Burgoci, V. Sîrghi, D. Cazacu, N. Lisnic

SUMPh „N.Testemițanu”, Department of Surgery No.2, Chișinău, Republic of Moldova

**Aim of study.** Cholangiocarcinoma represents about 3% of gastrointestinal tumors, making it the second most common primary malignant liver tumor. The diagnosis of the disease in most cases is established late, in the non-resectable / metastatic stage (about 80%). The current trend is the use of radically aggressive surgical treatment or the palliative approach to decompression of the biliary tract in non-resecting cases.

**Materials and methods.** The study presents the retrospective analysis of 214 patients hospitalized in the period 2000-2023 in the Republican Clinical Hospital evaluated in the Surgery Clinic No.2. According to the Bismuth-Corlette classification, 23 patients were of type I and II, 19 - of type IIIA, 15 - of type IIIB. 157 cases were patients with Klatskin tumor type IV. The diagnosis was confirmed by clinical examination, laboratory tests, ultrasound examination, computed tomography and magnetic resonance cholangiopancreatography (MRCP). ERCP being the diagnostic method, as well as curative.

**Results.** Radical surgical treatment was applied to 63 patients (29.5%). Resection of the common bile duct with the formation of bihepaticojejunoanastomosis was performed in 23 cases, left hepatectomy – in 15 cases and right hepatectomy – in 17 cases with preservation of the integrity of the digestive tract through the loop Y a la Roux. In 8 cases in type IV – the right or left extended hepatic resection was performed.

**Conclusions.** The diagnostic algorithm in patients with Klatskin tumor includes clinical examination, laboratory investigations, abdominal ultrasonography, ERCP, magnetic resonance cholangiopancreatography. Radical surgical treatment in patients with Klatskin tumor consists of resection of the common bile duct, right or left hemihepatectomy.

**Keywords.** Cholangiocarcinoma, hepatectomy, bihepaticojejunoanastomosis

## MANAGEMENTUL LEZIUNILOR IATROGENE ALE CĂILOR BILIARE. POST-COLECISTECTOMIA LAPAROSCOPICĂ



**R. Gurghis<sup>1,2,3</sup>, T. Malcova<sup>1,2</sup>, I. Gagauz<sup>2,3</sup>, M. Vozian<sup>1</sup>, V. Gafton<sup>3</sup>, Gh. Rojnovceanu<sup>1</sup>**

<sup>1</sup> Catedra de Chirurgie nr. 1 „Nicolae Anestiadi”, <sup>2</sup> Laboratorul de Chirurgie Hepato-Pancreato-Biliară, Universitatea de Stat de Medicină și Farmacie „Nicolae Testemițanu”, <sup>3</sup> IMSP Institutul de Medicină Urgentă, Chișinău, Republica Moldova

**Scopul lucrării.** Analiza rezultatelor managementul leziunilor iatrogene ale căilor biliare (LICB) post-colecistectomia laparoscopică.

**Material și metode.** Studiu retrospectiv-prospectiv efectuat în Institutul de Medicină Urgentă, Chișinău, pe 1905 de colecistectomii laparoscopice (lot I) în 5ani, cu rata conversiei 2% (n=39) și 8 cazuri de LICB transferate (lot II) pentru icter postcolecistectomic (4), colecție subhepatică (3) și peritonită biliară (1).

**Rezultate. Lot I** – rata LICB 0,37% (n=7): 4 – cu colecistită acută, 3 – colecistită sclero-atrofică, diagnosticați intraoperator – 5, la apariția bilioragiei – 2. LICB au fost confirmate prin colangiografie intraoperatorie (5) și CPGRE (2). LICB (Strasberg) au fost: tipA (1), tipC (1), tipD (3), tipE<sub>1</sub> (1) și E<sub>2</sub> (1). LICB tipE s-au rezolvat prin hepatojejunostomie (HJS) a la Roux pe dren Volker (2), tip D și tip C – plastia CBP pe dren Kehr (4), tipA – ligaturarea ductului și papilofincterotomie (1). O complicație specifică (stricture postischemică a HJS), rezolvată prin drenare transparietohepatică și remontarea HJS peste 10 săptămâni. **Lot II** – 8 LICB: 6 confirmate prin CPGRE, 3 colangiografie TPH și 1 prin RMN – tip E<sub>1</sub> (2), tip E<sub>2</sub> (2), tip E<sub>3</sub> (2) și tip D (2), rezolvate prin HJS (5) și plastia CBP pe dren Kehr (2); 1-a tip E<sub>3</sub> – prin colangiografie intraoperatorie, rezolvată în urgență prin drenarea ducturilor hepatice separat și HJS ulterioară. Complicații specifice (stricture HJS) – 2, rezolvate prin enterotomie și stentare cu stent metalic autoexpandabil, într-un caz după revizia repetată a HJS, tentativa stentării transparietohepatice eșuând din cauza imposibilității plasării ghidului transanastomotic.

**Concluzii.** Managementul LICB este strict dependent de momentul diagnosticului, tipul leziunii și competențele chirurgicale. Rezolvarea chirurgicală definitivă a LICB diagnosticate postoperator trebuie efectuată doar în centre specializate, primar fiind rezolvate complicațiile septe.

**Cuvinte cheie.** Litiaza biliară, colecistectomia laparoscopică, leziunea iatrogenă de calea biliară, management diagnostic-curativ

## MANAGEMENT OF IATROGENIC BILE DUCT INJURY AFTER LAPAROSCOPIC CHOLECYSTECTOMY

**R. Gurghis<sup>1,2,3</sup>, T. Malcova<sup>1,2</sup>, I. Gagauz<sup>2,3</sup>, M. Vozian<sup>1</sup>, V. Gafton<sup>3</sup>, Gh. Rojnovceanu<sup>1</sup>**

<sup>1</sup> “Nicolae Anestiadi” Department of Surgery No. 1, <sup>2</sup> Laboratory of Hepato-Pancreato-Biliary Surgery, Nicolae Testemitanu State University of Medicine and Pharmacy, <sup>3</sup> Institute of Emergency Medicine, Chisinau, Republic of Moldova

**Aim of study.** To analyze the clinical outcomes of the management of iatrogenic bile duct injury (IBDI) after laparoscopic cholecystectomy.

**Materials and methods.** Retrospective-prospective study conducted in the Institute of Emergency Medicine, Chisinau, on 1905 laparoscopic cholecystectomies (group I) in 5 years, with 2% conversion rate (n=39) and 8 cases of transferred LICB (group II) for post-cholecystectomy jaundice (4), subhepatic collection (3), and biliary peritonitis (1).

**Results. Group I** – IBDI rate 0.37% (n=7): 4 – with acute cholecystitis, 3 – scleroatrophic cholecystitis, diagnosed intraoperatively 5, at the appearance of bile leakage – 2. IBDI were confirmed by intraoperative cholangiography (5) and ERCP (2). The type of IBDI according to Strasberg: type A (1), type C (1), type D (3), type E<sub>1</sub> (1) and E<sub>2</sub> (1). Type E were treated by hepatojejunostomy (HJS) a la Roux on Volker drain (2), type D and type C – bile duct repair with Kehr drain placement (4), typeA - duct ligation and papillophincterotomy (1). One specific complication was registered (postischemic stricture of HJS), resolved by transparietohepatic drainage and HJS re-creation over 10 weeks. **Group II** – 8 IBDI: 6 confirmed by ERCP, 3 by TPH cholangiography and 1 by MRI – type E<sub>1</sub> (2), type E<sub>2</sub> (2), type E<sub>3</sub> (2), and type D (2), resolved by HJS (5) and CBP placement on Kehr drain (2); type E<sub>3</sub> by intraoperative cholangiography, resolved in emergency by separate hepatic duct drainage and subsequent HJS. Specific complications (HJS stricture) registered in 2 cases were resolved by enterotomy and stenting with self-expanding metal stent, in one case after repeated revision of HJS, attempted transparietohepatic stenting failed due to impossibility of transanastomotic guide placement.

**Conclusions.** Management of IBDI is dependent on the time of diagnosis, type of lesion, and surgical skills. Definitive surgical repair of post-operatively diagnosed IBDI should only be performed in specialized centers, septic complications being resolved primarily.

**Keywords.** Biliary lithiasis, laparoscopic cholecystectomy, iatrogenic bile duct injury, diagnostic-therapeutic management



## O ABORDARE COMPLEXĂ ÎN TRATAMENTUL COLECISTULUI ACUT CALCULOS LA PACIENȚII CU CIROZĂ HEPATICĂ ÎNSOȚITĂ



**Sergii Khimich, Fedir Muravirov**

Universitatea Națională de Medicină din Vinnytsia numită după M. Pyrohov, Vinnytsia, Ucraina

**Scopul lucrării.** Îmbunătățirea rezultatelor tratamentului pacienților cu colecistită acută pe fondul cirozei hepatice, prin dezvoltarea unui algoritm de acțiuni și aplicarea unei abordări diagnostice și terapeutice complexe.

**Materiale și metode.** Au fost analizate rezultatele tratamentului a 65 de pacienți care aveau forme complicate de boală biliară și ciroză hepatică concomitentă. Toți pacienții au fost împărțiți în 2 grupe: grupul principal (33 de pacienți), care au fost tratați conform algoritmului actualizat, și lotul de control (32 de pacienți), care au fost tratați conform programului standard cu analiză retrospectivă. Vârsta pacienților din lotul principal a fost de  $61,3 \pm 3,5$  ani, iar vârsta grupului de comparație a fost de  $57,6 \pm 3,9$  ( $p < 0,05$ ). La pacienții din ambele grupuri, stadiul cirozei a fost determinat conform sistemului Child-Turcotte-Pugh. Grupul principal de pacienți a fost examinat suplimentar conform sistemului MELD și APACHE II.

**Rezultate.** La pacienții din grupul principal, a fost utilizată o abordare individualizată complexă cu o evaluare obligatorie a factorilor de risc predominanți pentru complicațiile tromboembolice și hemoragice, iar durata terapiei antibacteriene a fost controlată de dinamica nivelului de proteină C reactivă. Colecistectomia laparoscopică (CL) a fost efectuată la 25 de pacienți din lotul principal și la 17 din lotul de comparație. Colecistectomie tradițională în 3 și, respectiv, 7 cazuri, conversie în 2 și 9. În lotul principal, 1 pacient a fost supus colecistostomiei ecoghidate din cauza stadiului decompensat al cirozei hepatice și al encefalopatiei hepatice progresive. Durata CL a fost:  $96,2 \pm 10,1$  în lotul principal și  $115,5 \pm 9,7$  min. în grupul de comparație ( $p < 0,05$ ). Volumul pierderii sanguine intraoperatorii a fost de  $115,2 \pm 20,5$  ml, respectiv  $91,1 \pm 12,5$  ml ( $p < 0,05$ ). Complicațiile postoperatorii au fost găsite la 12,7% în lotul principal, la 36,5% în lotul de comparație ( $p < 0,05$ ).

**Concluzii.** Datorită algoritmului dezvoltat orientat individual al procesului de diagnostic și tratament, a fost posibilă îmbunătățirea rezultatelor tratamentului, și anume reducerea frecvenței complicațiilor postoperatorii și reducerea duratei operației.

**Cuvinte cheie.** Colecistită calculoasă, ciroză hepatică

## A COMPLEX APPROACH IN THE TREATMENT OF ACUTE CALCULOUS COLECYSTICIS IN PATIENTS WITH ACCOMPANYING LIVER CIRRHOSIS

**Sergii Khimich, Fedir Muravirov**

National Pirogov Memorial Medical University, Vinnytsya, Ukraine

**Aim of study.** Improving the results of treatment of patients with acute cholecystitis on the background of liver cirrhosis, by developing an algorithm of actions and applying a complex diagnostic and therapeutic approach.

**Materials and methods.** The results of treatment of 65 patients who had complicated forms of gallstone disease and concomitant liver cirrhosis were analyzed. All patients were divided into 2 groups: the main group (33 patients), who were treated according to the updated algorithm, and the control group (32 patients), who were treated according to the standard program with retrospective analysis. The age of patients in the main group was  $61.3 \pm 3.5$  years, and the age of the comparison group was  $57.6 \pm 3.9$  ( $p < 0.05$ ). In patients of both groups, the stage of cirrhosis was determined according to the Child-Turcotte-Pugh system. The main group of patients was additionally examined according to the MELD and APACHE II system.

**Results.** In patients of the main group, a complex individualized approach was used with a mandatory assessment of the prevailing risk factors for thromboembolic and hemorrhagic complications, and the duration of antibacterial therapy was controlled by the dynamics of the level of C-reactive protein. Laparoscopic cholecystectomy (LCE) was performed in 25 patients in the main group and in 17 in the comparison group. Traditional cholecystectomy was performed in 3 and 7 cases, respectively, conversion in 2 and 9. In the main group, 1 patient underwent cholecystostomy under ultrasound control due to the decompensated stage of liver cirrhosis and progressive hepatic encephalopathy. The duration of LCE was:  $96.2 \pm 10.1$  in the main group and  $115.5 \pm 9.7$  min. in the comparison group ( $p < 0.05$ ). The volume of intraoperative blood loss was  $115.2 \pm 20.5$  ml and  $91.1 \pm 12.5$  ml ( $p < 0.05$ ), respectively. Postoperative complications were found in 12.7% in the main group, in 36.5% in the comparison group ( $p < 0.05$ ).

**Conclusions.** Thanks to the developed individual-oriented algorithm of the diagnostic and treatment process, it was possible to improve the results of treatment, namely to reduce the frequency of postoperative complications and reduce the duration of the operation.

**Keywords.** Calculous cholecystitis, liver cirrhosis

## TACTICA TRATAMENTULUI CHIRURGICAL AL PACIENȚILOR CU COMPLICAȚII BILIARE ALE ECHINOCOZOZEI HEPATICE



**G.Pavliuc, Gh.Anghelici, O.Crudu, V.Moraru, P.Bujor, Gh.Strajescu, S.Cernei**

IP Universitatea de Stat de Medicină și Farmacie „Nicolae Testemițanu”, Chișinău, Republica Moldova

**Scopul lucrării.** De a analiza eficacitatea tacticilor de tratament multicomponent la pacienții cu complicații biliare ale echinococozei hepatice.

**Materiale și metode.** Au fost analizate rezultatele tratamentului a 592 pacienți operați în clinică pe parcursul a 35 de ani. Monitorizarea diagnostică a inclus: diagnostic clinic general, ecografie, CT, RMN în regim colangiografic, FGDS, fistulografie.

**Rezultate.** Icterul mecanic a fost depistat la 42 (7%) bolnavi la momentul internării, 35 cu comprimarea căilor biliare au fost tratați preoperator cu corecție medicală intensivă, 7 pacienți cu ruptură în căile biliare au fost supuși de urgență decompresiei endoscopice cu extragerea fragmentelor de chist și drenaj. Echinococectomia a fost efectuată 3-5 zile mai târziu. Din 392 de pacienți s-au atestat

fistule chistobiliare la 92 (15,5%), fistulele au fost suturate cu omentopexie. La 5 pacienți s-a aplicat intraoperator o microcolecistostomă temporară. La 39 (6,5%) s-au format fistule biliare externe în perioada postoperatorie. La 24 pacienți fistulele s-au închis după tratament medicamentos. La 15 pacienți cu biliragie mai mare de 200 ml s-a efectuat decompresie endoscopică. Rezultate pozitive au fost obținute la 13 pacienți, 2 pacienți au fost reoperați. Nu au fost înregistrate cazuri letale.

**Concluzii.** Afectarea tractului biliar este una dintre cele mai grave complicații ale echinococozii hepatice, înrăutățind rezultatele postoperatorii și obligând la aplicarea unor intervenții endoscopice suplimentare. Implementarea intervențiilor endoscopice decompresive în practica clinică a îmbunătățit semnificativ rezultatele tratamentului chirurgical. Alegerea tehnicii chirurgicale trebuie să se bazeze pe localizarea chisturilor, prezența complicațiilor și starea generală a pacientului.

**Cuvinte cheie.** Chist hidatic, complicații biliare, decompresie endoscopică

## TACTICS OF SURGICAL TREATMENT OF PATIENTS WITH BILIARY COMPLICATIONS OF HEPATIC ECHINOCOCCOSIS

**G.Pavliuc, Gh.Anghelici, O.Crudu, V.Moraru, P.Bujor, Gh.Strajescu, S.Cernei**  
State University of Medicine and Pharmacy "Nicolae Testemitanu", Chișinău, Republic of Moldova

**Aim of study.** To analyze the efficacy of multicomponent treatment tactics in patients with biliary complications of hepatic echinococcosis.

**Materials and methods.** Treatment outcomes of 592 patients operated on in the clinic over 35 years were analysed. Diagnostic monitoring included: general clinical diagnosis, ultrasonography, CT, MRI in cholangiographic regime, EGD, fistulagram.

**Results.** Mechanical jaundice was detected in 42 (7%) patients at the time of admission, in 35 cases of bile duct compression, patients received intensive preoperative medical treatment, 7 patients with rupture inside the bile ducts underwent emergency endoscopic decompression with removal of cyst fragments and drainage. Echinococectomy was performed 3-5 days later. Out of 392 patients, 92 (15.5%) had chistobiliary fistulae; the fistulae were sutured with omentopexy. In 5 cases a temporary microcholecystostomy was applied intraoperatively. In 39 (6.5%) external biliary fistulas formed postoperatively. In 24 cases the fistulas closed after drug treatment. Endoscopic decompression was performed in 15 cases with bilirubin greater than 200 ml. Positive results were obtained for 13 patients, 2 patients were reoperated. No fatal cases were recorded.

**Conclusions.** Biliary tract damage is one of the most serious complications of hepatic echinococcosis, worsening postoperative outcomes and requiring additional endoscopic interventions. The implementation of endoscopic decompressive procedures in clinical practice has significantly improved surgical treatment outcomes. The choice of surgical technique should be based on the location of the cysts, the presence of complications and the general condition of the patient.

**Keywords.** Hydatid cyst, biliary complications, endoscopic decompression

## TEHNICA HEPATICOJEJUNOSTOMIA ROUX-EN-Y ÎN STRICTURILE BILIARE POSTOPERATORII ȘI EVOLUȚIA EI



**Ferdohleb Alexandru, Hotineanu Adrian**  
Catedra de chirurgie nr. 2, IP USMF „N. Testemițanu”, Chișinău Republica Moldova

**Scopul lucrării.** Hepaticojejunostomia Roux-en-Y (RYHJ) este considerată în prezent tratamentul definitiv pentru leziunile iatrogenice ale căilor biliare. Scopul studiului este sistematizarea tehnicilor de realizare a hepaticojejunostomozelor în stricturile biliare benigne.

**Materiale și metode.** Studiul efectuat pe un lot de 230 pacienți cu stricturi postoperatorii a căilor biliare. Rezolvarea cazurilor a fost în raport direct cu nivelul localizării stricturii, gradului de fibroză locală. Pentru stricturile de tip I-7 (3,04%) cazuri am realizat coledocojejunostomii termino-laterale cu ansa Roux. În cele de tip II -100 (43,48%) cazuri, s-a efectuat HJA pe ansa Roux. În 106 (46,09%) observații de tip III - HJA prelungită pe canalul hepatic stâng și cu drenare ambelor canale hepatice. În cele de tip IV 18 (7,83%) cazuri – bihepaticojejunostomie după o prepararea a ambelor canale din hilul hepatic și drenarea ambilor canale hepatice.

**Rezultate.** Recent folosim tehnică de coasere a capătului ductului hepatic comun pe partea laterală a jejunului. Sutura sunt plasate pentru a include toate straturile peretelui intestinal, cu excepția mucoasei. Tehnica de sutură a evoluat de la cea în suturi ordinare într-un singur plan, la surget incontinuu cu sutură 6/0 PDS. RYHJ extramucoasă a fost efectuată în 185 de cazuri cu o rată de scurgere de 1,7%, o rată de stricturi de 4,9% și fără mortalitate.

**Concluzii.** RYHJ extramucoasă actualmente a devenit un standard stricturile biliare benigne.

**Cuvinte cheie.** Hepaticojejunostomia, canale hepatice, stricturile biliare benigne.

## ROUX-EN-Y HEPATICOJEJUNOSTOMY TECHNIQUE IN POSTOPERATIVE BILIARY STRICTURES AND ITS EVOLUTION

**Ferdohleb Alexandru, Hotineanu Adrian**  
Chair of surgery nr. 2, PI USMPH „N. Testemițanu”, Chișinău, Republica Moldova

**Aim of study.** Roux-en-Y hepaticojejunostomy (RYHJ) is currently considered the definitive treatment for iatrogenic wounds of the biliary tract. The purpose of the study is to identify the techniques for performing hepaticojejunostomoses in benign biliary strictures.

**Materials and methods.** The study was conducted on a group of 230 patients with postoperative bile duct strictures. The case resolution was directly related to the level of the stricture localization, and the degree of local fibrosis. For strictures of type I-7 (3.04%) cases, we performed termino-lateral choledocojejunostomies with a Roux loop. In type II -100 (43.48%) cases, HJA was performed on the Roux loop. In 106 (46.09%) cases, type III-prolonged HJA on the left hepatic duct and with drainage of both hepatic ducts. In type IV, 18 (7.83%) cases – bi-hepaticojejunostomy after preparation of both channels from the hepatic hilum and drainage of both hepatic channels.

**Results.** Recently, the technique of suturing the end of the common hepatic duct on the side of the jejunum started to be used. Sutures are placed to include all layers of the intestinal wall except the mucosa. The suturing technique has evolved from the ordinary sutures in a single plane to discontinuous suturing with 6/0 PDS suture. Extramucosal RYHJ was performed in 185 cases with a leakage rate

of 1.7%, a stricture rate of 4.9%, and no mortality.

**Conclusions.** Extramucosal RYHJ has now become a standard for benign biliary strictures.

**Keywords.** Hepaticojejunostomy, hepatic ducts, benign biliary strictures.

## LEZIUNI IATROGENE DE CALE BILIARA – DRUMUL SPRE CONSENS



Calin Popa, Diana Schlanger, Andra Ciocan, Emil Mois, Florin Graur, Florin Zaharie, Nadim Al Hajjar

**Scop:** Leziunile iatrogene de cale biliară după colecistectomia laparoscopică reprezintă o problemă serioasă care trebuie manageriată corect din punct de vedere diagnostic și al unui tratament prompt. Multiple clasificări au fost dezvoltate și utilizate pentru descrierea acestor leziuni.

**Material și metode:** Studiul nostru este un studiu de tip retrospectiv descriptiv cu scopul de a identifica rolul unei clasificări uniforme și complete, dar și implicarea acesteia în managementul leziunilor de cale biliară. Au fost incluși pacienți referați în centru nostru terțiar, pentru tratamentul leziunilor de cale biliară survenite după colecistectomia laparoscopică, pe o perioadă de 10 ani (2011-2020).

**Rezultate:** O sută de pacienți au fost incluși în studiu; 15% din leziuni au fost întâmpinate la cazuri operate primar în serviciul nostru. În 73% din cazuri, leziunile nu au fost clasificate, în 23% din cazuri s-a utilizat clasificarea Strasberg, în 3% din cazuri clasificarea Bismuth, iar în 1% din cazuri clasificarea ATOM. După reclasificarea retrospectivă a tuturor cazurilor, s-a observat că clasificarea Strasberg, dar chiar și clasificarea Hannover suprasimplifică complexitatea leziunii. Tratamentul în majoritatea cazurilor a fost derivația biliiodigestivă (60% din cazuri).

**Concluzii:** Clasificarea ATOM realizează o descriere comprehensivă a leziunilor biliare, putând ghida astfel tratamentul corespunzător în funcție de severitatea fiecărei leziuni. O clasificare uniformă ar trebui adoptată la scară largă pentru a asigura un limbaj comun în discuția referitoare la leziunile de cale biliară.

## IATROGENIC BILE DUCT INJURIES – THE ROAD TO CONSENSUS

Calin Popa, Diana Schlanger, Andra Ciocan, Emil Mois, Florin Graur, Florin Zaharie, Nadim Al Hajjar

**Aim:** Iatrogenic bile duct injuries after laparoscopic cholecystectomy represent a significant problem, that needs to be addressed correctly in terms of diagnosis and prompt treatment. Several classifications have been developed and used to describe these lesions.

**Methods:** Our study is a retrospective descriptive study that aims to identify the role of an uniform and comprehensive classification and its implication on the consecutive management of the bile duct injury. We have included patients diagnosed with bile duct injury after laparoscopic cholecystectomy, referred to a tertiary centre, in a ten-year period (2011-2020).

**Results:** We included in our study 100 patients; 15% of the BDI occurred in our center. No classification system was used in 73% of patients; 23% of the BDI were classified by the Strasberg system, 3% were classified by the Bismuth classification, 1% being classified by the ATOM classification. After retrospectively classifying all BDI, we observed that especially the Strasberg classification, as well as Hannover, over-simplifies the characteristics of the injury. Most main bile duct injuries underwent a bilio-digestive anastomosis (60%), as a definitive treatment.

**Conclusions:** The ATOM classification performs a comprehensive description of the bile duct injury and subsequent guidance of the correct treatment according to the severity of each lesion. A consistent classification should be adopted, in order to assure a uniform discussion on iatrogenic bile duct injuries.

## NOI SCORURI, NOI OPORTUNITĂȚI DE EVALUARE A PACIENȚILOR CU CIROZĂ HEPATICĂ ÎN LISTA DE AȘTEPTARE PENTRU TRANSPLANT HEPATIC



Victor Pîrvu, Adrian Hotineanu, Angela Peltec, Grigore Ivancov

<sup>1</sup> Catedra chirurgie nr. 2., USMF „N. Testemițanu”, <sup>2</sup> Disciplina de gastroenterologie, Departamentul Medicină Internă, USMF „N. Testemițanu”, <sup>3</sup> IMSP SCR „Timofei Moșneaga” Republica Moldova

**Scopul lucrării.** Aplicarea de noi scoruri prognostice la pacienții cu ciroză hepatică, pentru de a reduce decesele și de a optimiza rezultatele din lista de așteptare pentru transplant hepatic.

**Materiale și metode.** În cadrul studiului transversal de cohortă am evaluat 265 de pacienți cu afecțiuni hepatice cronice, cu vârsta cuprinsă între 18 și 65 de ani, incluși pe lista de așteptare pentru transplant hepatic în perioada februarie 2013-ianuarie 2022. În baza parametrilor de laborator, am calculat scorurile prognostice MELD, MELD-Na, MESO Index, UKELD, iMELD, refit-MELD, refitMELD-Na, upMELD, MELD 3.0. Astfel, pentru a evalua eficacitatea scorurilor ca modele prognostice a mortalității în primele 90 de zile de la listare, am folosit analiza ROC, calculând aria de sub curbă, sensibilitatea și specificitatea scorurilor.

**Rezultate.** 39 de pacienți (34%) au decedat (bărbați 28, femei 21, cu vârsta medie 48 ani) pe lista de așteptare a transplantului de ficat în termen de 90 de zile de la includere în listă. Însă scorul MELD 3.0, a avut cele mai bune performanțe prognostice acceptabile cu zonele aflate sub Roc-curbe (AUROC = 0,836). Toate scorurile au atins un scor mediu de calitate de 75,1%. La 51,66 % din pacienți s-a înregistrat totuși o creștere a punctajului scorului prognostic, decât ilustrează scorul MELD.

**Concluzii.** Astfel, scorul MELD 3.0 ar putea fi un scor pentru viitor care ar prezice în mod eficient mortalitatea pe termen scurt în rândul pacienților cu ciroză hepatică și abordează în mod specific disparitățile existente între bărbați și femei pe lista de așteptare pentru transplant hepatic.

**Cuvinte cheie.** Scoruri, lista de așteptare, transplant hepatic

## NEW SCORES, NEW OPPORTUNITIES FOR EVALUATION OF PATIENTS WITH LIVER CIRRHOSIS ON THE LIVER TRANSPLANT

## WAITING LIST

**Victor Pîrvu, Adrian Hotineanu, Angela Peltec, Grigore Ivancov**

<sup>1</sup> Department of Surgery no. 2, "N. Testemițanu" SUMPh, <sup>2</sup> Discipline of Gastroenterology, Department of Internal Medicine, "N. Testemițanu" SUMPh, <sup>3</sup> Republican Clinical Hospital „Timofei Moșneaga" Republic of Moldova

**Aim of study.** Application of new prognostic scores in patients with liver cirrhosis to reduce deaths and optimize outcomes on the liver transplant waiting list.

**Materials and methods.** In the cross-sectional cohort study we evaluated 265 patients with chronic liver diseases, aged between 18 and 65 years, included on the waiting list for liver transplantation between February 2013 and January 2022. Based on the parameters of the laboratory, we calculated prognostic scores MELD, MELD-Na, MESO Index, UKELD, iMELD, refitMELD, refitMELD-Na, upMELD, MELD 3.0. Thus, to evaluate the effectiveness of the scores as prognostic models of mortality in the first 90 days after listing, we used the ROC analysis, calculating the area under the curve, the sensitivity and specificity of the scores.

**Results.** 39 patients (34%) died (28 men, 21 women, mean age 48 years) on the liver transplant waiting list within 90 days of listing. But the MELD 3.0 score had the best acceptable prognostic performance with areas under the Roc-curve (AUROC = 0.836). All scores achieved an average quality score of 75.1%. In 51.66% of patients, however, there was an increase in the score of the prognostic score than illustrated by the MELD score.

**Conclusions.** Thus, the MELD 3.0 score could be a score for the future that would effectively predict short-term mortality among patients with liver cirrhosis and specifically address the existing disparities between men and women on the liver transplant waiting list.

**Keywords.** Scores, waiting list, liver transplant

## IMPACTUL REFACERII REZERVEI DE GLICOGEN ASUPRA REZECTIILOR HEPATICE ELECTIVE



**Andra Ciocan, Cornelia Sofron, Diana Schlanger, Stefan Ursu, Catalin Bodea, Nadim Al Hajjar**

Ocluzia temporara a aportului vascular pe de o parte si pierderile sanguine importante, pe de alta parte, reprezinta componente cheie ale chirurgiei hepatice. Totodata, aceste strategii de management vor produce alterari ale functiei hepatice in postoperator. Studiul nostru isi propune sa elucideze efectul refacerii rezervelor de glicogen la pacientii propusi pentru rezectii hepatice elective asupra evolutiei biologice si a insuficientei hepatice postoperatorii.

## THE IMPACT OF GLYCOGEN STORAGE RESTORATION IN ELECTIVE LIVER RESECTIONS

**Andra Ciocan, Cornelia Sofron, Diana Schlanger, Stefan Ursu, Catalin Bodea, Nadim Al Hajjar**

Temporary occlusion of blood inflow for resection on one hand and important blood loss on the other hand is a common strategy in liver surgery. However, hepatic vascular occlusion will undoubtedly impair liver function and anemia will produce systemic imbalances. Our study was designed to elucidate the effect of hepatocellular glycogen storages in alleviation of liver ischemia - reperfusion injury during intraoperative haemodynamic liver injuries for elective hepatectomies, the postoperative impairment and consecutive biologic liver failure.

## TRANSPLANT HEPATIC ÎN REPUBLICA MOLDOVA



**Adrian Hotineanu<sup>1</sup>, Burgoci Serghei<sup>2</sup>, Taran Natalia<sup>3</sup>, Sîrghi Vitalie<sup>4</sup>, Cazacu Dumitru<sup>5</sup>, Ivancov Grigore<sup>6</sup>**

<sup>1</sup> Universitatea de Stat de Medicină și Farmacie „Nicolae Testemițanu”, Catedra de chirurgie nr. 2, Chișinău, Republica Moldova

<sup>2</sup> Laboratorul de cercetări Științifice „Chirurgia Reconstructivă a tractului Digestiv”, USMF „Nicolae Testemițanu”, Chișinău, Republica Moldova

<sup>3</sup> Universitatea de Stat de Medicină și Farmacie „Nicolae Testemițanu”, Laboratorul de gastroenterologie, Chișinău, Republica Moldova

<sup>4</sup> Spitalul Clinic Republican „Timofei Moșneaga”, Chișinău, Republica Moldova

**Introducere:** Din momentul primului transplant hepatic în Republica Moldova în 2013, am efectuat 68 de transplanturi hepatice, printre care 40 de transplanturi au fost realizate cu ficat integru de la donator aflat în moarte cerebrală și 28 de transplanturi hepatice de la donator viu.

**Scopul lucrării:** Evaluarea pacienților pretransplant și posttransplant, metodelor de tehnici chirurgicale efectuate la acești pacienți. Analiza supraviețuirii grefei și a pacienților în perioada postoperatorie.

**Material și Metode:** Indicațiile pentru intervenție chirurgicală în majoritatea cazurilor au fost ciroza hepatică de etiologie virală în faza terminală, 14 cazuri de carcinom hepatocelular, câte un caz de ciroză biliară primară, hepatită toxică medicamentoasă, sindromul Budd-Chiari. Doua cazuri de retransplant hepatic cauzat de tromboza arterei hepatice și tromboză de grefă vasculară.

**Rezultate:** În perioada postoperatorie precoce au decedat 10 primitori. Cauzele au fost: hemoragie intracerebrală – 1, rețet acut al grefei – 4, tromboză de arteră hepatică – 3, disfuncție primară a grefei – 2. Din complicațiile survenite în perioada postoperatorie precoce putem remarca rețet acut al grefei, tromboză de arteră hepatică, hemoragie postoperatorie, peritonită biliară, disfuncție primară a grefei, convulsii, peritonită cauzată de ulcer acut duodenal perforat. Complicațiile în perioada postoperatorie tardivă: peritonită biliară după extragerea drenului din coledoc, tromboză de anastomoză a venei cava, rețet cronic a grefei.

**Concluzii:** Experiența acumulată și utilizarea tehnologiilor moderne ne-au permis să reducem rata mortalității postoperatorii, la fel ca și rata complicațiilor survenite.



**Cuvinte-cheie:** Transplant hepatic

## LIVER TRANSPLANTATION IN REPUBLIC OF MOLDOVA

Adrian Hotineanu<sup>1</sup>, Burgoci Serghei<sup>2</sup>, Taran Natalia<sup>3</sup>, Sîrghi Vitalie<sup>4</sup>, Cazacu Dumitru<sup>5</sup>, Ivancov Grigore<sup>6</sup>

<sup>1</sup> SUMP "Nicolae Testemitanu", Department of Surgery No. 2, Chisinau, Republic of Moldova

<sup>2</sup> Scientific Research Laboratory "Reconstructive Surgery of the Digestive Tract", SUMP "Nicolae Testemitanu", Chisinau, Republic of Moldova

<sup>3</sup> Scientific Research Laboratory "Laboratory of gastroenterology", SUMP "Nicolae Testemitanu", Chisinau, Republic of Moldova

<sup>4</sup> Republican Clinical Hospital "Timofei Moșneaga", Chisinau, Republic of Moldova

**Background:** Since the first liver transplant in the Republic of Moldova in 2013, we performed 68 liver transplants, including 40 transplants with integral liver from the brain death donor and 28 live donor liver transplants.

**Objective of the study:** Evaluation of pretransplant and posttransplant patients, methods of surgical techniques performed in these patients. Analysis of graft and patient survival in the postoperative period.

**Material and Methods:** The indications for surgery in most cases were liver cirrhosis of viral etiology in the terminal phase, 14 cases of hepatocellular carcinoma, one case of primary biliary cirrhosis, drug-toxic hepatitis, Budd-Chiari syndrome. Two cases of liver retransplant caused by hepatic artery thrombosis and vascular graft thrombosis.

**Results:** In the early postoperative period, 10 recipients died. The causes were: intracerebral hemorrhage - 1, acute graft rejection - 4, hepatic thrombosis - 3, primary graft dysfunction - 2. From the complications occurred in the early postoperative period we can notice acute graft rejection, thrombosis of hepatic artery, postoperative hemorrhage, biliary peritonitis, primary graft dysfunction, convulsions, peritonitis caused by acute perforated duodenal ulcer. Complications in the late postoperative period: biliary peritonitis after removal of the drain from the choledochus, cava vein anastomosis thrombosis, chronic graft rejection

**Conclusion:** The accumulated experience and the use of modern technologies have allowed us to reduce the rate of postoperative mortality, as well as the rate of complications.

**Keywords:** Liver transplantation

## ASPECTE ASUPRA FACTORILOR DE RISC AI CONVERSIEI COLECISTECTOMIEI LAPAROSCOPICE LA BOLNAVII CU COLECISTITĂ ACUTĂ CALCULOASĂ



Gh.Anghelici, V.Moraru, P.Bujor, G.Pavliuc, Gh.Strajescu, S.Cernei

USMF „N.Testemițanu”, Catedra Chirurgie N2, Chișinău, Republica Moldova

**Scopul studiului.** A studia factorii de risc ai conversiei colecistectomiei laparoscopice (CEL) la bolnavii cu colecistită acută calculoasă (CA).

**Materiale și metode.** S-au studiat 114 bolnavi operați laparoscopic sau prin conversie pentru CA. CA a fost stabilită conform criteriilor Tokyo Guidelines. Bolnavii au fost stratificați în 2 loturi: I- CEL fără conversie și II- CEL cu conversie. S-au analizat vîrstă, sexul, rezultatele examinărilor clinico- paraclinice, inclusiv a raportului neutrofile/limfocite (RNL) ca marker al inflamației. Dificultatea intraoperatorie a CEL a fost apreciată conform scalei Parkland.

**Rezultate.** Rata de conversie a constituit 7,9% cazuri. În lotul cu conversie au predominat bărbații- 66,7%, în lotul fără conversie - femeile (61,9%). Vârsta pacienților a fost semnificativ mai înaltă în cazul conversiei. În lotul cu conversie în 55,6% cazuri s-a inițiat CEL în termeni > de 72 ore de la debutul primelor manifestări clinice, în lotul fără conversie acest indice a constituit 27,6 %. În lotul I a predominat gr.III de severitate intraoperatorie conform Parkland, în cazul conversiei gr.IV și V. Cauzele conversiei: plastron inflamator perivezicular și al ligamentului hepato-duodenal (n=4), hemoragie intraoperatorie incontrollabilă laparoscopic (n=3), CA gangrenoasă cu perforare și abces perivezicular (n=2). RNL a fost semnificativ mai mare în lotul cu conversie (8,6), comparativ cu lotul fără conversie (3,9).

**Concluzii.** Conversia CEL constituie o etapă rațională a tratamentului CA complicate. Factori predictivi ai conversiei au constituit sexul masculin, vîrsta înaintată, adresarea tardivă. RNL poate fi util ca factor de pronostic în ce privește gradul de severitate al CA.

**Cuvinte cheie.** Colecistectomie laparoscopică, conversie

## ASPECTS ON THE RISK FACTORS OF LAPAROSCOPIC CHOLECYSTECTOMY CONVERSION IN PATIENTS WITH ACUTE CALCULOUS COLECYSTITIS

Gh.Anghelici, V.Moraru, P.Bujor, G.Pavliuc, Gh.Strajescu, S.Cernei

Nicolae Testemițanu State University of Medicine and Pharmacy, Department of Surgery №2, Chisinau, Republic of Moldova

**Aim of study.** To study the risk factors of laparoscopic cholecystectomy (LC) conversion in patients with acute calculous cholecystitis (AC).

**Materials and methods.** The 114 patients operated laparoscopically or by conversion for CA were studied. AC was established according to Tokyo Guidelines criteria. The patients were stratified into 2 groups: I- LC without conversion and II- LC with conversion. Age, sex, the results of clinical-paraclinical examinations, including the neutrophil/lymphocyte ratio (NLR) as a marker of inflammation, were analyzed. The intraoperative difficulty of LC was assessed according to the Parkland scale.

**Results.** The conversion rate constituted 7.9% of cases. In the group with conversion, men predominated - 66.7%, in the group without conversion - women (61.9%). The age of the patients was significantly higher in the case of conversion. In the group with conversion in 55.6% of cases, LC was initiated within > 72 hours from the onset of the first clinical manifestations, in the group without conversion this index was 27.6%. In group I, grade III of intraoperative severity according to Parkland prevailed, in the case of conversion

prevailed grade IV and V. The causes of conversion were: perivesicular inflammatory and hepato-duodenal ligament plastron (n=4), laparoscopic uncontrollable intraoperative hemorrhage (n=3), gangrenous AC with perforation and perivesicular abscess (n=2). NLR was significantly higher in the conversion group (8.6) compared to the non-conversion group (3.9).

**Conclusions.** LC conversion is a rational step in the treatment of complicated AC. Predictive factors of conversion were male sex, advanced age, late addressing. NLR may be useful as a prognostic factor regarding the severity of AC.

**Keywords.** Laparoscopic cholecystectomy, conversion

## GAZ ÎN SISTEMUL PORTAL INTRAHEPATIC ÎN ISCHEMIA MEZENTERICĂ ACUTĂ



Ion Crăciun<sup>1</sup>, Igor Mișin<sup>2,3</sup>

<sup>1</sup> Catedra chirurgie nr. 1 „Nicolae Anestiadi”, <sup>2</sup> Laboratorul de Chirurgie Hepato-Pancreato-Biliară, Universitatea de Stat de Medicină și Farmacie „Nicolae Testemițanu”, <sup>3</sup> Institutul de Medicină Urgentă, Chișinău, Moldova

**Scopul lucrării.** Tomografia computerizată multispiralată cu angiografie este metoda de bază în diagnosticul ischemiei mezenterice acute (IMA). Semnele radiologice specifice ale IMA au o frecvență de depistare diferită, dar cu valoare diagnostică importantă. De exemplu: prezența gazului în sistemul portal intrahepatic în IMA se întâlnește destul de rar, însă poate fi considerat, din punct de vedere a prognosticului – semn radiologic nefavorabil (referitor la letalitatea postoperatorie).

**Rezultate.** Bărbat 69 ani, trei zile de la debut, dureri abdominale pe toată suprafața abdomenului. La palpate dureros, defans muscular prezent, leucocitoză  $25 \times 10^9/L$ , hiperglicemie 15.5 mmol/L. La tomografia computerizată multispiralată cu angiografie se constată: tromboza primului segment al arterei mezenterice superioare, gaz în sistemul portal la periferia lobului stâng al ficatului. S-a intervenit chirurgical. La revizie se determina necroza subtotală a intestinului subțire și hemicolonului drept. S-a efectuat rezecția intestinului necrozat. Evoluție nefavorabilă postoperatorie - deces la 24 ore după intervenție.

**Concluzie.** Cazul clinic relatat relevă faptul că prezența gazului în sistemul portal intrahepatic, depistat la tomografia computerizată cu angiografie, rămâne a fi un semn nefavorabil pentru evoluția stării pacientului cu ischemie mezenterică acută.

**Cuvinte cheie.** Gaz în sistemul portal intrahepatic, ischemia mezenterică acută

## GAS IN THE INTRAHEPATIC PORTAL SYSTEM IN ACUTE MESENTERIC ISCHEMIA

Ion Craciun<sup>1</sup>, Igor Mishin<sup>2,3</sup>

<sup>1</sup> Department of Surgery N.1 “N. Anestiadi”, <sup>2</sup> Laboratory of Hepato-Pancreato-Biliary Surgery, Medical University “N. Testemitanu”, <sup>3</sup> Institute of Emergency Medicine Chisinau, Moldova

**Aim of study.** Multispiral computed tomography with angiography is the basic method in the diagnosis of acute mesenteric ischemia (AMI). Specific radiological signs of AMI have a different detection frequency, but with important diagnostic value. For example: the presence of gas in the intrahepatic portal system in AMI is a rare condition, but it can be considered an unfavorable radiological sign (regarding postoperative lethality).

**Materials and methods.**

**Results.** Sixty nine-year-old man, three days after onset, complains of abdominal pain. On palpation, the abdomen is painful, muscle defense is present, leukocytosis  $25 \times 10^9/L$ , hyperglycemia 15.5 mmol/L. Multispiral computed tomography with angiography revealed: thrombosis of the first segment of the superior mesenteric artery, gas in the intrahepatic portal system located at the periphery of the left lobe. Surgery was performed. On revision, subtotal necrosis of the small intestine and right hemicolon is determined. Resection of the necrotic intestine was performed. Unfavorable postoperative evolution - death 24 hours after the intervention.

**Conclusions.** The reported clinical case reveals the fact that the presence of gas in the intrahepatic portal system, detected by computed tomography with angiography, remains an unfavorable sign for the evolution of the patient's condition with acute mesenteric ischemia.

**Keywords.** Gas in the intrahepatic portal system, acute mesenteric ischemia

## ICTERUL MECANIC LITIAZIC



Iacob V., Guțu E., Popa Gh., Cojocaru C.

Catedra Chirurgie Generală Semiologie nr.3, Universitatea de Stat de Medicină “Nicolae Testemițanu”, Chișinău, Republica Moldova

**Scopul lucrării.** Incidența obstrucției căii biliare principale (CBP) cu calcul și dezvoltarea icterului mecanic variază de la 5 la 15% dintre pacienții cu litiază biliară. Tratamentul variază în funcție de mai mulți factori: vârsta și comorbiditățile pacientului; durata icterului; circumstanțele apariției acestuia.

**Materiale și metode.** Pe parcursul anului 2022 în clinica de chirurgie generală a IMSP SCM nr.1 au fost tratați 17 pacienți cu calculi în CBP. Repartizarea bărbați/femei – 10/7. Vârsta cuprinsă între 22 și 76 ani. Patologiile concomitente au fost atestate la 13 (76,5%) bolnavi. Tratamentul la 4 (23,5%) pacienți a constat în sfincterotomia endoscopică (SE) cu extragerea calculilor pe cale endoscopică, apoi colecistectomia laparoscopică; la 4 (23,5%) bolnavi s-a efectuat colecistectomie laparoscopică, care ulterior au necesitat SE cu litextrație; 4 (23,5%) bolnavi au suportat laparotomie cu colecistectomie, coledocotomie cu litextrație și drenare CBP; la 3 (17,6%) pacienți s-a aplicat anastomoză biliodigestivă pe ansa Roux, iar la 2 (11,8%) pacienți a fost suficient doar colecistectomia laparoscopică.

**Rezultate.** La doi pacienți s-a atestat pancreatită acută evoluție medie după papilosfincterotomie, un bolnav a dezvoltat supurația plăgii postoperatorii după laparotomie, în două cazuri a fost diagnosticată pneumonia postoperatorie. Toți pacienții au fost externați în stare satisfăcătoare. Decese nu au fost înregistrate.

**Concluzii.** Icterul mecanic este o complicație acută, care adesea agravează evoluția colelitiazei; Sfincterotomia endoscopică este metoda optimă și efektivă în tratamentul icterului mecanic cauzat de coledocolitiaza.

**Cuvinte cheie.** Coledocolitiază, icter mecanic, sfincterotomia endoscopică, litextracție, colecistectomie

## MECHANICAL JAUNDICE DUE TO CHOLEDOCHOLITHIASIS

Iacob V., Guțu E., Popa Gh., Cojocaru C.

Department of General Surgery and Semiology nr.3, State University of Medicine and Pharmacy "Nicolae Testemițanu", Iasi, Republic of Moldova

**Aim of study.** The incidence of common bile duct (CBD) stones complicated by jaundice varies from 5 to 15% in patients with biliary stones disease. The modalities of treatment depend on several factors: the patient's age and comorbidities; length of jaundice; the circumstances of its occurrence.

**Materials and methods.** During 2022, 17 patients with jaundice caused by CBD stones were admitted into the General Surgery Department of Municipal Clinical Hospital no.1. There were 10 males and 7 females, with ages ranging from 22 to 76 years. Concomitant illnesses were revealed in 13 (76.5%) patients. In 4 (23.5%) patients treatment included endoscopic sphincterotomy (ES) with stones removal, followed by laparoscopic cholecystectomy (LC); 4 (23.5%) patients underwent LC and subsequent ES with stones extraction; 4 (23.5%) patients were committed to open cholecystectomy, CBD exploration with stones extraction and CBD drainage; in 3 (17.6%) patients, biliodigestive anastomosis in Roux-en-Y fashion was performed, and 2 (11.8%) patients had only LC.

**Results.** Mild acute pancreatitis occurred in two patients after ES, one patient developed wound infection, in two cases postoperative pneumonia was noted. All patients were discharged in good conditions. No deaths were registered.

**Conclusions.** Concomitant choledocolithiasis is often complicated by jaundice, and ES being the most reliable and effective treatment method.

**Keywords.** Choledocholithiasis, jaundice, endoscopic sphincterotomy, stones extraction, cholecystectomy

## OPȚIUNI DIAGNOSTICE ȘI MEDICO CHIRURGICALE ÎN SINDROMUL MIRIZZI



Liuba Strelțov<sup>1</sup>, Rojnovanu Gh.<sup>1</sup>, Revencu S.<sup>1</sup>, Berliba S.<sup>1</sup>, Sângereanu A.<sup>2</sup>, Băbălău I.<sup>2</sup>

<sup>1</sup> USMF "Nicolae Testemițanu", Chisinau, R.Moldova, <sup>2</sup> IMSP SCM "Sf. Arh. Mihail", Chișinău, R. Moldova

**Scopul lucrării.** Prezentându-se cu o incidență rară la pacienții cu litiază biliară de 1 la 1000, sindromul Mirizzi(SM) rămâne o provocare serioasă atât pentru un chirurg începător, cât și pentru un bun practicant. În pofida modernizării tehnicilor de abordare, subiectul rămâne unul dificil în chirurgia biliară. Scopul lucrării este evaluarea rezultatelor tratamentului pacienților cu sindrom Mirizzi

**Materiale și metode.** Experiența diagnostică și terapeutică a 13 pacienți cu SM, tratați în anii 2006 - 2019. Vârsta a variat 54-81 ani, cu media 69,9±2,6 ani. Raport f/b – 8/5. Anamnezic de litiază biliară -10,1±0,43 ani

**Rezultate.** Analiza a confirmat la toți pacienții prezența durerilor colicative, icter obstructiv asociat și angiocolită recurentă, cu o suferință litiazică de 7- 14 ani. 11 pacienți au manifestat un icter recurent tranzitoriu, icterul continuu a fost în 2 cazuri. Conform clasificării Csendez: tip I - 2 cazuri, tip II - 4, tip III - 5, tip IV - 2 cazuri. Metode electiv sugestive de diagnostic preoperator: colangiografie RMN, CPGR endoscopică asociată cu PST și drenarea căilor biliare în sindrom icteric persistent. În 10 cazuri a fost utilizată colangiografia intraoperatorie. Volumul operator a fost selectat dependent de tipul leziunii. Înlăturarea calculului și lichidarea defectului fistular prin utilizarea de preferință a unui lambou vezicular menajat(4) cu drenare Kehr - 6 cazuri; colecistectomia, coledocolitotomia coledocoduodenostomie în 4 cazuri; colecistectomia, coledocolitotomia coledochojunostomie Roux-în-Y în 3 cazuri. Morbiditate în 3 cazuri(27,3%), mortalitate - 0%

**Concluzii.** Preoperator diagnosticul sugestiv de sindrom Mirizzi se axează pe colangiografia RMN și CPGRE, diagnosticul de certitudine fiind dat de colangiografia intraoperatorie premergătoare disecției veziculei biliare. Obiectivele intervenției necesită adaptate tipului și particularităților morfologice, în funcție de topografia fistulei.

**Cuvinte cheie.** Sindrom Mirizzi, icter, tratament chirurgical

## DIAGNOSTIC AND MEDICO-SURGICAL OPTIONS IN MIRIZZI SYNDROME

Liuba Strelțov<sup>1</sup>, Rojnovanu Gh.<sup>1</sup>, Revencu S.<sup>1</sup>, Berliba S.<sup>1</sup>, Singereanu A.<sup>2</sup>, Babalau I.<sup>2</sup>

<sup>1</sup> SUMPh "Nicolae Testemițanu", Chisinau, Republic of Moldova, <sup>2</sup> MCH "St. Arch. Michael", Chisinau, Republic of Moldova

**Aim of study.** Presenting with a rare incidence in patients with biliary lithiasis 1 in 1000, Mirizzi syndrome(MS) remains a serious challenge for both the novice surgeon and the good practitioner. Despite the modernization of approach techniques, the subject remains a difficult one in biliary surgery. The aim of study was the evaluation of treatment outcomes of patients with Mirizzi syndrome.

**Materials and methods.** The diagnostic and therapeutic experience of 13 patients with MS, treated between 2006 and 2019. The age ranged from 54 to 81 years, with an average of 69.9±2.6 years. f/m ratio – 8/5. History of gallstones -10.1±0.43 years.

**Results.** The analysis confirmed in all patients the presence of colic pains, signs of associated obstructive jaundice and recurrent angiocolitis, on the background of 7-14 years of biliary lithiasis. 11 patients showed transient recurrent jaundice, continuous jaundice was in 2 cases. According to the Csendez classification : type I - 2 cases, type II - 4, type III - 5, type IV - 2 cases. Suggestive elective methods of preoperative diagnosis: MRI cholangiography, endoscopic CPGR associated with PST and drainage of bile ducts in persistent jaundice syndrome. Intraoperative cholangiography was used in 10 cases. The operative volume was selected depending on the type of lesion. Removal of the calculus and liquidation of the fistula defect by preferably using a managed vesical flap with Kehr drainage - 6 cases; cholecystectomy, choledocholithotomy choledocoduodenostomy in 4 cases; cholecystectomy, choledocholithotomy, Roux-in-Y choledochojunostomy in 3 cases. Morbidity in 3 cases (27.3%), mortality - 0%.

**Conclusions.** Preoperatively, the suggestive diagnosis of Mirizzi syndrome focuses on MRI cholangiography and CPGRE, the

certainty diagnosis being given by the intraoperative cholangiography preceding the dissection of the gallbladder. The objectives of the intervention need to be adapted to the type and morphological particularities, depending on the topography of the fistula.

**Keywords.** Mirizzi syndrome, jaundice, surgical treatment

## SINDROMUL MIRIZZI TENDINȚE ACTUALE ÎN DIAGNOSTICUL ȘI TRATAMENTUL CHIRURGICAL



**Adrian Hotineanu, Alexandru Ferdohleb, Dumitru Cazacu, Ion Cucu**

Laboratorul de Cercetări Științifice „Chirurgia Reconstructivă a Tractului Digestiv”, USMF „Nicolae Testemițanu” Chișinău, Republica Moldova

**Scopul lucrării.** Evaluarea particularităților de diagnostic și tratament chirurgical al pacienților cu Sindrom Mirizzi.

**Materiale și metode:** Din lotul total de studiu ce a inclus 75 pacienți, în 27 cazuri (36%) diagnosticul a fost stabilit preoperator, utilizând următoarele investigații: USG-75 (100%), ERCP-69 (92%), MRCP-18 (24%), CT cu contrast-12 (16%). Complexitatea majoră a constituit 48 (64%) cazuri, unde constatarea SM a fost intraoperatorie.

**Rezultate.** Tratamentul chirurgical a fost adaptat tipului de SM. Tip I-17 (22,6%) pacienți, a fost prezentă confluența vezico-coledociană, un început de formare a fistulei, a fost efectuată colecistectomia. Tip II-28 (37,3%), defectul parietal CBP a fost sub 1/3 din diametrul lui, s-a efectuat plastia defectului CBP pe drenajul Kehr. Tip III-18 (24%), defectul CBP a constituit 2/3 din diametru, dintre care în 12 cazuri (16%) s-a efectuat plastia CBP cu lambou vascularizat din vezicula biliară și drenarea CBP tip Robson, în alte 6 cazuri (8%) s-a efectuat hepaticojejuno-anastomoză pe ansa „Y” a la Roux. Tip IV-10 (13,3%), defectul parietal a fost de peste 67% din diametrul CBP, s-a efectuat exclusiv hepaticojejuno-anastomoză pe ansa „Y” a la Roux. Tip V-2 (2,6%) s-a efectuat drenarea CBP tip Kehr și suturarea fistulei enterice.

**Concluzii.** Arsenalul laparoscopic a permis soluționarea integrală minim invaziv a 22 cazuri ce a inclus pacienți cu SM tip I și II. SM tip III, IV necesită obligatoriu intervenții chirurgicale cu elemente de reconstrucții biliodigestive.

**Cuvinte cheie.** Sindrom Mirizzi, diagnostic, tratament.

**Din contul proiectului de stat: 20.80009.8007.37., Bolile cronice hepatice și pancreatice: aspecte nutriționale și chirurgicale”.**

## MIRIZZI SYNDROME CURRENT TRENDS IN SURGICAL DIAGNOSIS AND TREATMENT

**Adrian Hotineanu, Alexandru Ferdohleb, Dumitru Cazacu, Ion Cucu**

Scientific Research Laboratory "Reconstructive Surgery of the Digestive Tract", USMF "Nicolae Testemițanu" Chișinău, Republic of Moldova

**Aim of study.** Evaluation of the particularities of diagnosis and surgical treatment of patients with Mirizzi Syndrome.

**Materials and methods.** From the total study group that included 75 patients, in 27 cases (36%) the diagnosis was established preoperatively, using the following investigations: USG-75(100%), ERCP-69 (92%), MRCP- 18 (24%), CT with contrast-12 (16%). The major complication constituted 48(64%) cases, where the finding of MS was intraoperative.

**Results.** The surgical treatment was adapted to the type of MS. Type I-17 (22.6%) patients, the bladder-choledochal confluence was present, a beginning of fistula formation, cholecystectomy was performed. Type II-28 (37.3%), the CBP parietal defect was below 1/3 of its diameter, the CBP defect plasty was performed on the Kehr drainage. Type III-18 (24%), the CBP defect constituted 2/3 of the diameter, of which in 12 cases (16%), CBP plasty with a vascularized flap from the gallbladder and Robson-type CBP drainage was performed in another 6 cases (8%) hepaticojejunostomy was performed on the Roux "Y" loop. Type IV-10(13.3%), the parietal defect was over 67% of the CBP diameter, exclusively hepaticojejunostomy was performed on the Roux "Y" loop. Type V-2(2.6%) was performed Kehr-type CBP drainage and enteric fistula suturing.

**Conclusions.** The laparoscopic arsenal allowed the complete minimally invasive solution of 22 cases that included patients with type I and II MS. MS type III, IV necessarily requires surgical interventions with elements of biliodigestive reconstructions.

**Keywords.** Mirizzi syndrome, diagnosis, treatment.

**From the account of the state project: 20.80009.8007.37 "Chronic liver and pancreatic diseases: nutritional and surgical aspects”.**

## VOLVULUS AL VEZICII BILIARE



**Ghidirim Gh.<sup>1</sup>, Malcova T.<sup>1,2</sup>, Șcerbatiuc-Condur C.<sup>3</sup>, Sor E.<sup>1,4</sup>, Mișin I.<sup>2,4</sup>**

<sup>1</sup> Catedra de chirurgie nr. 1 „Nicolae Anestiadi”, <sup>2</sup> Laboratorul Chirurgie Hepato-Pancreato-Biliară, Universitatea de Stat de Medicină și Farmacie „Nicolae Testemițanu”, <sup>3</sup> IMSP Institutul Oncologic, <sup>4</sup> IMSP Institutul de Medicină Urgentă, Chișinău, Moldova

**Scopul lucrării.** Volvulus al vezicii biliare (VVB) reprezintă o patologie rară, ce se caracterizează prin torsiune organo- axială mecanică în sensul acelor de ceasornic sau în sens invers acelor de ceasornic de-a lungul axei longitudinale a vezicii biliare, cu implicarea arterei și ductului cistic. Obiectivul este cercetarea literaturii de specialitate și evidențierea particularităților evoluției, a caracteristicilor diagnostice și gestionarea VVB.

**Materiale și metode.** Analiza surselor bibliografice și a datelor disponibile din bazele de date online PubMed și Google Scholar, utilizând termeni MESH: „gallbladder volvulus” și „gallbladder torsion”, raportate în perioada aa. 1982 – 2022, în conformitate PRISMA.

**Rezultate.** VVB predomină la adulți (85%), dar vârsta poate varia de la 5 zile până la 100 de ani, cel mai frecvent fiind diagnosticată la femei (raport 3 : 1) cu vârstă cuprinsă între 60 – 80 de ani. Torsiunea poate fi cauzată atât de modificările mecanice, cât și de cele hormonale, care afectează vezica biliară. VVB poate fi completă (>180°) sau parțială (<180°), predominând direcția rotației în sensul ceasornicului. Simptomele mimează colecistita acută, prin urmare evaluarea preoperatorie este dificilă, iar diagnosticul ca regulă



este stabilit intraoperator. Metodele imagistice au un rol semnificativ în detectarea patologiei și în efectuarea diagnosticului diferențial. Colectectomia de urgență reprezintă metoda de bază de tratament.

**Concluzie.** Volvulus al vezicii biliare reprezintă o afecțiune rară, cu o predominanță majoră la sexul feminin. Simptomele VVB sunt similare unei colecistite acute, ceea ce duce la întârzierea diagnosticului și tratamentului. Metodele imagistice pot fi utile în confirmarea VVB, avînd un rol important și în diagnosticul diferențial. Stabilirea diagnosticului cît mai precoce precum și intervenția chirurgicală promptă sunt esențiale pentru reducerea morbidității și mortalității.

**Cuvinte cheie.** Abdomen acut, volvulus vezicii biliare, vezica biliară

## GALLBLADDER VOLVULUS

Ghidirim Gh.<sup>1</sup>, Malcova T.<sup>1,2</sup>, Scerbatiuc-Condur C.<sup>3</sup>, Shor E.<sup>1,4</sup>, Mishin I.<sup>2,4</sup>

<sup>1</sup> Department of Surgery No.1 "Nicolae Anestiadi", <sup>2</sup> Laboratory of HPB Surgery, State University of Medicine and Pharmacy "Nicolae Testemitanu", <sup>3</sup> Institute of Oncology, <sup>4</sup> Institute Emergency Medicine, Chisinau, Moldova

**Aim of study.** Gallbladder volvulus (GV) is a rare pathology characterized by mechanical organo-axial torsion clockwise or counterclockwise along the longitudinal axis of the gallbladder with cystic artery and duct involvement. The objective is literature review and highlighting the particularities of evolution, diagnostic features and management of GV.

**Materials and methods.** Analysis of bibliographic sources and data available from the online databases PubMed and Google Scholar, using the MESH terms: „gallbladder volvulus” and „gallbladder torsion”, reported during 1982-2022 period, according to PRISMA.

**Results.** GV predominates in adults (85%), but the age varies from 5 days to 100 years, being most frequently diagnosed in women (ratio 3:1) aged between 60 - 80 years. Torsion can be caused by both mechanical and hormonal changes affecting the gallbladder. GV can be complete (>180°) or partial (<180°), with clockwise direction of rotation predominating. The symptoms mimic acute cholecystitis, therefore, the preoperative assessment of patients is difficult and the diagnosis is usually established intraoperatively. Imaging methods have a significant role in pathology detection and differential diagnosis. Emergency cholecystectomy is the optimal method of treatment.

**Conclusions.** Gallbladder volvulus is a rarely reported clinical entity, with a major female predominance. GV symptoms are similar to acute cholecystitis, leading to delayed diagnosis and treatment. Imaging methods can be useful in confirming GV, having an important role in the differential diagnosis. Early detection and prompt surgical intervention are critical for reducing morbidity and mortality.

**Keywords.** Acute abdomen, gallbladder volvulus, gallbladder

## ЛАПАРОСКОПІЧНА ХОЛЕДОХОСКОПІЧНА ЛІТОЕКСТРАКЦІЯ В ЛІКУВАННІ ХОЛЕДОХОЛІТІАЗУ



Андрієць В.В.

Кафедра хірургії № 1, Буковинський державний медичний університет, м. Чернівці, Україні

Поширеність жовчнокам'яної хвороби (ЖКХ) серед дорослого населення становить близько 10-15%, біля 20 % хворих потребують операційного лікування. Майже в 10 % випадків при операційному лікуванні калькульозного холециститу виявляються конкременти в позапечінкових жовчних шляхах. Варіантом лікування таких пацієнтів є одночасна лапароскопічна холецистектомія з інтраопераційною холедохоскопією з видаленням конкрементів з жовчних шляхів через міхурову протоку чи холедохотомно.

З 2019 року на базі хірургічного відділення ОНП «Чернівецька обласна клінічна лікарня» та кафедри хірургії № 1 Буковинського державного медичного університету нами започатковано лапароскопічне видалення конкрементів з позапечінкових жовчних шляхів у хворих з ускладненою холедохолітіазом та механічною жовтяницею жовчнокам'яною хворобою за допомогою відео-холедохоскопії. При виконанні холедохотомії та у випадку наявності холангіту, операцію закінчували зовнішнім дренажуванням холедоха через міхурову протоку.

За даними світової літератури, лапароскопічна холедохоскопія з видаленням конкрементів має переваги перед ендоскопічною ретроградною папілотомією з літоекстракцією, оскільки не потребує розсічення сфінктерного апарату великої дуоденальної пипки, яке може ускладнюватися кровотечами, панкреатитом, у відділеному періоді рефлюкхолангітами та рестенозами.

## LAPAROSCOPIC CHOLEDOCHOSCOPIC LITHOEXTRACTION IN THE TREATMENT OF CHOLEDOCHOLITHIASIS

Andriiets V.V.

Department of Surgery No 1, Bukovinian State Medical University, Chernivtsi, Ukraine

The prevalence of gallstone disease among the adult population is about 10-15%, about 20% of patients require surgical treatment. In almost 10% of cases, surgical treatment of calculous cholecystitis reveals calculi in the extrahepatic biliary tract. A treatment option for these patients is simultaneous laparoscopic cholecystectomy with intraoperative choledochoscopy with biliary tract calculi through the cystic duct or choledochotomously.

Since 2019, on the basis of the surgical department of the ESP "Chernivtsi Regional Clinical Hospital" and the Department of Surgery No 1 of Bukovinian State Medical University, we have initiated laparoscopic removal of calculi from the extrahepatic biliary tract in patients with complicated choledocholithiasis and obstructive jaundice cholelithiasis using video choledochoscopy. When performing choledochotomy and in the presence of cholangitis, the operation ended with external drainage of the choledoch through the vesicular duct.

According to the world literature, laparoscopic choledochoscopy with removal of calculi has advantages over endoscopic retrograde papilotomy with lithoextraction, since it does not require dissection of the sphincter apparatus of the large duodenal pipa, which can be complicated by bleeding, pancreatitis, in a separate period by refluxcholangitis and restenosis.

# CHIRURGIA COLORECTALĂ

## CANCER COLORECTAL: ROLUL ECHIPEI TRANSDICIPLINARE ÎN MANAGEMENTUL DIAGNOSTIC ȘI TERAPEUTIC



**Simona Gurzu**<sup>1,2,3</sup>, Ioan Jung<sup>1</sup>, Zsolt Kovacs<sup>3</sup>, Andrei Fulop<sup>1,4</sup>, Patricia Simu<sup>5</sup>, Tivadar Bara<sup>6</sup>, Anca Toganel<sup>7</sup>, Calin Molnar<sup>6,8</sup>

<sup>1</sup> Disciplina de Anatomie Patologică, Universitatea de Medicină, Farmacie, Științe și Tehnologie ”George Emil Palade” din Târgu-Mureș, Romania, <sup>2</sup> Academia Română de Științe Medicale, <sup>3</sup> Centrul de Cercetare în Oncopatologie și Medicină Translațională (CCOMT), Universitatea de Medicină, Farmacie, Științe și Tehnologie ”George Emil Palade” din Târgu-Mureș, Romania, <sup>4</sup> Laboratorul de Radiologie și Imagistică Medicală, Spitalul Clinic Județean de Urgență, Târgu-Mureș, Romania, <sup>5</sup> Laboratorul de Radiologie și Imagistică Medicală, Spitalul TopMed, Târgu-Mureș, Romania, <sup>6</sup> Clinica de Chirurgie, Spitalul Clinic Județean de Urgență, Târgu-Mureș, Romania, <sup>7</sup> Clinica de Oncologie Medicală, Spitalul Clinic Județean, Târgu-Mureș, Romania, <sup>8</sup> Disciplina de Chirurgie, Universitatea de Medicină, Farmacie, Științe și Tehnologie ”George Emil Palade” din Târgu-Mureș, Romania

**Scop:** Prezentarea unor date actualizate referitoare la rolul ONCOTEAM în diagnosticul și terapia pacientului cu cancerului colorectal (CRC).

**Material și metode:** În perioada 2018-2023, 147 de pacienți cu CRC au beneficiat de un abord individualizat. Evaluarea imagistică preoperatorie cu CT-scan/MRI cu difuzie a fost urmată de o descriere de tip ”hartă” a informațiilor pe baza cărora s-a efectuat intervenția chirurgicală și procesarea histopatologică conform metodologiei descrise anterior de echipa noastră în jurnalele Diagnostic (DOI: 10.3390/diagnostics11020314) și Journal of the Belgian Society of Radiology (DOI: 10.5334/jbsr.3186). Examinările genetice au fost efectuate la indicațiile oncologului iar terapia post-operatorie a luat în considerare profilul molecular al celulelor tumorale.

**Rezultate:** Utilizând acest protocol adaptat, am obținut un număr mediu de  $15 \pm 2.23$  limfonoduli prelevați per caz. Numărul depozitelor tumorale a fost, de asemenea, crescut și a dus la o supra-stadializare a 15% din cazuri. Utilizând o valoare a ”lymph node ratio” de 0.15, am obținut valori superioare celor obținute la abordarea clasică a 120 cazuri examinate anterior ( $p=0.002$ ). Determinările genetice efectuate în timp au dus la o începere rapidă a terapiei oncologice individualizate și, deși profilul genei BRAF V600E este dificil a fi evaluat în țesuturi incluse în parafină, extracția ADN și determinările PCR au fost adecvate în toate cazurile examinate.

**Concluzii:** Abordarea transdisciplinară a CRC poate fi efectuată doar dacă fiecare membru al echipei este implicat conștient în fiecare pas al diagnosticului sau terapiei. Costurile determinărilor au fost parțial acoperite în cadrul proiectelor PCCF 20/2018 și 10127/13/2021.

**Cuvinte cheie:** cancer colorectal, chirurg, patolog, oncolog, genetician, MRI cu difuzie

## COLORECTAL CANCER: AN UPDATE UPON THE DIAGNOSTIC AND THERAPEUTIC TRANSDICIPLINARY APPROACH

**Simona Gurzu**<sup>1,2,3</sup>, Ioan Jung<sup>1</sup>, Zsolt Kovacs<sup>3</sup>, Andrei Fulop<sup>1,4</sup>, Patricia Simu<sup>5</sup>, Tivadar Bara<sup>6</sup>, Anca Toganel<sup>7</sup>, Calin Molnar<sup>6,8</sup>

<sup>1</sup> Department of Pathology, George Emil Palade University of Medicine, Pharmacy, Science and Technology, Targu-Mures, Romania, <sup>2</sup> Romanian Academy of Medical Sciences, <sup>3</sup> Research Center of Oncopathology and Translational Medicine (CCOMT), George Emil Palade University of Medicine, Pharmacy, Science and Technology, Targu-Mures, Romania, <sup>4</sup> Department of Radiology and Imagistics, Emergency County Hospital, Targu-Mures, Romania, <sup>5</sup> Department of Radiology and Imagistics, TopMed Hospital, Targu-Mures, Romania, <sup>6</sup> Department of Surgery, Clinical Emergency County Hospital, Targu-Mures, Romania, <sup>7</sup> Department of Oncology, Clinical County Hospital, Targu-Mures, Romania, <sup>8</sup> Department of Surgery, George Emil Palade University of Medicine, Pharmacy, Science and Technology, Targu-Mures, Romania

**Aim:** To present an update regarding the role of the ONCOTEAM in the diagnosis and therapy of colorectal cancer (CRC).

**Materials and methods:** During 2018-2023, 147 patients with CRC have benefited by an individualized approach. Preoperatively evaluation was done with CT-scan/diffusion-weighted MRI and a lymph node station map was typed. The next step consisted on surgical removal, based on the indications included in the map. Histopathological examination was based on the methods described by our team previously (DOI: 10.3390/diagnostics11020314; DOI: 10.5334/jbsr.3186). Genetic examinations were done based on the indications of the oncologist and the post-operative therapy was performed according to the molecular profile.

**Results:** Based on the in-house adapted protocol, the median number of harvested lymph nodes per case was  $15 \pm 2.23$ . The number of identified deposits was also significant and up-staged the tumors in 15% of the cases. The lymph node ratio value, using a cut-off of 0.15, was also superior to the classic approach of other 120 cases ( $p=0.002$ ). The genetic examinations proved to be useful for an earlier start of post-operative therapy, without any cost for the patients. As regarding pre-analytical factors, although BRAF V600E gene profile is hard to be detected from paraffin-embedded tissues, the DNA extraction and PCR examinations were succesful in all of the cases.

**Conclusions:** A proper transdisciplinary approach can be done only if any member of the team is attentively involved in each step of the diagnosis and therapy. The costs were partially supported by the projects PCCF 20/2018, and 10127/13/2021.

**Keywords:** colorectal cancer, surgeon, pathologist, oncologist, geneticist, diffusion-weighted MRI

## MANAGEMENTUL CHIRURGICAL DE REABILITARE A PACIENȚILOR CU ILEO- ȘI COLOSTOME



**Valentin Bendelic, Adrian Hotineanu, Tudor Timis, Lucian Palii, Constantin Bendelic**  
Catedra de chirurgie nr. 2, USMF „Nicolae Testemițanu”, Chișinău, Republica Moldova

**Scopul lucrării.** Reabilitarea chirurgicală a pacienților purtători de „anus contra” naturii reprezintă și astăzi un domeniu chirurgical dificil, ce rămâne a fi unul cu risc operator avansat, cauzat adesea de un traumatism semnificativ. Scopul este aprecierea tacticii

medico-chirurgicale optime în reabilitarea pacienților purtători de ileo și colostome.

**Materiale și metode.** În studiul dat au fost incluși 356 pacienți care au fost supuși reabilitării chirurgicale pe fundal de colo- sau ileostomă (n.115/241).

**Rezultate.** Printre cauzele aplicării anusului contra naturii, clar au dominat, neoplaziile colonice și rectale – 77,25%. Din numărul total de stome, ileostomele au dominat, fiind în mare parte de protecție a anastomozelor colorectale. La pacienții cu anastomozele colorectale dehiscență a survenit în 7,1%, pe când la lichidarea ileostomelor au fost numai 2 (0,82%) cazuri de dehiscență. Decese s-au înregistrat în 5 cazuri printre care pe fundal de dehiscențe anastomotice - în 3 cazuri. Evoluție gravă a fost fixată la pacienții cu dehiscențe apărute până la 6 zile de la rezecția aplicată.

**Concluzii.** Aplicarea anastomozelor colorectale reprezintă un risc avansat de dehiscență și în mare parte necesită de a fi protejate prin ileostomie biluminală. În ce privește rezecțiile de colon sigmoid, hemiclectomiile pe stînga pot fi aplicate fără stome de protecție, decizia se va lua individual, ținând cont de particularitățile individuale – vârsta pacientului, patologii concomitente, pregătirea preoperatorie a intestinului, profesionalismul operatorului. Anastomoze aplicate cu sutură mecanică obligator se vor proteja prin ileostomie.

**Cuvinte cheie.** Colon, dehiscența, anastomoza, neoplazie.

## SURGICAL MANAGEMENT OF REHABILITATION OF PATIENTS WITH ILEO- AND COLOSTOMES

Valentin Bendelic, Adrian Hotineanu, Tudor Timis, Lucian Palii, Constantin Bendelic

Department of surgery no. 2, State University Of Medicine and Pharmacy "Nicolae Testemitanu", Chișinău, Republic of Moldova

**Aim of study.** The surgical rehabilitation of patients with intestinal stomas also represents a difficult surgical field, which remains one with advanced operative risk, often caused by a significant traumatism. The aim is appreciation of the optimal medical-surgical tactics in the rehabilitation of patients with ileostomy and colostomies.

**Materials and methods.** The study included 356 patients who underwent surgical rehabilitation of colo- or ileostomy (n.115/241).

**Results.** Among the causes of applying the anus against nature, colonic and rectal neoplasms clearly dominated - 77.25%. Out of the total number of stomas, ileostomes dominated, being mostly protective of the colorectal anastomoses. In patients with colorectal anastomoses, dehiscence occurred in 7.1%, while when the ileostomes were removed, there were only 2 (0.82%) cases of dehiscence. Deaths were recorded in 5 cases, including on the background of anastomotic dehiscences - in 3 cases. Serious evolution was determined in patients with dehiscences that appeared up to 6 days after the applied resection.

**Conclusions.** The application of colorectal anastomoses represents an advanced risk of dehiscence and mostly needs to be protected by biluminal ileostomy. Regarding sigmoid colon resections, hemicolectomies on the left can be applied without a protective stoma, the decision will be taken individually, taking into account the individual characteristics - the age of the patient, concomitant pathologies, preoperative preparation of the colon, the professionalism of the operator. Anastomoses applied with mechanical suture must be protected by ileostomy.

**Keywords.** Colon, dehiscence, anastomosis, neoplasia.

## MANAGEMENTUL CHIRURGICAL AL COMPLICAȚIILOR MEGA-DOLICOCOLONULUI, EXPERIENȚA CLINICII



Bendelic Constantin<sup>1</sup>, Hotineanu Andrian<sup>1</sup>, Ungureanu Sergiu<sup>2</sup>, Bendelic Valentin<sup>1</sup>

<sup>1</sup> Departamentul de Chirurgie Nr 2, USMF “Nicolae Testemițanu”, Republica Moldova; <sup>2</sup> Departamentul de Chirurgie Nr 4, USMF “Nicolae Testemițanu”, Republica Moldova

**Scopul lucrării.** Mega-dolicolonul rămâne a fi o patologie subdiagnosticată, deseori manifestându-se doar prin constipație cronică. Altă față a acestei maladii se descrie prin sindroame ocluzive (volvulus/fecalome), perforatii intestinale complicate cu peritonite, care la rândul său necesită un abord chirurgical de urgență. Scopul lucrării este determinarea tacticii chirurgicale optime în complicațiile mega-dolicolonului precum și managementul postoperator.

**Materiale și metode.** Pe parcursul perioadei MAI/22-MAI/23, au fost operați 19 bolnavi cu complicații ale mega-dolicolonului. Complicația dominantă a reprezentat volvulusul sigmoidian cu ocluzie intestinală. Vârsta pacienților a fost cuprinsă între 42-68 de ani. 12 din toți pacienții au fost diagnosticați primar cu megadolicolon și volvulus, iar 7 au fost intervenți anterior pentru volvulus sigmoidian. Numărul de reintervenții în lotul 2 a fost între 2 și 4 intervenții chirurgicale.

**Rezultate.** 11 bolnavi, din primul lot au suportat detorsii intestinale prin abord colnoscopic și clistere evacuatorii cu rezolvarea sindromului ocluziv. Doar 1 bolnav a suportat detorsie intestinală prin laparotomie. Din lotul 2, toți pacienții au suportat intervenții rezecțive, 4 fiind cu stome. A fost înregistrat un deces în lotul 2, din cauza complicațiilor (peritonită).

**Concluzii.** Mega-dolicolonul rămâne o patologie subdiagnosticată și cu o clinică neglijată, însăși prezintă complicații severe. În cazurile primar depistate, cu volvulus incomplet, este binevenită detorsia endoscopică. Pacienții care au suferit torsiile repetate în anamnestic, necesită intervenții rezecțive radicale.

**Cuvinte cheie.** Mega-dolicolon, volvulus, rezecție de colon.

## SURGICAL MANAGEMENT OF MEGA-DOLICOCOLON COMPLICATIONS, CLINIC EXPERIENCE

Bendelic Constantin<sup>1</sup>, Hotineanu Andrian<sup>1</sup>, Ungureanu Sergiu<sup>2</sup>, Bendelic Valentin<sup>1</sup>

<sup>1</sup> Department of Surgery nr. 2, State University of Medicine and Pharmacy “Nicolae Testemițanu”, Republic of Moldova; <sup>2</sup> Department of Surgery nr. 4, State University of Medicine and Pharmacy “Nicolae Testemițanu”, Republic of Moldova

**Aim of study.** Mega-dolicolon remains an underdiagnosed pathology, often manifested only by chronic constipation. Another side of this disease is described by occlusive syndromes (volvulus/fecalomas), intestinal perforations complicated with peritonitis, which

in turn require an immediate surgical approach. The aim is to determine the optimal surgical tactics in the complications of megadolocolon as well as postoperative management.

**Materials and methods.** During the period MAY/22-MAY/23, 19 patients with complications of megacolon were operated on. The dominant complication was sigmoid volvulus with intestinal occlusion. The age of the patients was between 42-68 years. 12 of all patients were primarily diagnosed with megadolocolon and volvulus, and 7 were previously operated on for sigmoid volvulus. The number of reoperations in the second group was between 2 and 4 surgical interventions.

**Results.** 11 patients, from the first batch, endured intestinal detorsions through a colonoscopic approach and evacuation of enemas with resolution of the occlusive syndrome. Only 1 patient was treated surgically through laparotomy. From the second group, all patients underwent resective interventions, 4 with stomas. One death was recorded in group 2 due to complications (peritonitis).

**Conclusions.** Mega-dolocolon remains an underdiagnosed pathology and with a neglected clinic, but itself presents severe complications. In primary detected cases, with incomplete volvulus, endoscopic detorsions are welcome. Patients with a history of repeated torsions require radical resective interventions.

**Keywords.** Megadolocolon, Volvulus, colon resection.

## APENDICITA ACUTĂ LA BĂTRÂNI. PERFECTAREA UNUI NOU SCOR DE DIAGNOSTIC ȘI ALGORITMUL DE IMPLEMENTARE CLINICĂ



Gaitur, S. Revencu, Gh. Rojnoveanu

<sup>1</sup> Catedra de Chirurgie nr. 1 „Nicolae Anestiadi”, <sup>2</sup> Laboratorul de Chirurgie Hepato-Pancreato-Biliară, Universitatea de Stat de Medicină și Farmacie „Nicolae Testemițanu”, <sup>3</sup> IMSP Institutul de Medicină Urgentă, Chișinău, Republica Moldova

**Scopul lucrării.** Dificultățile de diagnostic ale apendicitei acute la bătrâni au creat premise pentru standardizarea diagnosticului și crearea unui scor care ar corespunde cerințelor actuale. Scopul este perfectarea diagnosticului de apendicita acută la bătrâni prin crearea unui nou scor clinic-ecografic.

**Material și metodă.** Studiul prospectiv vizează 224 de pacienți vârstnici cu AA diagnosticată, tratați la IMSP IMU și IMSP SCM „Sf. Arh. Mihail” din municipiul Chișinău, Republica Moldova în perioada anilor 2013-2018. Repartizare după vârstă a fost de 60 - 92 de ani, vârsta medie constituind  $76 \pm 16$  ani. Bărbați incluși în studiu - 88 (39%) iar femei - 136 (61%). Au fost analizate semnele clinice, ecografice și de laborator ale apendicitei acute (AA).

**Rezultate.** Semnele clinice: semnul Kocher (pozitiv) – (1 punct), vomă / nausee (prezente) – (1 punct), semnul Blumberg în regiunea iliacă dreaptă (pozitiv) – (2 puncte), semnul Bartomie-Michelson (pozitiv) – (1 punct); Semne de laborator: leucocitoza ( $>10^9/l$ ) – (1 punct); Semne ecografice: AV neschimbat și / sau altă patologie (determinat) (minus) - 3 puncte, creșterea diametrului AV  $> 7$  mm (determinat) – (2 puncte), îngroșarea țesutului periapendicular (determinat) – (1 punct), incompresibilitatea AV (determinat) – (1 punct), coprolit în lumenul AV (determinat) – (1 punct); Total – maximum +11 puncte, minimum -3 (minus 3) puncte. Dacă la sumarea punctelor criteriilor clinice și de laborator pozitive ale AA se obține un rezultat de 6-7 puncte atunci se stabilește diagnosticul de AA. În acest caz nu este necesară o ecografie suplimentară, deoarece nici identificarea unei alte patologii acute, cu sau fără semne de inflamație ale AV la examenul USG („minus” 3 puncte), nu va afecta rezultatul și interpretarea algoritmului de aplicare SD Nou. Scorul final va fi - 3 sau mai multe puncte, ceea ce indică cert faptul că pacientul are AA. Diagnosticat cu AA, pacientul este supus tratamentului chirurgical urgent. Dacă suma punctelor este mai mică de 4 puncte atunci se efectuează o ecografie a cavității abdominale cu includerea suplimentară a semnelor ecografice ale AA, dacă acestea sunt determinate. Examenul USG al AV cu un diametru mai mare de 7 mm este estimată cu - 2 puncte; incompresibilitatea AV - 1 punct; îngroșarea țesutului periapendicular - 1 punct; coprolit în lumenul AV - 1 punct; prezența semnelor ecografice ale patologiei acute neapendiculare a cavității abdominale și / sau detectarea ecografică a unui AV compresibil cu diametrul mai mic de 7 mm - „minus” 3 puncte. În cazul obținerii sumei punctelor de AA mai mică de 2 puncte, după un examen ecografic general, diagnosticul de AA este exclus. În cazul obținerii sumei punctelor de 3 sau mai mult, diagnosticul de AA este foarte probabil și este indicată apendicectomia, în cazul atribuirii de 2 puncte, diagnosticul AA este posibil și este indicată laparoscopia diagnostică.

**Concluzii.** Scorurile de diagnostic sunt standarde științifice pentru diagnosticarea AA ale căror formare și evaluare comparativă ar trebui să se efectueze pe baza indicatorilor propuși, precum și a principiilor metodologice și a algoritmilor comuni la pacienții bătrâni. Analiza structurală a SD AA dezvoltate anterior cu algoritmul aplicații a relevat inconsecvența acestora cu principiile comune propuse de formare, lipsa concentrării asupra diagnosticării AA cu admiterea până la 53,8% din apendicectomii a formelor nedistructive de AA, fapt neacceptabil la pacienții în vârstă. SD AA nou și algoritmul lui de aplicare la persoanele bătrâne, vizează diagnosticarea AA, dezvoltat în conformitate cu cerințele metodologice unificate propuse pentru crearea SD AA și a algoritmilor acestora. SD AA nou la bătrâni a demonstrat o eficiență clinică mai mare în diagnosticarea AA cu o sensibilitate de până la 93,15% în comparație cu metoda clinică nestandardizată și SD AA Alvarado, independent de „factori de risc”, pentru diagnosticarea AA, ca obezitate și localizarea atipică a AV.

## ACUTE APPENDICITIS IN THE ELDERLY. REFINEMENT OF A NEW DIAGNOSTIC SCORE AND ALGORITHM FOR CLINICAL IMPLEMENTATION

Gaitur, S. Revencu, Gh. Rojnoveanu

<sup>1</sup> Department of Surgery No. 1 “Nicolae Anestiadi”, <sup>2</sup> Laboratory of Hepato-Pancreato-Biliary Surgery, “Nicolae Testemițanu” State University of Medicine and Pharmacy, <sup>3</sup> Institute of Emergency Medicine, Chisinau, Republic of Moldova

**Aim of study.** The diagnostic difficulties of acute appendicitis in the elderly created premises for the standardization of diagnosis and the creation of a score that would correspond to current requirements. The aim is to improve the diagnosis of acute appendicitis in the elderly by creating a new clinical-ultrasound score.

**Materials and methods.** The prospective study aims at 224 elderly patients with diagnosed AA, treated at IMSP IMU and IMSP SCM “St. Arch. Mihail” from the municipality of Chisinau, Republic of Moldova during the years 2013-2018. Distribution by age was 60 - 92



years, the average age being  $76 \pm 16$  years. Men included in the study - 88 (39%) and women - 136 (61%). Clinical, ultrasonographic and laboratory signs of acute appendicitis (AA) were analyzed.

**Results.** Clinical signs: Kocher sign (positive) – (1 point), vomiting / nausea (present) – (1 point), Blumberg sign in the right iliac region (positive) – (2 points), Bartomie-Michelson sign (positive) – (1 point); Laboratory signs: leukocytosis ( $>10^4 \cdot 10^9/l$ ) – (1 point); Ultrasound signs: unchanged AV and / or other pathology (determined) (minus) - 3 points), increase in AV diameter  $> 7\text{mm}$  (determined) – (2 point), thickening of the periappendiceal tissue (determined) – (1 point), AV incompressibility (determined) – (1 point), coprolite in the AV lumen (determined) – (1 point); Total – maximum +11 points, minimum -3 (minus 3) points. If by adding up the points of the positive clinical and laboratory criteria of AA, a result of 6-7 points is obtained, then the diagnosis of AA is established. In this case, an additional ultrasound is not necessary, since the identification of another acute pathology, with or without signs of inflammation of the AV on USG examination ("minus" 3 points), will not affect the result and interpretation of the New SD application algorithm. The final score will be - 3 or more points, which definitely indicates that the patient has AA. Diagnosed with AA, the patient undergoes urgent surgical treatment. If the sum of the points is less than 4 points, then an ultrasound of the abdominal cavity is performed with the additional inclusion of ultrasound signs of AA, if they are determined. USG examination of AV with a diameter greater than 7 mm is estimated with - 2 points; AV incompressibility - 1 point; thickening of the periappendiceal tissue - 1 point; coprolite in the AV lumen - 1 point; the presence of ultrasound signs of acute non-appendiceal pathology of the abdominal cavity and / or ultrasound detection of a compressible AV less than 7 mm in diameter - "minus" 3 points. If the sum of AA points is less than 2 points, after a general ultrasound examination, the diagnosis of AA is excluded. If the sum of points is 3 or more, the diagnosis of AA is very likely and appendectomy is indicated, if 2 points are assigned, the diagnosis of AA is possible and diagnostic laparoscopy is indicated.

**Conclusions.** Diagnostic scores are scientific standards for the diagnosis of AA, the formation and comparative evaluation of which should be carried out on the basis of the proposed indicators, as well as methodological principles and common algorithms in elderly patients. The structural analysis of previously developed SD AA with the applied algorithms revealed their inconsistency with the common principles proposed for formation, the lack of focus on the diagnosis of AA with the admission of up to 53.8% of appendectomies of non-destructive forms of AA, an unacceptable fact in elderly patients. The new SD AA and its application algorithm in elderly people, aims at the diagnosis of AA, developed in accordance with the proposed unified methodological requirements for the creation of the SD AA and their algorithms. The new SD AA in the elderly has demonstrated higher clinical efficiency in diagnosing AA with a sensitivity of up to 93.15% compared to the non-standardized clinical method and SD AA Alvarado, independent of "risk factors", for diagnosing AA, like obesity and atypical location of the AV.

## ANASTOMOZELE INTESTINALE TEMPORIZATE ÎN TROMBOZĂ MEZENTERIALĂ ACUTĂ



Berliba Sergiu<sup>1</sup>, Vlad Ion<sup>2</sup>, Liuba Strelțov<sup>1</sup>, Ala Suman<sup>1</sup>, Sergiu Revencu<sup>1</sup>

<sup>1</sup> USMF "Nicolae Testemițanu", Chișinău, R. Moldova, <sup>2</sup> Institutul de Medicină Urgentă, Chișinău, R. Moldova

**Scopul lucrării.** Tratamentul trombozei mezenterice acute (TMA) reprezintă o problemă majoră a chirurgiei contemporane. Letalitatea cunoscută constituie 54,1% în embolia arterială și 77,4% în ocluzia venoasă. Prognosticul pacienților este rezervat, majoritatea prezentându-se la spitalizare cu necroza de intestin și peritonită, care și după rezecții extinse progresează în porțiunile restante la fiecare al 2-a pacient. Scopul este analiza eficacității aplicării anastomozelor intestinale temporizate la pacienți cu TMA.

**Materiale și metode.** 23 pacienți cu TMA tratați pe parcursul anilor 2019-2023 în IMU. Vârsta a variat 26-74 ani, cu media  $54,1 \pm 2,4$  ani. Raport b/f – 14/9.

**Rezultate.** La majoritatea pacienților TMA a fost localizată în bazinul AMS. Peritonita difuză a fost prezentă la 19 pacienți. Tratament conservativ conform datelor TC au necesitat 5 pacienți, unul fiind supus și laparoscopiei diagnostice pentru excluderea necrozei intestinale. Tabloului clinic și TC în 18 cazuri au prezentat indicații pentru laparotomie. Laparotomie exploratorie - 3 cazuri cu confirmarea necrozei totale intestinale. În 3 cazuri de necroză sectorială de colon - rezecții sectoriale finite cu colostomie. La 12 pacienți fost practică sigilarea bonturilor intestinului subțire și montarea laparostomiei cu revizii repetate. Aplicarea anastomozelor temporizate a fost efectuată la 8 pacienți peste 36-48 ore de la intervenția primară, criteriile fiind lipsa progresării necrozei și peritonitei. Peritonita și necroza în evoluție în 4 cazuri au fost soluționate prin re-rezecție intestinală, lavaj și laparostomie, cu re-revizie peste 36 ore. Mortalitatea precoce - 21,7%, urmare a dehiscenței anastomotice și peritonitei.

**Concluzii.** Rezecțiile segmentare ale intestinului necrozat cu sigilarea bonturilor și aplicarea laparostomiilor în TMA permit monitorizarea progresării necrozei intestinale. Re-laparotomiile programate cu re-rezecții de intestin la necesitate și asanarea cavității abdominale, în condiții de stopare a necrozei și diminuarea peritonitei, permit aplicarea anastomozelor temporizate.

**Cuvinte cheie.** Tromboză mezenterică acută, peritonită, anastomoză temporizată

## DELAYED INTESTINAL ANASTOMOSIS IN ACUTE MESENTERIAL THROMBOSIS

Berliba Sergiu<sup>1</sup>, Vlad Ion<sup>2</sup>, Liuba Strelțov<sup>1</sup>, Ala Suman<sup>1</sup>, Sergiu Revencu<sup>1</sup>

<sup>1</sup> SUMPh "Nicolae Testemițanu", Chișinău, Republic of Moldova, <sup>2</sup> Institute of Emergency Medicine, Chișinău, Republic of Moldova

**Aim of study.** Treatment of acute mesenteric thrombosis (AMT) represents a major problem in contemporary surgery. The known lethality is 54.1% in arterial embolism and 77.4% in venous occlusion. The prognosis of the patients is reserved, the majority presenting to the hospital with bowel necrosis and peritonitis, which even after extensive resections progress in the outstanding portions in every second patient. The aim is analysis of the effectiveness of the application of delayed intestinal anastomoses in patients with AMT.

**Materials and methods.** 23 patients with AMT treated during the years 2019-2023 in the IMU. The age ranged from 26 to 74 years, with a mean of  $54.1 \pm 2.4$  years. Ratio m/f – 14/9.

**Results.** In most patients the AMT was located in the pool of the AMS. Diffuse peritonitis was present in 19 patients. According to CT data, 5 patients required conservative treatment, one also underwent diagnostic laparoscopy to rule out intestinal necrosis. The clinical signs and CT in 18 cases showed indications for laparotomy. Exploratory laparotomy - 3 cases with confirmation of total

intestinal necrosis. In 3 cases of sectoral colon necrosis - partial resections finished with colostomy. In 12 patients, the sealing of the small intestine abutments and the mounting of the laparostomy with repeated revisions were performed. The application of delayed anastomosis was performed in 8 patients over 36-48 hours after the primary intervention, the criteria being the lack of progression of necrosis and peritonitis. Peritonitis and developing necrosis in 4 cases were solved by intestinal re-resection, lavage and laparostomy, with re-revision after 36 hours. Early mortality - 21.7%, due to anastomotic dehiscences and peritonitis.

**Conclusions.** Segmental resections of the necrotic bowel with sealing of the abutments and the application of laparostomies in the AMT allow monitoring of the progression of bowel necrosis. Scheduled relaparotomies with bowel resections when necessary and the drying of the abdominal cavity, in conditions of stopping necrosis and diminishing peritonitis, allow the application of delayed anastomoses.

**Keywords.** Acute mesenteric thrombosis, peritonitis, delayed anastomosis

## HEMOSTAZA ENDOVASCULARĂ ÎN HEMORAGIILE RECTALE MASIVE



Gh. Anghelici, T. Zugrav, Gh. Lupu, D. Panteleiciuc, S. Pisarenco, Cherdevara C., Vasiliev R.

Universitatea de Stat de Medicină și Farmacie ”Nicolae Testemițanu”, Clinica Chirurgie Nr. 2, ”Constantin Țabîrna”, Republica Moldova

**Scopul lucrării.** Evaluarea posibilităților de hemostază în hemoragiile rectale netratabile prin embolizare percutanată a arterelor rectale.

**Materiale și metode.** Sunt prezentate 3 cazuri clinice din Clinica de Chirurgie nr.2 „Constantin Tabirna” și reviu literaturii de specialitate. Au fost înrolați trei pacienți (2 bărbați și 1 femeie) cu vârsta de 54, 66 și 68 de ani, care au prezentat hemoragii rectale masive repetate din cauza cancerului rectal inoperabil. Pacienții au primit tratament hemostatic local și general pentru corijarea hemoragie. S-a efectuat embolizarea percutanată a arterelor rectale cu particule Microspheres, pentru sângerare rectală acută necontrolată din cauza cancerului rectal avansat inoperabil cu obținerea hemostazei. Evaluarea ulterioară a pacienților a inclus examenul clinic, rectoscopie și analiza histopatologică a mucoasei rectale.

**Rezultate.** Perioada postoperatorie imediată se prezintă cu stoparea deplină a hemoragie rectale, fără a fi necesară tamponarea rectală. Pacienții cu cancer rectal inoperabil au prezentat diminuarea durerii perineale. Nu au fost observate complicații imediate.

**Concluzii.** Rezultatele pe termen scurt în hemoragia rectală masivă sunt foarte încurajatoare și ar trebui să stimuleze studii prospective suplimentare.

**Cuvinte cheie.** Angioembolizare, hemoragie rectală, artera rectală

## ENDOVASCULAR HEMOSTASIS IN MASSIVE RECTAL BLEEDING

Gh. Anghelici, T. Zugrav, Gh. Lupu, D. Panteleiciuc, S. Pisarenco, C. Cherdevara, Vasiliev R.

State University of Medicine and Pharmacy "Nicolae Testemitanu", Surgery Clinic No. 2, "Constantin Tabirna", Republic of Moldova

**Aim of study.** Evaluation of hemostasis possibilities in intractable rectal hemorrhages by percutaneous embolization of rectal arteries.

**Materials and methods.** Three clinical cases from Surgery Clinic no. 2 "Constantin Tabirna" and the specialized literature review are presented. Three patients (2 men and 1 woman) aged 54, 66, and 68 years who presented with recurrent massive rectal bleeding due to inoperable rectal cancer were enrolled. Patients received local (rectal tamponade) and general hemostatic treatment to correct rectal bleeding. Percutaneous embolization of rectal arteries with Microspheres was performed for uncontrolled acute rectal bleeding due to inoperable advanced rectal cancer with successful hemostasis. Further evaluation of the patients included clinical examination, rectoscopy, and histopathological analysis of the rectal mucosa.

**Results.** The immediate postoperative period presents with the complete stopping of rectal bleeding without requiring rectal tamponade. Patients with inoperable rectal cancer showed a reduction in perineal pain. No immediate complications were observed.

**Conclusions.** The short-term results of massive rectal hemorrhage are very encouraging and should stimulate further prospective studies.

**Keywords.** Angioembolization, rectal bleeding, rectal artery.

## AVANTAJELE ȘI DEZAVANTAJELE METODEI HAL-RAR ÎN TRATAMENTUL PACIENȚILOR CU BOALA HEMOROIDALĂ



Alin Bour<sup>1</sup>, Vahtang Gugava<sup>2</sup>

<sup>1</sup> Catedra de Chirurgie nr.5, Universitatea de Stat de Medicină și Farmacie „Nicolae Testemițanu”, Chișinău, Republica Moldova; <sup>2</sup> Clinica medicală privată "Terramed", Chișinău, Republica Moldova

**Scopul lucrării.** Boala hemoroidală rămâne o problemă actuală, fiind una dintre cele mai răspândite patologii din lume. Ligaturarea transanală a arterelor hemoroidale cu mucopexie sub controlul doplerometriei ultrasonore (HAL-RAR) este o metodă chirurgicală contemporană și minim-invasivă de tratament al hemoroizilor. Scopul este evaluarea avantajelor și dezavantajelor metodei HAL-RAR.

**Materiale și metode.** Rezultatele tratamentului chirurgical au fost evaluate la 150 de pacienți din anii 2014-2023 cu diagnosticul: hemoroizi cronici micști gr. III-IV. Lotul I de pacienți au fost tratați prin metode chirurgicale clasice – 50 de pacienți, Lotul II - prin metoda combinată (HAL/HAL-RAR) cu excizia nodurilor hemoroidali externi / pliurilor ano-cutanate) – 50 de pacienți, Lotul III - prin metoda HAL-RAR – 50 pacienți.

**Rezultate.** Avantajele metodei HAL-RAR: Tratamentul minim invaziv și patogenetic, care traumatizează minimal țesutul regiunii

anale; ameliorarea simptomatologiei este obținută rapid; se efectuează într-o singură ședință operatorie, care durează 20-35'; rata complicațiilor postoperatorii minimală; tratamentul principalelor simptome ale bolii hemoroidale; posibilitatea de tratament după eșec cu alte metode și de a combina HAL-RAR cu diverse procedee chirurgicale de tratament al bolii hemoroidale; sindromul doli postoperator slab pronunțat în comparație cu alte metode de tratament; recuperare și reintegrare profesională rapidă. Dezavantajele metodei HAL-RAR: În hemoroizii cu prolaps avansat, în unele situații este necesară excizia suplimentară a pliurilor ano-cutanate / nodulilor hemoroidali. De asemenea, pot fi menționate neînsemnate eliminări sangvinolente din rect în prima lună după intervenția chirurgicală.

**Concluzii.** Avantajele metodei HAL-RAR prevalează asupra dezavantajelor. Metoda poate fi recomandată în tratamentul bolii hemoroidale.

**Cuvinte cheie.** Hemoroizi, Hal-Rar, tratament chirurgical.

## THE ADVANTAGES AND DISADVANTAGES OF THE HAL-RAR METHOD IN THE TREATMENT OF PATIENTS WITH HEMORRHOIDAL DISEASE

Alin Bour<sup>1</sup>, Vahtang Gugava<sup>2</sup>

<sup>1</sup> Department of Surgery no.5, State University of Medicine and Pharmacy "Nicolae Testemitanu", Chisinau, Republic of Moldova; <sup>2</sup> Private Medical Clinic "Terramed", Chisinau, Republic of Moldova

**Aim of study.** Hemorrhoidal disease remains a current problem, being one of the most widespread pathologies in the world. Transanal ligation of hemorrhoidal arteries with mucopexy under the control of ultrasound dopplerometry (HAL-RAR) is a contemporary and minimally invasive surgical method for the treatment of hemorrhoids. The aim is evaluation of the advantages and disadvantages of the HAL-RAR method.

**Materials and methods.** The results of the surgical treatment were evaluated in the 150 patients from the years 2014-2023 with the diagnosis: chronic mixed hemorrhoids gr. III-IV. Group I of patients were treated by classical surgical methods - 50 patients, Group II - by the combined method (HAL/HAL-RAR) with excision of external hemorrhoidal nodules / skin tags) - 50 patients, Group III - by the method HAL-RAR - 50 patients.

**Results.** The advantages of the HAL-RAR method: The minimally invasive and pathogenetic treatment, which minimally traumatizes the tissue of the anal regions; the improvement of symptoms is achieved quickly; it is performed in a single operative session, which lasts 20-35'; the rate of postoperative complications is minimal; treatment of the main symptoms of hemorrhoidal disease; the possibility of treatment after failure with other methods and to combine HAL-RAR with various surgical procedures for the treatment of hemorrhoidal disease; poorly pronounced postoperative pain syndrome compared to other treatment methods; quick recovery and professional reintegration. Disadvantages of the HAL-RAR method: In hemorrhoids with advanced prolapse, in some situations the additional excision of the ano-cutaneous folds/hemorrhoidal nodules is necessary. Insignificant bloody discharges from the rectum may also be noted in the first month after surgery.

**Conclusions.** The advantages of the HAL-RAR method outweigh the disadvantages. The method can be recommended in the treatment of hemorrhoidal disease.

**Keywords.** Hemorrhoids, Hal-Rar, surgical treatment.

## CORELAȚII CLINICE, ENDOSCOPICE ȘI MORFOLOGICE ÎN NEOFORMAȚIUNILE COLONICE

A.Ursu<sup>1</sup>, A.Dolghii<sup>2</sup>, R.Gurghiș<sup>1</sup>, Gh.Rojnoveanu<sup>1</sup>

<sup>1</sup> Catedra de Chirurgie nr.1 „Nicolae Anestiadi”, USMF „Nicolae Testemitanu”, <sup>2</sup> Secția Endoscopie, Institutul de Medicină Urgentă Chișinău

**Scopul lucrării.** Cancerul colorectal (CCR) reprezintă una dintre principalele cauze de deces pe plan mondial din cauza diagnosticării tardive. Aceasta se datorează lipsei unei simptomatologii specifice în fazele inițiale ale bolii și întârzierea prezentării pacienților la medic. Scopul studiului este analiza corelațiilor simptomelor clinice și caracteristicilor endoscopico-morfologice ale neoformațiilor colonice.

**Materiale și metode.** Studiu prospectiv pe 83 de pacienți, dintre care 59(71.1%) cu CCR și 24(28.9%) cu leziuni precursore malignității, efectuat în cadrul IMU (Chișinău) în perioada 2018-2021. Raportul B:F=1.19:1, vârsta medie - 61.4±1.32 ani (p<0.01). S-au analizat semnele clinice, datele endoscopice și morfologice.

**Rezultate.** Dintre 83 pacienți, 18(21.7%) au fost asimptomatici, iar 65(78.3%) având substrat patologic. Analizând simptomatologia relatată, în lotul pacienților cu neoplazii au predominat tulburările de tranzit (alternanță - constipații/diaree) - 39(66.1%), dureri abdominale - 56(94.9%), hemoragie digestivă inferioară - 31(52.54%) și anemie - 55(93.2%). În lotul pacienților cu leziuni premaligne, simptomatologia a fost caracterizată prin hemoragie ocultă - 24(100%), dureri abdominale - 8(33.3%), febră inexplicabilă - 6(25.0%) și anemie - 16(66.6%) (p<0.01). Leziunile evidențiate colonoscopic în funcție de localizare, atât în leziunile premaligne, cât și în CCR au predominat la nivelul hemicolonului stâng - 61(73.5%), comparativ cu hemicolonul drept - 22(26.5%), (p<0.001). Cel mai frecvent tip macroscopic și histologic în cazul pacienților cu CCR a fost adenocarcinomul - 44(74.6%), iar la cei cu neoformațiuni premaligne au fost polipii tubulo-adenomatoși cu displazie ușoară - 19(79.1%) (p<0.01).

**Concluzii.** Corelațiile clinice, endoscopico-morfologice, pe lângă confirmarea malignității, aduc informații importante în stabilirea conduitei terapeutice, integrarea pacienților într-un grup de risc, ce conferă pacientului un anumit prognostic.

**Cuvinte cheie.** Neoformațiuni colonice, corelații, endoscopie, morfologie, prognostic

## CLINICAL, ENDOSCOPIC AND MORPHOLOGICAL CORRELATIONS IN COLON NEOFORMATIONS

A.Ursu<sup>1</sup>, A.Dolghii<sup>2</sup>, R.Gurghiș<sup>1</sup>, Gh.Rojnoveanu<sup>1</sup>

<sup>1</sup> „Nicolae Anestiadi” Surgery Department No. 1, SUMPh „Nicolae Testemitanu”; <sup>2</sup> Endoscopical Department, Emergency

**Hospital Chișinău**

**Introduction.** Colorectal cancer (CRC) is one of the leading causes of death worldwide due to late diagnosis. This is due to the lack of specific symptomatology in the initial stages of the disease and the delay in presenting patients to the doctor.

Aim of study. Analysis of the correlations of clinical symptoms and endoscopic-morphological features of colonic neoforations.

**Materials and methods.** Prospective study on 83 patients, of which 59(71.1%) with CRC and 24(28.9%) with malignant precursor lesions, performed at Emergency Hospital (Chișinău), during 2018-2021. Ratio M:W=1.19:1, mean age – 61.4±1.32 years (p<0.01). Clinical signs, endoscopic and morphological data were analyzed.

**Results.** Out of 83 patients, 18(21.7%) were evaluated occasionally, and 65(78.3%) had a pathological substrate. Analyzing the related symptoms, in the group of patients with neoplasms predominated transit disorders (alternation – constipation/diarrhea) – 39(66.1%), abdominal pain – 59(94.9%), lower gastrointestinal bleeding – 31(52.54%) and anemia – 55(93.2%). In the group of patients with premalignant lesions, the symptoms were characterized by occult hemorrhage – 24(100%), abdominal pain – 8(33.3%), unexplained fever – 6(25.0%) and anemia – 16(66.6%) (p<0.01). The lesions highlighted colonoscopically depending on the location, both in the premalignant lesions and in the CRC were predominantly on the left hemicolon – 61(73.5%) (p<0.001). The localisation is illustrated in the next picture. The most common macroscopic and histological type in patients with CRC was adenocarcinoma – 44(74.6%), and in those with premalignant neoforations were tubuloadenomatous polyps with mild dysplasia – 19(79.1%) (p<0.01).

**Conclusions.** Clinical, endoscopic-morphological correlations, in addition to confirming malignancy, provide important information for establishing therapeutic behavior, integration into a risk group, which gives the patient a certain prognosis.

**Keywords.** Colonic neoforations, correlations, endoscopy, morphology, prognosis

**TRATAMENTUL OBSTRUCȚIEI COLONICE TUMORALĂ ÎN CONDIȚIILE A UNUI SPITAL RAIONAL**

**A.Lembas, A. Șpeko, M. Kucinskii, M. Ivășișin**  
**Instituția de Stat „Spitalul Raional Cămenca”, or. Cămenca, Moldova**

**Scopul lucrării.** Studiarea rezultatelor tratamentului pacienților cu obstrucție intestinală acută tumorală în secția de chirurgie a spitalului raional.

**Material și metode.** Începând cu 01.01.2010 până la 12.31.2022, în secția de chirurgie Spitalului Raional Cămenca au fost operați 54 de pacienți privind înlăturarea obstrucției acute a tumorii colonice: bărbați - 33; femei - 21; vârsta medie fiind de 69,5 ± 01 ani. Conform clasificării TNM (revizia a 7-a): T2-4N0M0 - 30 pacienți; T2-3N1M0 - 16; T3-4NxM+ - 8 pacienți. Volumul intervenției chirurgicale: cu o tumoră a secțiunilor drepte ale colonului (9 pacienți) - hemicolonectomie pe partea dreaptă (HCE) - la 8 persoane, anastomoză ocolită - la 1 pacient; cu o tumoră a secțiunilor stânga (7 pacienți) - HEC stânga + stomă - la 3, HCE stânga cu anastomoză primară colonică - la 3, formarea unei colostomii - la 1 pacient; cu o tumoră în sigma (15 pacienți) - operația Hartmann - în 13, formarea unei colostomii - în 1, rezecția sigma cu formarea unei anastomoză colorectale - la 1 pacient; cu o tumoră în rect (23 de pacienți) - formarea unei colostomii - la 17, operația Hartmann - la 6 pacienți.

**Rezultate.** În perioada postoperatorie timpurie, 3 din 54 de pacienți au murit; mortalitate postoperatorie - 5,6%. Cauza morții a fost perforația cecului, peritonita fecală larg răspândită și sepsisul abdominal. Din 54 de pacienți, formarea unei colostomii - la 19: anastomoză ocolită - 1 pacient (st. IV). Indicații pentru colostomie: prezența unei tumori a rectului ampular mediu și inferior în orice stadiu al bolii, stadiul IV al cancerului, prezența unei patologii comorbid semnificative clinic. Din cauza refuzului pacienților, doar 4 din 12 (st. II-III) au suferit operații radicale repetate. Speranța medie de viață a pacienților neoperați radical (16 pacienți) este de până la 1 an. Operațiile radicale primare - la 34 din 54 de pacienți. Perioada de urmărire este de la 6 luni - 12 ani. După efectuarea operațiilor primar-radicală și radicală în două etape (4 pacienți), progresia bolii a fost observată la 7 (18,4%).

**Concluzii.** 1. La majoritatea pacienților (34 din 54 pacienți) cu AIO tumorală, în stadiul II-III, este posibilă efectuarea operațiilor radicale primare. 2. Formarea unei colostomii este indicată în prezența unei tumori a rectului ampular mediu și inferior în orice stadiu al bolii, cu stadiu IV de orice localizare, în prezența unei patologii clinice comorbide semnificative.

**Cuvinte cheie.** Obstrucție intestinală acută, operație radicală primară, colostomie, hemicolonectomie.

**TREATMENT OF COLONIC TUMOR OBSTRUCTION IN THE CONDITIONS OF A DISTRICT HOSPITAL**

**A.Lembas, A. Șpeko, M. Kucinskii, M. Ivășișin**  
**"Cămenca District Hospital" State Institution, Cămenca, Moldova**

**The purpose of the work.** Studying the results of the treatment of patients with acute intestinal tumor obstruction in the surgery department of the district hospital.

**Material and methods.** Starting from 01.01.2010 until 12.31.2022, 54 patients were operated on in the surgery department of the Cămenca Regional Hospital for the removal of acute obstruction of the colonic tumor: men - 33; women - 21; the average age being 69.5 ± 01 years. According to TNM classification (7th revision): T2-4N0M0 - 30 patients; T2-3N1M0 - 16; T3-4NxM+ - 8 patients. The volume of surgery: with a tumor of the right sections of the colon (9 patients) - hemicolonectomy on the right side (HCE) - in 8 people, bypass anastomosis - in 1 patient; with a tumor of the left sections (7 patients) - left HEC + stoma - in 3, left HEC with primary colonic anastomosis - in 3, formation of a colostomy - in 1 patient; with a tumor in the sigmoid (15 patients) - Hartmann's operation - in 13, formation of a colostomy - in 1, sigmoid resection with the formation of a colorectal anastomosis - in 1 patient; with a tumor in the rectum (23 patients) - the formation of a colostomy - in 17, Hartmann's operation - in 6 patients.

**Results.** In the early postoperative period, 3 of 54 patients died; postoperative mortality - 5.6%. The cause of death was cecal perforation, widespread faecal peritonitis and abdominal sepsis. Out of 54 patients, the formation of a colostomy - in 19: bypass anastomosis - 1 patient (st. IV). Indications for colostomy: the presence of a tumor of the middle and lower ampullary rectum at any stage of the disease, stage IV cancer, the presence of a clinically significant comorbid pathology. Due to patients' refusal, only 4 out of 12 (st. II-III) underwent repeated radical operations. The average life expectancy of non-radically operated patients (16 patients) is



up to 1 year. Primary radical operations - in 34 out of 54 patients. The follow-up period is from 6 months to 12 years. After performing primary-radical and two-stage radical operations (4 patients), disease progression was observed in 7 (18.4%).

**Conclusions.** 1. In most patients (34 out of 54 patients) with tumor AIO, in stage II-III, it is possible to perform primary radical operations. 2. The formation of a colostomy is indicated in the presence of a tumor of the middle and lower ampullary rectum at any stage of the disease, with stage IV of any location, in the presence of significant comorbid clinical pathology.

**Keywords.** Acute intestinal obstruction, primary radical surgery, colostomy, hemicolectomy.

## ASPECTE ASUPRA CANCERULUI COLO-RECTAL OBSTRUCTIV ÎN CHIRURGIA DE URGENȚĂ



Gh.Anghelici, V.Moraru, P.Bujor, O.Crudu, G.Pavliuc, M.Erlieh, D.Panteleiciuc, S.Cernei, A.Covaci

USMF „N.Testemițanu”, Catedra Chirurgie N2, Chișinău, Republica Moldova

**Scopul lucrării.** A analiza rezultatele precoce ale tratamentului chirurgical de urgență al ocluziei intestinale acute prin cancer colorectal (CCR) obstructiv.

**Materiale și metode.** S-au analizat rezultatele tratamentului chirurgical de urgență a 91 de pacienți cu CCR obstructiv. În localizările pe colonul drept s-au practicat hemicolectomie pe dreaptă- 14 (15,4%) cazuri, în 15 (16,5%) - colo/cecostomie, bypass- la 2 (2,2%) pacienți. Pentru tumorile colonului stâng: hemicolectomia stângă cu anastomoză la 2 (2,2%) pacienți, operația Hartmann- 39 (42,8%), rezecție intestinală segmentară- 7 (7,7%), rezecție recto-sigmoidiană - 3 (3,3%), la 9 (9,9%) pacienți- colostomie. S-au analizat complicațiile postoperatorii precoce și mortalitatea intraspitalicească.

**Rezultate.** Raportul bărbați/femei a fost de 1/1,2, cu predominanța persoanelor peste 60 de ani – 75,8% cazuri. Obstrucția colonului stâng (65,9%) a predominat față de cel drept (34,1%). S-a stabilit o conexiune între frecvența complicațiilor postoperatorii, clasa ASA și comorbidități, ce explică incidența mare a complicațiilor postoperatorii precoce – 70,4% cazuri. Complicațiile generale au fost mai frecvente decât cele chirurgicale - 1,9/1. Conform Clavien-Dingo, 27 (29,7%) pacienți nu au avut complicații, gradul I-11 (12,1%) pacienți, II 15 (16,5%), III-10 (10,9%), IV -7 (7,7%) și grad V-21 (23,1%) pacienți.

**Concluzii.** Stadiile avansate ale CCR, vârsta înaintată și comorbiditățile asociate determină o rată înaltă de complicații postoperatorii precoce, cele chirurgicale fiind mai puțin frecvente decât cele generale. Rezolvarea ocluziei intestinale trebuie să fie prioritară în planificarea tratamentului chirurgical, iar o decompresie adecvată asociată cu tratamentul decompensărilor biologice ale pacientului reprezintă principalele obiective în tratamentul de urgență al CCR obstructiv.

**Cuvinte cheie.** Cancer colo-rectal, ocluzie intestinală acută

## ASPECTS ON OBSTRUCTIVE COLORECTAL CANCER IN EMERGENCY SURGERY

Gh.Anghelici, V.Moraru, P.Bujor, O.Crudu, G.Pavliuc, M.Erlieh, D.Panteleiciuc, S.Cernei, A.Covaci

Nicolae Testemițanu State University of Medicine and Pharmacy, Department of Surgery №2, Chisinau, Republic of Moldova

**Aim of study.** To analyze the early results of emergency surgical treatment of acute intestinal occlusion due to obstructive colorectal cancer (CRC).

**Materials and methods.** The results of the emergency surgical treatment of 91 patients with obstructive CRC were analyzed. In locations on the right colon, right hemicolectomy was performed in the 14 (15.4%) cases, in 15 (16.5%) - colo/cecostomy, bypass- in 2 (2.2%) patients. For left colon tumors: left hemicolectomy with anastomosis- in 2 (2.2%) patients, Hartmann operation- 39 (42.8%), segmental intestinal resection- 7 (7.7%), recto-sigmoid resection- 3 (3.3%), in 9 (9.9%) patients- colostomy. Early postoperative complications and in-hospital mortality were analyzed.

**Results.** The male/female ratio was 1/1.2, with the predominance of people over 60 years old – 75.8% of cases. Obstruction of the left colon (65.9%) predominated over the right (34.1%). A connection was established between the frequency of postoperative complications, the ASA class and comorbidities, which explains the high incidence of early postoperative complications – 70.4% of cases. General complications were more common than surgical ones - 1.9/1. According to Clavien-Dingo, 27 (29.7%) patients had no complications, grade I-11 (12.1%) patients, II 15 (16.5%), III-10 (10.9%), IV -7 (7.7%) and grade V-21 (23.1%) patients.

**Conclusions.** Advanced stages of CRC, old age and associated comorbidities determine a high rate of early postoperative complications, surgical ones being less frequent than general ones. The resolution of the intestinal occlusion must be a priority in planning the surgical treatment, and an adequate decompression associated with the treatment of the patient's biological decompensations are the main objectives in the emergency treatment of obstructive CRC.

**Keywords.** Colorectal cancer, acute intestinal obstruction

## CANCERUL COLORECTAL METASTATIC SINCRON ÎN FICAT. ABORD LAPAROSCOPIC, DESCHIS ȘI COMBINAT. SIGURANȚA ȘI FEZABILITATEA ABORDĂRII



Adrian Hotineanu<sup>1</sup>, Serghei Burgoci<sup>2</sup>, Dumitru Cazacu<sup>3</sup>, Vitalie Sîrghi<sup>3</sup>

<sup>1</sup> USMF „Nicolae Testemițanu”, Catedra Chirurgie Nr 2, Republica Moldova, <sup>2</sup> Laboratorul de cercetări Științifice „Chirurgia Reconstructivă a tractului Digestiv”, USMF „Nicolae Testemițanu”, Republica Moldova, <sup>3</sup> Spitalul Clinic Republican „Timofei Moșneaga”, Republica Moldova

**Introducere.** Cel mai frecvent metastazele cancerului colorectal sunt întâlnite în ficat. Tot odată metastazele sincrone sunt depistate în 20-25% cazuri. Rata de supraviețuire la 5 ani după rezecție completă a cancerului colorectal și a metastazelor hepatice poate fi îmbunătățită până la 40-57%, față de 3-9% la pacienți cu metastaze hepatice nerezekabile. Acest tip de intervenții presupune un act chirurgical destul de agresiv, presupune traumatism chirurgical enorm cu o probabilitate mare de apariție complicațiilor intraoperatorii,

morbiditate și mortalitate postoperatorie. Riscul de complicațiilor chirurgiei colonului este asociat de riscul complicațiilor chirurgiei hepatice. Tot odată abordare sincronă a cancerului colorectal și a metastazelor hepatice are un șir de avantaje: o singură operație ce oferă confort psihologic al pacientului, un timp scurt până la chimioterapie, risc scăzut de progresie în timpul până la a doua operație. **Scopul** acestui studiu a fost de a evalua dacă rezecția laparoscopică a cancerului colorectal simultan în ficat este fezabilă și poate fi efectuată în condiții de siguranță chirurgicală și oncologică.

**Material și metode:** Am analiza retrospectiv 68 pacienți cu cancer colorectal metastatic sincron în ficat, care au fost supuși rezecției simultane acolonului și a ficatului. Marea majoritate a fost supusă abordului deschis – 43 (63%), alții 17 (25%) au beneficiat de abord combinat (rezecție laparoscopică colorectală sau hepatică) și 8 (12%) abord total laparoscopic.

**Rezultate.** Nu a fost nici-o diferență între grupe în vârstă, sex, boli cronice. Rata complicațiilor intraoperatorii și postoperatoria fost similară – 24%, durata spitalizării fost mai mică în grupa pacienților tratați prin abord laparoscopic.

**Concluzie.** Abordul laparoscopic este preferat în toate cazurile, dar este limitat de volumul tumorii colonului, prezența occlusiei intestinale, volumul, numărul și localizării tumorilor hepatice, la fel ca și experienței echipei chirurgicale în chirurgia hepatică și colorectală. Procedura combinată este efectuată în cazul când tumora primară este mică, dar cea metastatică are un volum ce poate provoca anumite complicații intraoperatorii și vice versa.

## SYNCHRONOUS METASTATIC COLORECTAL CANCER IN THE LIVER. LAPAROSCOPIC, OPEN AND COMBINED APPROACH. THE SAFETY AND FEASIBILITY OF THE APPROACH

Adrian Hotineanu<sup>1</sup>, Serghei Burgoci<sup>2</sup>, Dumitru Cazacu<sup>3</sup>, Vitalie Sîrghi<sup>3</sup>

<sup>1</sup> SUMP "Nicolae Testemitanu", Department of Surgery No. 2, Republic of Moldova, <sup>2</sup> Scientific Research Laboratory "Reconstructive Surgery of the Digestive Tract", SUMP "Nicolae Testemitanu", Republic of Moldova, <sup>3</sup> Republican Clinical Hospital "Timofei Moșneaga", Republic of Moldova

**Introduction.** The most common metastases of colorectal cancer are found in the liver. At the same time, synchronous metastases are detected in 20-25% of cases. The 5-year survival rate after complete resection of colorectal cancer and liver metastases can be improved to 40-57%, compared to 3-9% in patients with unresectable liver metastases. This type of intervention requires a rather aggressive surgical act, involves enormous surgical trauma with a high probability of intraoperative complications, postoperative morbidity and mortality. The risk of colon surgery complications is associated with the risk of liver surgery complications. At the same time, a synchronous approach to colorectal cancer and liver metastases has a number of advantages: a single operation that provides psychological comfort to the patient, a short time to chemotherapy, low risk of progression during the second operation.

**The aim** of this study was to evaluate whether laparoscopic resection of colorectal cancer simultaneously in the liver is feasible and can be performed with surgical and oncological safety.

**Material and methods:** We retrospectively analyzed 68 patients with synchronous metastatic colorectal cancer in the liver who underwent simultaneous colon and liver resection. The vast majority underwent the open approach – 43 (63%), another 17 (25%) benefited from a combined approach (colorectal or hepatic laparoscopic resection) and 8 (12%) total laparoscopic approach.

**Results.** There was no difference between groups in age, sex, chronic diseases. The rate of intraoperative and postoperative complications was similar - 24%, the duration of hospitalization was shorter in the group of patients treated by laparoscopic approach.

**Conclusion.** The laparoscopic approach is preferred in all cases, but is limited by the volume of the colonic tumor, the presence of intestinal occlusion, the volume, number and location of the liver tumors, as well as the experience of the surgical team in liver and colorectal surgery. The combined procedure is performed when the primary tumor is small, but the metastatic one has a volume that can cause certain intraoperative complications and vice versa.

## FORMAȚIUNILE POLIPOIDALE COLORECTALE: PREVALENȚĂ ȘI ABORDARE TERAPEUTICĂ



A.Ursu<sup>1</sup>, A.Dolghii<sup>2</sup>, R.Gurghii<sup>1</sup>, E.Melnic<sup>3</sup>, Gh.Rojnoveanu<sup>1</sup>

<sup>1</sup> Catedra de Chirurgie nr.1 „Nicolae Anestiadi”, USMF „Nicolae Testemitanu”, Republica Moldova; <sup>2</sup> Secția Endoscopie, Institutul de Medicină Urgentă Chișinău, Republica Moldova; <sup>3</sup> Catedra de Morfopatologie, USMF „Nicolae Testemitanu”, Republica Moldova

**Scopul lucrării.** Datele GLOBOCAN 2021 arată o creștere esențială a ratei morbidității, cancerul colorectal (CCR) ocupând al doilea loc după mortalitate. Cunoașterea detaliată a caracteristicilor leziunilor premaligne este foarte importantă, întrucât rezolvarea acestora conduce la diminuarea semnificativă a riscului de apariție a CCR. Scopul studiului este evidențierea numărului și tipului formațiunilor protruze descoperite la nivelul unui eșantion de populație.

**Material și metode.** Studiul prospectiv pe 85 pacienți cu leziuni precursorale maligne (polipi), depistate la colonoscopia diagnostică în 2018-2022 în cadrul IMU (Chișinău). Indiferent de gen sau vârstă, pacienții incluși în studiu au necesitat colonoscopie pentru stabilirea diagnosticului, fără a fi examinați colonoscopic anterior. Au fost analizate variabilele: date demografice, localizarea și morfologia formațiunilor, precum și atitudinea terapeutică.

**Rezultate.** Dimensiunile polipilor au variat între 2 și 40mm, fără semnificație statistică între genuri ( $p > 0.05$ ); localizare: hemicolonul stâng – 66(76.6%), drept – 12(14.1%), transversul – 7(8.3%); histologic: 95% polipi de tip neoplazic, predominând cei tubulo-adenomatoși – 37(43.5%), tubulo-viloși – 29(34.1%). Examenul anatomo-patologic a relevat: displazie ușoară – 68(80%), moderată – 14(16.5%), severă – 3(3.5%). În toate cazurile cu displazie ușoară/moderată s-a practicat polipectomie endoscopică, suficientă ca act terapeutic. În displazia severă – atitudine oncologică: rezecție recto-sigmoidiană cu ileostomie ( $n=1$ ) și rezecție colonică cu anastomoză primară ( $n=2$ ). Follow-up postpolipectomie la fiecare 6 luni – fără recidivă.

**Concluzii.** CCR, fiind în majoritatea cazurilor o consecință evoluției polipilor adenomatoși maligni, diagnosticul precoce a acestora urmat de polipectomie, reduc considerabil riscul de dezvoltare a neoplaziilor colorectale.

**Cuvinte cheie.** Polipi colonici, diagnostic, morfologie, atitudine terapeutică

**COLORECTAL POLYPOIDAL FORMATIONS: PREVALENCE AND THERAPEUTIC APPROACH****A.Ursu<sup>1</sup>, A.Dolghii<sup>2</sup>, R.Gurghiș<sup>1</sup>, E.Melnic<sup>3</sup>, Gh.Rojnoveanu<sup>1</sup>**<sup>1</sup> ”Nicolae Anestiadi” Surgery Department No. 1, SUMPh „Nicolae Testemițanu”, Republic of Moldova; <sup>2</sup> Endoscopical Department, Emergency Hospital Chișinău, Republic of Moldova; <sup>3</sup> Department of Morphopathology, SUMPh „Nicolae Testemițanu”, Republic of Moldova

**Aim of study.** Data provided by GLOBOCAN 2021 show a significant increase in the morbidity rate, with colorectal cancer (CRC) taking second place in terms of mortality. Detailed knowledge of premalignant lesions, as their removal leads to decrease in the risk of developing CRC. The aim is to analyze the number and type of protrusive formations discovered globally, at the level of a sample population.

**Materials and methods.** Prospective study on 85 patients with malignant precursor lesions (polyps), detected after diagnostic colonoscopies, performed at Emergency Hospital (Chișinău), during 2018-2022. Regardless of gender or age, the patients included in the study required colonoscopy for diagnosis, without having previously been colonoscopically examined. The variables were analyzed: demographic data, location and morphology of formations, as well as therapeutic attitude.

**Results.** The size of the polyps varied between 2 and 40 mm, without statistically variations between sexes ( $p>0.05$ ). Location: left colon – 66(76.6%), right – 12(14.1%), transverse colon – 7(8.3%). Histologically, 95% of polyps – neoplastic type, predominating tubulo-adenomatous – 37(43.5%), tubulovillous – 29(34.1%). Anatomical-pathological examination: low dysplasia – 68(80%), moderate dysplasia – 14(16.5%), severe dysplasia – 3(3.5%). In cases with low/moderate dysplasia – polypectomy: sufficient as a therapeutic act. In cases with high dysplasia – oncological approach: in 1 case – rectosigmoidian resection with ileostomy and in 2 cases colonic resection with primary anastomosis. After polypectomy, patients have been followed every 6 months – without recurrency.

**Conclusions.** Because a large number of cancers arise from malignancy adenomatous polyps, their diagnosis in the premalignant phase followed by polypectomy considerably decrease the chance of the occurrence of colorectal neoplasia in the future.

**Keywords.** Colonic polyps, diagnosis, morphology, therapeutic approach

**EVALUAREA EFICACITĂȚII AL ADEZIVULUI TISULAR LATEX ȘI A PLASMEI CU CONCENTRAȚIA SPORITĂ DE TROMBOCITE ÎN PROTEJAREA ANASTOMOZEI PE COLON – STUDIU CLINIC** **Pleşco E.****Catedra de chirurgie nr.1 “Nicolae Anestiadi”, Universitatea de Stat de Medicină și Farmacie “Nicolae Testemițanu”, Chișinău, Moldova**

**Scopul lucrării.** Dehiscentța anastomozei pe colon reprezintă o problemă importantă pentru sănătatea publică cu impact medico-social și economic major, care se asociază cu morbiditatea sporită și mortalitatea semnificativă. Actualmente se efectuează numeroase studii bazate pe elaborarea metodelor pentru protejarea locală a anastomozei colonice și aprecierea eficacității lor. Scopul studiului este evaluarea clinică a eficacității utilizării adezivului tisular latex și a plasmei cu concentrația sporită de trombocite pentru protejarea anastomozei colonice.

**Materiale și metode.** În studiu au fost incluși 237 pacienți internați în IMSP IMU cu patologia chirurgicală a colonului. Pacienții au fost repartizați în 2 loturi: lotul I – a fost aplicată anastomoză pe colon neprotejată ( $n=129$ ); lotul II a fost divizat în două subloturi I - anastomoză protejată prin aplicarea locală al adezivului tisular latex ( $n=63$ ), II - anastomoză protejată prin aplicarea locală a plasmei cu concentrație sporită de trombocite.

**Rezultate.** În lotul I au fost diagnosticați 25 cazuri de dehiscentța anastomozei pe colon vs lotul II, unde a fost diagnosticat un singur caz de gradul B conform Grupului Internațional de Studiu a Cancerului Intestinului Rect.

**Concluzii.** Astfel, a fost demonstrată eficacitatea adezivului tisular latex pentru protejarea anastomozei pe colon, care s-a manifestat prin scăderea statistic semnificativă a incidenței dehiscentței anastomozei colonice ( $p<0.001$ ).

**Cuvinte cheie.** Dehiscentța anastomozei, adezivul tisular latex, plasmă cu concentrație sporită de trombocite

**EVALUATION OF THE EFFECTIVENESS OF LATEX TISSUE ADHESIVE AND PLATELET-RICH PLASMA FOR PROTECTION OF THE COLONIC ANASTOMOSIS- CLINICAL STUDY****Pleşco E.****Department of Surgery nr.1 “Nicolae Anestiadi”, Medical University "Nicolae Testemițanu", Chișinău, Moldova**

**Aim of study.** Anastomotic leakage represents a public health problem with major medico-social and economic impact, which is associated with increased morbidity and significant mortality. Nowadays, numerous studies have been made for elaboration methods for local protection of colonic anastomosis and appreciation of its efficacy. The aim of study was evaluation of effectiveness of latex tissue adhesive and platelet-rich plasma for protection of colonic anastomosis.

**Materials and methods.** The study included 237 patients hospitalized in IMSP IMU with surgical pathology of the colon. The patients were divided into 2 groups: group I – unprotected colon anastomosis was applied ( $n=129$ ); group II was divided in two subgroups I- was applied protected anastomosis by local application of latex tissue adhesive ( $n=63$ ) and II – anastomosis protected by local application of platelet-rich plasma (45).

**Results.** In group I - 25 cases of colonic anastomotic leakage were diagnosed vs group II, where only one case of grade B was diagnosed (International Study Group of Rectal Cancer).

**Conclusions.** Thus, the effectiveness of the latex tissue adhesive for protecting colonic anastomosis was demonstrated by the statistically significant decrease in the incidence of colonic anastomotic leakage ( $p<0.001$ ).

**Keywords.** Anastomotic leakage, latex tissue adhesive, platelet-rich plasma

## INSTABILITATEA MINISATELITICĂ (IMS) A GENELOR hMLH1, hMSH2 ÎN SINDROMUL LYNCH



**L. Paliș, A. Hotineanu, N. Barbacar, T. Timiș, V. Bendelic, C. Bendelic**

**Catedra 2 Chirurgie, USMF "Nicolae Testemițanu", Institutul de Genetica ASM, or. Chișinău, Republica Moldova**

**Scopul lucrării.** Sindromul Lynch, cunoscut și sub numele de cancer colorectal ereditar non-polipozic (HNPCC) reprezintă un sindrom de cancer ereditar asociat cu o predispoziție genetică la diverse tipuri de cancer (colorectal, endometrial, ovarian la mai multe rude din aceeași familie). Evoluția clinică obscură a sindromului Lynch necesită o implementare a investigațiilor genetico-moleculare în procesul de diagnostic. Scopul este cercetarea genetică a genelor hMLH1, hMSH2 implicate în mecanismul de tumorigeneză.

**Materiale și metode.** În perioada 2014-2022 a fost observat un lot de 49 bolnavi, din aceștia la 16(32,7%) pacienți s-a depistat IMS. În identificarea asocierilor genetice dintre spectrele polimorfe de ADN și manifestările clinice ale maladiilor precanceroase (tumorigene) studiate s-a utilizat tehnica PCR a eșantioanelor de ADN izolate de la pacienții cercetați.

**Rezultate.** În urma reacției RT-PCR pe baza ARN-lui izolat din materialul biologic, s-au constatat 33(67,3%) cazuri cu expresie negativă, rezultat pozitiv de gradul I(+) a fost determinat în 10(20,4%) cazuri și gradul II(++) în 6(12,3%) cazuri. A fost confirmată originea HNPCC la nivel molecular și determinată valoarea aspectului polimorf al genelor hMLH1, hMSH2, gradul și frecvența de expresie ale lor în țesuturile tumorale.

**Concluzii.** Tehnica RT-PCR contribuie diagnosticarea precoce și eradicarea HNPCC la etapele incipiente de dezvoltare.

**Cuvinte cheie.** Sindromul Lynch, instabilitate minisatelitică, gene hMLH1, hMSH2

### MINISATELLITE INSTABILITY (MSI) OF hMLH1, hMSH2 GENES IN LYNCH SYNDROME

**L. Paliș, A. Hotineanu, N. Barbacar, T. Tymish, V. Bendelic, C. Bendelic**

**Chair of Surgery Nr2, USMF "Nicolae Testemitanu", Institute of Genetics ASM, Chisinau, Republic of Moldova**

**Aim of study.** Lynch syndrome, also known as hereditary non-polyposis colorectal cancer (HNPCC), is a hereditary cancer syndrome associated with a genetic predisposition to various types of cancer (colorectal, endometrial, ovarian in several relatives in the same family). The obscure clinical evolution of Lynch syndrome requires the implementation of genetic-molecular investigations in the diagnostic process. The goal is genetic research of the hMLH1, hMSH2 genes involved in the mechanism of tumorigenesis.

**Materials and methods.** In the period 2014-2022, a group of 49 patients was observed, of which 16 (32.7%) patients were diagnosed with IMS. In the identification of the genetic associations between the polymorphic DNA spectra and the clinical manifestations of the studied precancerous (tumorigenic) diseases, the PCR technique of the DNA samples isolated from the investigated patients was used.

**Results.** Following the RT-PCR reaction based on the RNA isolated from the biological material, 33(67.3%) cases with negative expression were found, a positive grade I(+) result was determined in 10(20.4%) cases and grade II(++) in 6(12.3%) cases. The origin of HNPCC was confirmed at the molecular level and the value of the polymorphic appearance of the hMLH1, hMSH2 genes, the degree and frequency of their expression in the tumor tissues was determined.

**Conclusions.** The RT-PCR technique contributes to the diagnosis and eradication of HNPCC at the early stages of development.

**Keywords.** Lynch syndrome, Minisatellite instability, hMLH1, hMSH2 genes.

## INVAGINARE JEJUNO-JEJUNALĂ DE SEGMENT LUNG ÎN SINDROMUL PEUTZ-JEGHERS



**Gheorghita V.<sup>1</sup>, Gafton V.<sup>2</sup>, Mișin I.<sup>1,2</sup>**

**<sup>1</sup> Laboratorul de Chirurgie Hepato-Pancreato-Biliară, Universitatea de Medicină și Farmacie „Nicolae Testemițanu”, <sup>2</sup> Institutul de Medicină Urgentă, Chișinău, Moldova**

**Scopul lucrării.** Sindromul Peutz-Jeghers (SPJ) este o tulburare genetică autozomală dominantă foarte rară, caracterizată prin polipi hamartomatoși în tractul gastrointestinal și pigmentare mucocutanată. Prevalența SPJ este estimată de la 1/8300 la 1/280.000 de persoane. SPJ predispune pacienții la diferite afecțiuni maligne. Polipii sunt localizați predominant în intestinul subțire și de obicei provoacă invaginații.

**Materiale și metode.** Bărbat de 19 ani s-a prezentat la serviciul de urgență cu semne și simptome de obstrucție intestinală acută. A avut 2 zile dureri abdominale și distensie. S-au găsit mai multe leziuni rotunde hiperpigmentate în jurul gurii și în mucoasa bucală. Examenul cu raze X abdominale a demonstrat o obstrucție a intestinului subțire. Laparotomia a evidențiat invaginație jejuno-jejunală pe segment lung (≈1m). Reducerea invaginației a fost realizată cu succes și rezecția segmentară a segmentului afectat a evidențiat prezența a 16 polipi pedunculați. În plus, au fost efectuate enterotomie cu polipectomie. Evaluarea histopatologică a confirmat diagnosticul de polipi Peutz-Jeghers hamartomatoși fără malignitate.

**Rezultate.** Perioada postoperatorie a fost fără evenimente, pacientul a fost externat la 11 zile după operație. Câteva luni mai târziu, endoscopia diagnostică a evidențiat polipi multipli (între 5 și 20mm) în intestinul gros și stomac. Polipii au fost îndepărtați în timpul a numeroase proceduri endoscopice cu polipectomie și examinați histopatologic, arătând caracteristicile SPJ.

**Concluzii.** Intususcepția recurentă și laparotomia repetată cu rezecții și eventual sindromul intestinului scurt reprezintă o problemă majoră la acești pacienți. Pentru a preveni cancerul și sindromul intestinului scurt, se recomandă screeningul agresiv.

**Cuvinte cheie.** Polip hamartomatos, invaginație, sindrom Peutz-Jeghers

### LONG SEGMENT JEJUNO-JEJUNAL INTUSSUSCEPTION IN PEUTZ-JEGHERS SYNDROME

**Gheorghita V.<sup>1</sup>, Gafton V.<sup>2</sup>, Mishin I.<sup>1,2</sup>**

**<sup>1</sup> Laboratory of Hepato-Pancreato-Biliary Surgery, Medical University "N. Testemițanu"; <sup>2</sup> Institute of Emergency Medicine, Chișinău, Moldova**



**Aim of study.** Peutz–Jeghers syndrome (PJS) is a very rare autosomal dominant genetic disorder characterized by hamartomatous polyps in the gastrointestinal tract and mucocutaneous pigmentation. Prevalence of PJS is estimated from 1/8300 to 1/280,000 individuals. PJS predisposes sufferers to various malignancies. The polyps are located predominantly in the small intestine and usually cause intussusceptions.

**Materials and methods.** A 19-year-old male presented to the emergency department with signs and symptoms of an acute bowel obstruction. He had 2 days of abdominal pain and distension. Multiple hyperpigmented round lesions were found around the mouth and in the buccal mucosa. Abdominal X-ray examination demonstrated small bowel obstruction. Laparotomy revealed long segment ( $\approx 1\text{m}$ ) jejuno-jejunal intussusception. Reduction of this intussusception was successfully done and segmental resection of the affected segment showed presence of 16 pedunculated polyps. Additionally enterotomy with polypectomy were performed. Histopathological evaluation confirmed the diagnosis of hamartomatous PJ polyps with no malignancy.

**Results.** The postoperative period was uneventful and the patient discharged 11 days after surgery. Some months later, diagnostic endoscopy showed multiple polyps (between 5 and 20 mm) in the large bowel and stomach. The polyps were removed during numerous endoscopic procedures with polypectomy and examined histopathologically, showing characteristics of PJS.

**Conclusions.** Recurrent intussusception and repeated laparotomy with resections and eventual short bowel syndrome is a major problem in these patients. In order to prevent cancer and short bowel syndrome, aggressive screening is recommended.

**Keywords.** Hamartomatous polyp, intussusception, Peutz-Jeghers syndrome

## MUCOCEL APENDICULAR. CAZURI CLINICE



A. Iliadi, A. Hotineanu, M. Parnov, S. Marga, A. Focsa, D. Lotocovschi

<sup>1</sup> ”Nicolae Testemițanu” State University of Medicine and Pharmacy, Republic of Moldova; <sup>2</sup> ”Timofei Moșneaga” Republican Clinical Hospital, Republic of Moldova

**Scopul lucrării.** Mucocelul apendicular este o entitate patologică caracterizată prin dilatarea chistică a apendicelui, datorită secreției anormale de mucinos apendicular. Prezintă incidența scăzută, secundar afecțiunilor benigne (hiperplazie mucinoasă și chistadenom) sau maligne (chistadenocarcinom).

**Materiale și metode.** Am analizat cinci pacienți tratați pentru mucocel apendicular în perioada 2012-2023 în Clinica Chirurgie nr.2, USMF „N. Testemițanu”, cu vârsta cuprinsă între 24-92 de ani și evaluată modalitatea de diagnostic și tratament chirurgical.

**Rezultate.** Manifestările clinice au fost variate, nespecifice, frecvent au simulat alte afecțiuni chirurgicale abdominale. Examenul preoperator imagistic, ecografic de rutină și tomografia computerizată în 3 cazuri au confirmat mucocelul apendicular. Diagnosticul a fost confirmat intraoperator, volumul intervenției chirurgicale fiind rezolvat individual. Studiul anatomopatologic a pieselor operatorii a stabilit diagnosticul etiologic și histopatologic. Explorarea intraoperatorie a organelor cavității peritoneale și a bazinului mic a fost obligatorie în diagnosticul diferențial cu formațiunile chistice ale anexelor uterine și ale organelor cavității abdominale.

**Concluzii.** Mucocelul apendicular se referă la bolile chirurgicale rare, manifestând un tablou clinic nespecific. Explorarea clinic-imagistică, histopatologică minuțioasă a fiecărui pacient, determină corect strategiile chirurgicale.

**Cuvinte cheie.** Mucocel apendicular, apendice vermiform, chistadenom, apendicită acută.

## APENDICULAR MUCOCELE. CLINICAL CASE

A. Iliadi, A. Hotineanu, M. Parnov, S. Marga, A. Focsa, D. Lotocovschi.

<sup>1</sup> Universitatea de Stat de Medicină și Farmacie „Nicolae Testemițanu”, Republica Moldova; <sup>2</sup> Spitalul Clinic Republican „Timofei Moșneaga”, Republica Moldova

**Aim of study.** Appendicular mucoceles is a pathology characterized by cystic dilatation of the appendix, due to abnormal secretion of appendicular mucinous. It has low incidence, secondary to benign (mucinous hyperplasia and cystadenoma) or malignant (cystadenocarcinoma) conditions.

**Materials and methods.** We analyzed five patients treated for appendicular mucoceles in the period 2011-2023 in Surgery Clinic no.2, USMF, N. Testemițanu, aged between 24-92 years and evaluated the method of diagnosis and surgical treatment.

**Results.** Clinical manifestations were varied, nonspecific, and frequently simulated other abdominal surgical conditions. Preoperative imaging, routine ultrasound examination and computed tomography in 3 cases confirmed the appendicular mucoceles. The diagnosis was confirmed intraoperatively, the volume of surgical intervention being solved individually. Anatomopathological examination of the operative parts established the etiological and histopathological diagnosis. Intraoperative exploration of the organs of the peritoneal cavity and small pelvis was mandatory in differential diagnosis with cystic formations of the uterine appendages and organs of the abdominal cavity.

**Conclusions.** Appendicular mucoceles refers to rare surgical diseases, manifested by a nonspecific clinical picture. The thorough clinical – imaging, histopathological exploration of each patient correctly determines surgical strategies.

**Keywords.** Appendicular mucoceles, vermiform appendix, cystadenoma, acute appendicitis.

## TAMIS- CHIRURGIA TRANSANALĂ MINIM INVAZIVĂ: EXPERIENȚA NOASTRĂ ÎNȚĂLĂ



Usurelu Sergiu, Munteanu Sergiu, Silvestrov Maksym

Health Forever International SRL “SI Medpark”, Chisinau, Moldova

**Scopul lucrării.** Autorii prezintă experiența chirurgiei TAMIS cu platforma GELPOINT PATH, Applied Medical.

**Materiale și metode.** Între 02.2021 și 02.2023 au fost operați 7 pacienți: 4 de sex feminin și 3 de sex masculin. Vârsta medie de 62 (44-81) ani. Riscul anestezic ASA I-III. Diametrul cranio-caudal al tumorii 3.2 (2-4.5) cm. Distanța medie de la joncțiunea anorectală

5.2 (3-8) cm. Rezecție de grosime completă a peretelui rectal în toate cazurile.

**Rezultate.** Nu a fost necesitate de conversie. Examenul histologic a demonstrat: adenoma cu displazie gravă la 4 pacienți, cu displazie redusă 1 pacient, 1 pacient cu adenocarcinom după tratament neoadjuvant (Ch și RT) ypT2G2Lv0Pn0R0 și 1 pacient cu carcinom scuamocelular anal G2. Complicații postoperatorii- 1 pacient cu rectoragie (fără necesitate de transfuzie). Fără readmiteri. Mortalitate zero.

**Concluzii.** TAMIS este o tehnică minim invazivă utilizată pentru eliminarea polipilor benigni și anumitor tumori maligne de la nivelul rectului în stadiu T1 sau T2 după tratament neoadjuvant și la pacienții cu neoplazie de rect local avansat cu răspuns complet după chimio și radioterapie (ypT0). Se realizează transanal cu un dispozitiv special, fără a necesita incizii la nivelul abdomenului.

**Cuvinte cheie.** Adenom, displazie, radioterapie, gelpoint

## TAMIS-TRANSANAL MINIMALLY INVASIVE SURGERY: OUR INITIAL EXPERIENCE

**Usurelu Sergiu, Munteanu Sergiu, Silvestrov Maksym**

Health Forever International SRL “SI Medpark”, Chisinau, Moldova

**Aim of study.** The authors present the experience of TAMIS surgery with the GELPOINT PATH platform, Applied Medical.

**Materials and methods.** Between 02.2021 and 02.2023, 7 patients were operated on, 4 females and 3 males, with ages between 44 and 81 years-old (median 62 years). ASA classification of I-III. The cranio-caudal diameter was 3.2 (2-4.5) cm. The median distance of the anorectal junction was 5.2 (3-8) cm. Full thickness resection of the rectal wall in all cases.

**Results.** No conversion was necessary. In 4 patients histological examination showed high grade dysplasia, 1 patient low grade dysplasia, 1 patient with adenocarcinoma after neoadjuvant therapy (chemotherapy and RT) ypT2G2Lv0Pn0R0 and 1 patient with G2 anal squamous cell carcinoma. Postoperative complications-1 patient with rectal bleeding. No readmission. Zero mortality.

**Conclusions.** TAMIS is a minimally invasive technique used to remove benign polyps and malignant tumors from the rectum in stage T1 or T2 after neoadjuvant therapy and in patients with locally advanced rectal cancer after chemotherapy and radiotherapy(ypT0). It is performed transanally with a special device, without requiring incisions in the abdomen.

**Keywords.** Adenoma, dysplasia, radiotherapy, gelpoint.

## CANCERUL DE RECT REALIZAT PE CALE LAPAROSCOPICĂ. PRIMELE 50 CAZURI



**Adrian Hotineanu<sup>1</sup>, Serghei Burgoci<sup>2</sup>, Dumitru Cazacu<sup>3</sup>**

<sup>1</sup> USMF „Nicolae Testemițanu”, Catedra Chirurgie Nr 2, Republica Moldova, <sup>2</sup> Laboratorul de cercetări Științifice „Chirurgia Reconstructivă a tractului Digestiv”, USMF „Nicolae Testemițanu”, Republica Moldova, <sup>3</sup> Spitalul Clinic Republican „Timofei Moșneaga”, Republica Moldova

**Obiective.** Chirurgia laparoscopică pentru cancerul de rect este o alternativă sigură la rezecții rectale tradiționale. Avantajele potențiale sunt cunoscute - durata mai mică de spitalizare, perioada de recuperare mai rapidă, o rată mai mică a morbidității și mortalității postoperatorie. În ultimii 2 ani am realizat 50 de rezecții laparoscopice de rect cu rezultate promițătoare în ceea ce privește morbiditatea și mortalitatea postoperatorie și rezultate încurajatoare în ceea ce privește rezultatele oncologice. Cu toate acestea, la moment chirurgia laparoscopică pentru cancerul rectal rămâne pentru noi o problemă controversată. Prezentăm provocările apărute la debutul chirurgiei laparoscopice a cancerului rectal și explicăm că selecția adecvată a pacientului, planificarea chirurgicală și experiența laparoscopică sunt cheia rezultatelor de succes.

**Material și metode.** Am analizat o cohortă de 178 de pacienți cu cancer de rect operați deschis și o cohortă de 50 de pacienți cu cancer rectal, la care a fost aplicată rezecția rectală pe cale laparoscopică. Am analizat prin comparație parametrii principali între grupe, după cum sunt: durata medie de spitalizare, hemoragia intraoperatorie, numărul nodurilor limfatici prelevați, fistula anastomotică, morbiditatea și mortalitatea postoperatorie, statutul marginii de rezecție.

**Rezultate.** Analizând toate parametrii propuse, putem constata că avem rezultate favorabile la toți parametrii evaluați. Rezecția rectală laparoscopică poate fi sigură și de succes la pacienți selectați atunci când este efectuată de chirurghi cu experiență adecvată.

## RECTAL CANCER PERFORMED LAPAROSCOPICALLY. THE FIRST 50 CASES

**Adrian Hotineanu<sup>1</sup>, Serghei Burgoci<sup>2</sup>, Dumitru Cazacu<sup>3</sup>, Vitalie Sîrghi<sup>3</sup>**

<sup>1</sup> SUMPh "Nicolae Testemițanu", Department of Surgery No. 2, Republic of Moldova, <sup>2</sup> Scientific Research Laboratory "Reconstructive Surgery of the Digestive Tract", SUMPh "Nicolae Testemițanu", Republic of Moldova, <sup>3</sup> Republican Clinical Hospital "Timofei Moșneaga", Republic of Moldova

**Objectives.** Laparoscopic surgery for rectal cancer is a safe alternative to traditional rectal resections. The potential advantages are known - shorter length of hospital stay, faster recovery period, lower rate of postoperative morbidity and mortality. In the last 2 years we have performed 50 laparoscopic rectal resections with promising results in terms of postoperative morbidity and mortality and encouraging results in terms of oncological outcomes. However, laparoscopic surgery for rectal cancer remains a controversial issue for us at the moment. We outline the challenges encountered in early laparoscopic rectal cancer surgery and explain that appropriate patient selection, surgical planning, and laparoscopic experience are key to successful outcomes.

**Material and methods.** We analyzed a cohort of 178 patients with open rectal cancer and a cohort of 50 patients with rectal cancer who underwent laparoscopic rectal resection. We compared the main parameters between the groups, such as: average duration of hospitalization, intraoperative hemorrhage, number of lymph nodes sampled, anastomotic fistula, postoperative morbidity and mortality, resection margin status.

**Results.** Analyzing all the proposed parameters, we can see that we have favorable results for all the evaluated parameters. Laparoscopic rectal resection can be safe and successful in selected patients when performed by appropriately experienced surgeons.

**BOALA DIVERTICULARĂ – O PROVOCARE DE DIAGNOSTIC ȘI TRATAMENT****Simona Grad, Radu Farcas****Clinica Medicala II, Universitatea de Medicină și Farmacie „Iuliu Hatieganu”, Cluj Napoca, Romania**

Boala diverticulară a colonului este o cauză importantă de spitalizare și de costuri crescute ale îngrijirilor medicale, în țările occidentale și industrializate.

Diverticuloza este definită de prezența diverticulilor, care sunt proeminențe scacciforme ale mucoasei colonului prin slăbirea peretelui muscular.

Diverticuloza poate fi asimptomatică sau simptomatică. Boala diverticulară este definită ca diverticuloză semnificativă clinic și simptomatică ca urmare a diverticulitei sau complicațiilor acesteia (sângerării diverticulare, colită segmentară, abcese, perforații, stenoze) sau boala diverticulară simptomatică necomplicată.

Vârsta înaintată, sexul masculin, fumatul și indicele de masă corporală crescut au fost identificați ca factori de risc pentru diverticuloză. Carnea roșie și grăsimile, consumul de alcool și sedentarismul, nu par să contribuie la riscul de diverticuloză.

Pe baza rezultatelor anamnezei, a examinării fizice și a examinării CT abdominopelvine, pacienții cu diverticulită acută a colonului sunt triați pentru a primi tratament fie în spital, fie în ambulatoriu.

Pentru majoritatea pacienților care sunt selectați pentru managementul ambulatoriu al diverticulitei acute, ghidurile sugerează că nu este necesar tratamentul cu antibiotice. Clinicienii pot alege în mod rezonabil să utilizeze antibiotice în special la pacienții care au comorbidități medicale majore, sunt imunosupresați sau care prezintă semne de boli sistemice.

Pacienții sunt tratați inițial cu analgezice orale (de exemplu, acetaminofen, ibuprofen sau oxicodonă) și o dietă lichidă și sunt reevaluați clinic în două până la trei zile și apoi săptămânal până la rezolvarea completă a tuturor simptomelor. În zonele în care prevalența rezistenței *Escherichia coli* la fluorochinolone depășește 10%, amoxicilină-clavulanat sau trimetoprim sulfametoxazol plus metronidazol sunt agenții preferați.

Pentru pacienții internați, managementul diverticulitei acute se face cu antibiotice intravenoase cu acțiune împotriva bacilor gram-negative și anaerobe timp de – 10-14 zile (Cefazolin sau ceftriaxonă sau cefuroximă sau cefotaximă sau ciprofloxacina sau levofloxacina plus metronidazol).

În unele cazuri (infecții intraabdominale dobândite în comunitate cu risc ridicat) se vor administra Imipenem, meropenem, piperacilină tazobactam, ceftazidimă plus vancomicină.

Pacienții cu diverticulită complicată trebuie să fie supuși unor tratamente specifice complicațiilor lor (de exemplu, perforație, abces, obstrucție, fistulizare). Abcesele diverticulare  $\geq 4$  cm trebuie drenate percutan, dacă este posibil. Perforația sau obstrucția necesită intervenție chirurgicală. După tratamentul cu succes în ambulatoriu sau în spital al diverticulitei acute, pacienții sunt reevaluați în șase până la opt săptămâni. Cei care au simptome persistente pot avea diverticulită cronică și se recomandă evaluare chirurgicală. Cei care nu prezintă simptome trebuie evaluați colonoscopic pentru a exclude cancerul de colon, cu excepția cazului în care au fost efectuată colonoscopia în anul precedent.

**DIVERTICULAR DISEASE - A DIAGNOSTIC AND TREATMENT CHALLENGE****Simona Grad, Radu Farcas****Second medical department , University of Medicine and Pharmacy „Iuliu Hatieganu”, Cluj Napoca, Romania**

Diverticular disease of the colon is an important cause of hospital admissions and a significant contributor to health care costs in Western and industrialized societies.

Diverticulosis is defined by the presence of diverticula, which are sac-like protrusions of the colonic mucosa through weak points in the muscular wall.

Diverticulosis may be asymptomatic or symptomatic. Diverticular disease is defined as clinically significant and symptomatic diverticulosis due to diverticulitis or its complications, diverticular bleeding, segmental colitis associated with diverticula, or symptomatic uncomplicated diverticular disease.

Older age, male sex, smoking, and elevated body mass index have been identified as risk factors for diverticulosis. Dietary red meat and fat, alcohol consumption, and physical inactivity also do not appear to contribute to the risk of diverticulosis.

Based upon findings on the history, physical examination, and abdominopelvic CT scan, patients with acute colonic diverticulitis are triaged to receive either inpatient or outpatient treatment.

For most patients who are appropriate for outpatient management of acute colonic diverticulitis, the guidelines suggest against antibiotic treatment. Clinicians may reasonably choose to use antibiotics in this setting, particularly in patients who have major medical comorbidities, have immunocompromising conditions, or show signs of systemic disturbance.

Patients are initially managed with pain control with oral analgesics (eg, acetaminophen, ibuprofen, or oxycodone) and a liquid diet and are reassessed clinically in two to three days and weekly thereafter until the complete resolution of all symptoms. In areas where the prevalence of *Escherichia coli* resistance to fluoroquinolones exceeds 10 percent, amoxicillin-clavulanate or trimethoprim-sulfamethoxazole plus metronidazole are the preferred agents.

For inpatients, the management of acute colonic diverticulitis is with intravenous antibiotics with activities against gram-negative rods and anaerobic organisms. – 10-14 days (Cefazolin or ceftriaxone or cefuroxime or cefotaxime or ciprofloxacin or levofloxacin plus metronidazole).

In some cases (high – risk community – acquired intraabdominal infections) Imipenem, meropenem, piperacillin tazobactam, ceftazidime plus vancomycin.

Patients with complicated diverticulitis must undergo treatments specific to their complications (eg, frank perforation, abscess, obstruction, fistulization). Diverticular abscesses  $\geq 4$  cm should be drained percutaneously if feasible. Frank perforation or obstruction requires surgery. After successful out- or inpatient treatment of acute diverticulitis, patients are reassessed in six to eight weeks. Those who have persistent symptoms may have chronic smoldering diverticulitis and are referred for surgical evaluation. Those who are symptom free should undergo colonoscopy to rule out colon cancer, unless performed in the previous year.

## **SURVIVAL TRENDS AND COMPLICATIONS IN SURGICAL INTERVENTIONS FOR COLORECTAL CANCER: AN OVERVIEW OF PATIENTS HOSPITALIZED IN CLINICAL EMERGENCY HOSPITAL BUCHAREST**



**I. Negoii, B. Stoica, I. Tanase, C. Ciubotaru, M. Beuran**

The preoperative imaging diagnosis of rectal cancer lies at the heart of oncological staging and has a crucial influence on patient management and therapy planning. Rectal cancer is common, and accurate preoperative staging of tumors using high-resolution magnetic resonance imaging (MRI) is a crucial part of modern multidisciplinary team management (MDT). Indeed, rectal MRI has the ability to accurately evaluate a number of important findings that may impact patient management, including distance of the tumor to the mesorectal fascia, presence of lymph nodes, presence of extramural vascular invasion (EMVI), and involvement of the anterior peritoneal reflection/peritoneum and the sphincter complex. Many of these findings are difficult to assess in nonexpert hands. In this lecture, we present currently used staging modalities with focus on MRI, including optimization of imaging techniques, tumor staging, interpretation help as well as essentials for reporting.

**Keywords:** rectal cancer, staging, MRI, protocol, reporting, 3D imaging



# CHIRURGIA TORACICĂ

## BOALA HIDATICĂ PULMONARĂ COMPLICATĂ CU INVAZIA COLOANEI VERTEBRALE: UN RAPORT DE CAZ



**Guțu Serghei, Maxim Igor, Burlacu Ion**  
Institutul de Medicină de Urgență, Chișinău, Republica Moldova

**Scopul lucrării.** Boala hidatică sau hidatidoza este cea mai răspândită zoonoză cauzată de *Echinococcus granulosus*. Ficatul și plămânii sunt cele mai frecvente localizări. Afectarea osoasă este rară și este raportată în 0,5-4%, cu afectarea coloanei vertebrale raportată în 50% din aceste cazuri.

**Materiale și metode.** Prezentăm un caz de hidatidoză pulmonară cu afectare vertebrală la un bărbat de 38 de ani care prezenta dispnee inferioară, fatigabilitate, pierdere în greutate, slăbiciune și amorțeală a extremităților și dureri de spate. Pacientul are un istoric de 8 intervenții chirurgicale pentru boala hidatică pulmonară de la vârsta de 8 ani. Imagistica prin rezonanță magnetică (IRM) a plămânilor și a coloanei vertebrale a arătat multiple leziuni chistice în fi ndrul pulmonar drept și la nivelul T5-T8, cu afectarea mușchilor paraspinali. Leziunea a fost văzută epidurală cu compresie medulară.

**Rezultate.** Pacientul a fost supus exciziei chisturilor hidatice pulmonare, iar segmentul spinal a fost abordat de către chirurgii spinali, iar chisturile excizate au prezentat trăsături caracteristice chistului hidatic (HC) la histopatologie.

**Concluzii.** Pacientul a fost inițiat pe tratament antihelmințic postoperator. Evoluția postoperatorie nu a fost remarcabilă. La un an de la operație, pacientul a fost supus unui CT și unui RMN cu remisiune completă.

**Cuvinte cheie.** Boala hidatică, imagistică, coloană vertebrală.

## PULMONARY HYDATID DISEASE COMPLICATED WITH SPINE INVASION: A CASE REPORT

**Guțu Serghei, Maxim Igor, Burlacu Ion**  
Institute of Emergency Medicine, Chisinau, Republic of Moldova

**Aim of study.** Hydatid disease or hydatidosis is the most widespread zoonosis caused by *Echinococcus granulosus*. Liver and lungs are the most common sites. Bone involvement is rare and reported in 0.5–4% with spinal involvement reported in 50% of these cases.

**Materials and methods.** We present a case of pulmonary hydatidosis with spinal involvement in a 38-year-old male presenting with lower dyspnea, fatigability, weight loss, extremity weakness and numbness and back pain. The patient has a history of 8 surgical interventions for pulmonary hydatid disease from 8 years of age. Magnetic resonance imaging (MRI) of the lungs and spine showed multiple cystic lesions in the right lung field and at the T5–T8 level with involvement of the paraspinal muscles. The lesion was seen epidural with medulla compression.

**Results.** The patient underwent excision of lung hydatid cysts and spinal segment was approached by spinal surgeons, and the excised cysts showed characteristic features of hydatid cyst (HC) on histopathology.

**Conclusions.** The patient was started on antihelminthic therapy postoperatively. Postoperative evolution was unremarkable. One year after surgery the patient underwent CT and MRI with complete remission.

**Keywords.** Hydatid disease, imaging, spine.

## GESTIONAREA CU SUCCES A UNEI LEZIUNI A CANALULUI LIMFATIC TORACIC UTILIZÂND METODA VATS LA UN PACIENT DE 26 DE ANI CU UN TRAUMATISM GRAV PROVOCAT DE UN ACCIDENT RUTIER ȘI LEZIUNI TORACICE ASOCIATE: RAPORT DE CAZ



**Guțu Serghei, Burlacu Ion, Maxim Igor**  
Institutul de Medicină de Urgență, Chișinău, Republica Moldova

**Scopul lucrării.** Leziunea ductului limfatic toracic este o complicație rară, dar care poate pune în pericol viața, ce poate apărea în urma unui traumatism contondent sever. Prezentăm un raport de caz al unui pacient de sex masculin în vârstă de 26 de ani care a suferit leziuni toracice extinse, inclusiv traumatisme cerebrale, fracturi costale multiple, volet costal pe partea dreaptă, pneumotorax și hemotorax bilateral și contuzie pulmonară severă cu pneumonie ulterioară asociată ventilatorului. Pacientul a fost supus unei intervenții chirurgicale toracoscopice video-asistate (VATS) pentru gestionarea cu succes a unei leziuni a canalului limfatic toracic.

**Materiale și metode.** A fost efectuată o revizuire extinsă a documentației medicale ale pacientului, a studiilor imagistice și a detaliilor intervenției chirurgicale. Procedura VATS a presupus identificarea și repararea leziunii canalului limfatic toracic prin tehnici minim invazive.

**Rezultate.** Pacientul a prezentat o traumă toracică severă, care a dus la o compromitere respiratorie semnificativă și la dezvoltarea unei pneumonii asociate cu ventilator. Imagistica de diagnostic a evidențiat o leziune a canalului limfatic toracic, care a fost confirmată în timpul procedurii VATS. Intervenția chirurgicală a fost efectuată cu succes, cu identificarea meticuloasă și clamparea meticuloasă a ductului limfatic toracic lezat. Evoluția postoperatorie a pacientului a fost fără evenimente, iar acesta a prezentat o ameliorare semnificativă.

**Concluzii.** Acest raport de caz evidențiază gestionarea cu succes a unei leziuni a canalului limfatic toracic la un pacient cu traumatism toracic extins. VATS s-a dovedit a fi o abordare valoroasă atât pentru evaluarea diagnostică, cât și pentru repararea chirurgicală a leziunii ductului limfatic. Recunoașterea promptă și intervenția chirurgicală adecvată sunt esențiale pentru rezultate favorabile în aceste cazuri complexe. VATS oferă o alternativă minim invazivă pentru gestionarea leziunilor ductului limfatic toracic, permițând o reparație eficientă și promovând recuperarea la pacienții cu leziuni grave.

**Cuvinte cheie.** Leziuni ale canalului limfatic toracic, traume provocate de autovehicule, VATS, leziuni toracice grave, fracturi costale, pneumotorax, hemotorax.

## **SUCCESSFUL VATS MANAGEMENT OF THORACIC LYMPHATIC DUCT LESION IN A 26-YEAR-OLD MALE PATIENT WITH SEVERE MOTOR VEHICLE TRAUMA AND ASSOCIATED THORACIC INJURIES: A CASE REPORT**

**Guțu Serghei, Burlacu Ion, Maxim Igor**  
Institute of Emergency Medicine, Chișinău, Republic of Moldova

**Aim of study.** Thoracic lymphatic duct injury is a rare but potentially life-threatening complication that can arise from severe blunt trauma. We present a case report of a 26-year-old male patient who suffered extensive thoracic injuries, including cerebral trauma, multiple rib fractures, flail chest on the right side, bilateral pneumothorax and haemothorax, and severe lung concussion with subsequent ventilator-associated pneumonia. The patient underwent video-assisted thoracoscopic surgery (VATS) for the successful management of a thoracic lymphatic duct lesion.

**Materials and methods.** A comprehensive review of the patient's medical records, imaging studies, and surgical intervention details was performed. The VATS procedure involved identifying and repairing the thoracic lymphatic duct injury using minimally invasive techniques.

**Results.** The patient presented with severe thoracic trauma, resulting in significant respiratory compromise and the development of ventilator-associated pneumonia. Diagnostic imaging revealed a thoracic lymphatic duct lesion, which was confirmed during the VATS procedure. Surgical intervention was carried out successfully, with meticulous identification and meticulous clamping of the injured thoracic lymphatic duct. The patient's postoperative course was uneventful, and he exhibited significant improvement.

**Conclusions.** This case report highlights the successful management of a thoracic lymphatic duct lesion in a patient with extensive thoracic trauma. VATS proved to be a valuable approach for both diagnostic evaluation and surgical repair of the lymphatic duct injury. Prompt recognition and appropriate surgical intervention are essential for favorable outcomes in these complex cases. VATS offers a minimally invasive alternative for the management of thoracic lymphatic duct injuries, enabling effective repair and promoting recovery in severely injured patients.

**Keywords.** Thoracic lymphatic duct lesion, motor vehicle trauma, VATS, severe thoracic injuries, rib fractures, pneumothorax, haemothorax.

## **HIPERTENSIUNEA ARTERIALĂ PULMONARĂ CA FACTOR PREDICTIV PENTRU COMPLICAȚIILE POSTOPERATORII DUPĂ REZECȚIILE ÎN CPNC**



**Burlacu Ion, Maxim Igor, Guțu Serghei**  
Institutul de Medicină de Urgență, Chișinău, Republica Moldova

**Scopul lucrării.** Hipertensiunea pulmonară este considerată un factor de prognostic nefavorabil și chiar o contraindicație pentru rezecția pulmonară majoră. Acest studiu evaluează impactul hipertensiunii pulmonare asupra complicațiilor postoperatorii în urma rezecțiilor pulmonare pentru cancerul pulmonar normocelular.

**Materiale și metode.** Acest studiu este format din pacienți care au fost supuși unei intervenții chirurgicale de rezecție pulmonară pentru cancer pulmonar. Hipertensiunea pulmonară a fost definită ca o presiune arterială pulmonară  $\geq 36$  mmHg măsurată prin ecocardiografie. Am comparat caracteristicile preoperatorii, datele intraoperatorii și rezultatele postoperatorii ale pacienților cu sau fără hipertensiune pulmonară bazată pe ecocardiografie.

**Rezultate.** Au fost luați în considerare 117 pacienți cu cancer pulmonar, 82 de pacienți fără hipertensiune pulmonară și 35 cu hipertensiune pulmonară. Din numărul total, au fost efectuate 54 de pneumonectomii. Măsura medie a presiunii în artera pulmonară a fost de 42 mmHg în grupul de pacienți cu hipertensiune pulmonară. Mortalitatea perioperatorie (5,9% vs. 8,5%) și complicațiile postoperatorii (23,17% vs. 54,28%) au fost semnificativ diferite între pacienții cu și fără hipertensiune pulmonară. Prezența hipertensiunii pulmonare a fost un factor predictiv al complicațiilor postoperatorii în cazul pneumonectomiilor și nu a fost esențial la pacienții care au suferit lobectomii sau rezecții atipice.

**Concluzii.** Pacienții cu rezecție pulmonară majoră și hipertensiune pulmonară ar trebui să fie supuși unei preabilitări cardiopulmonare preoperatorii pentru a obține rezultate postoperatorii similare cu cele ale celor fără hipertensiune pulmonară.

**Cuvinte cheie.** Hipertensiune pulmonară, rezecții pulmonare, cancer pulmonar.

## **PULMONARY ARTERY HYPERTENSION AS A PREDICTOR FOR POSTOPERATIVE COMPLICATIONS AFTER RESECTIONS IN NSCLC**

**Burlacu Ion, Maxim Igor, Guțu Serghei**  
Institute of Emergency Medicine, Chisinau, Republic of Moldova

**Aim of study.** Pulmonary hypertension is considered an unfavorable prognostic factor and even a contraindication for major pulmonary resection. This study evaluates the impact of pulmonary hypertension on postoperative complications following lung resections for non-small cell lung cancer.

**Materials and methods.** This study consists of patients who underwent lung resection surgery for lung cancer. Pulmonary hypertension was defined as a pulmonary artery pressure  $\geq 36$  mmHg measured by means of echocardiography. We compared the preoperative characteristics, intraoperative data and postoperative outcomes of patients with or without echocardiography-based pulmonary hypertension.

**Results.** 117 patients with lung cancer were taken into consideration, 82 patients were without pulmonary hypertension and 35 with pulmonary hypertension. From the total number, 54 pneumonectomies were performed. The average measure in pulmonary artery

pressure was 42 mmHg in the group of patients with pulmonary hypertension. Perioperative mortality (5.9% vs. 8.5%) and postoperative complications (23.17% vs. 54.28%) were significantly different between patients with and without pulmonary hypertension. The presence of pulmonary hypertension was a predictor of postoperative complications in pneumonectomies and not essential in patients who experienced lobectomies or atypical resections.

**Conclusions.** Patients with major lung resection and pulmonary hypertension should undergo preoperative cardiopulmonary rehabilitation in order to achieve similar postoperative results as those without pulmonary hypertension.

**Keywords.** Pulmonary hypertension, lung resections, lung cancer.

## SUPURAȚIILE PLEUROPULMONARE



Ungureanu S., Toma A., Rusu S., Sili V., Scarlat A., Balanici M., Romanenco Richarda  
Spitalul Clinic Republican „Timofei Moșneaga”, secția Chirurgie Toracică, Republica Moldova

**Scopul lucrării.** Analiza pacienților cu procese supurative pleuropulmonare tratați în Spitalul Clinic Republican, secția chirurgie toracică pe parcursul anilor 2020-2023.

**Materiale și metode.** Interesul către aceste patologii este determinat de apariția și dezvoltarea dereglărilor substanțiale pe care le produc, într-un scurt timp, grație organelor vitale pe care le afectează. Studiul este bazat pe un lot de 50 pacienți tratați în secția chirurgie toracică între anii 2020-2023. În procesul de investigații au fost folosite atât examinările subiective cât și obiective (clinice și de laborator): examinarea biochimică, bacteriologică, imagistică, implementarea examinărilor minim invazive (VTS) de diagnostic și curative.

**Concluzii.** Procesele supurative implică toate sistemele organismului, din acest motiv diagnosticul și tratamentul a fost multilateral cu aplicarea tuturor metodelor de investigații și tratament complex multidisciplinar. Etapizarea evidenței în perioada de reconvenșență nu mai puțin de 1 an.

**Cuvinte cheie.** Supurație pulmonară, abces, empiem, gangrenă, VTS

## PLEUROPULMONARY SUPPURATIONS

Ungureanu S., Toma A., Rusu S., Sili V., Scarlat A., Balanici M., Romanenco Richarda  
Republican Clinical Hospital „Timofei Moșneaga”, Department of Thoracic Surgery, Republic of Moldova

**Aim of study.** Analysis of patients with pleuropulmonary suppurative processes treated in the Republican Clinical Hospital, department of thoracic surgery during the years 2020-2023.

**Materials and methods.** The interest in these pathologies is determined by the substantial disorders they inflict onto the vital organs, in a short period of time. The study is based on a group of 50 patients treated in the thoracic surgery department between the years 2020-2023. Both subjective and objective examinations (clinical and laboratory) were used in the investigation process: biochemical, bacteriological, imaging examination, implementation of diagnostic and curative minimally invasive techniques (VTS).

**Conclusions.** Suppurative processes involve all body systems, for this reason the diagnosis and treatment was multilateral with the involvement of all investigation methods and complex multidisciplinary treatment. A phased surveillance during the recovery period not less than 1 year.

**Keywords.** Pulmonary suppuration, abscess, empyema, gangrene, VTS

## MANAGEMENTUL FISTULEI TRAHEOESOFAGIENE LA UN BĂRBAT DE 62 DE ANI CU PNEUMONIE SEVERĂ, EDEM PULMONAR ȘI SDRA: RAPORT DE CAZ



Gutu Serghei, Maxim Igor, Burlacu Ion  
Institutul de Medicină Urgentă, Chișinău, Republica Moldova

**Scopul lucrării.** Fistula traheoesofagiană (FTE) este o complicație rară, dar care poate pune în pericol viața, în special în cazul în care se asociază cu pneumonie severă, edem pulmonar și sindrom de detresă respiratorie acută (SDRA). Prezentăm un raport de caz al unui pacient de sex masculin în vârstă de 62 de ani care a dezvoltat FTE ca urmare a ventilației mecanice prelungite și a unei terapii de susținere agresive.

**Materiale și metode.** Au fost analizate dosarele medicale ale pacientului, imagistica radiografică și detaliile intervenției chirurgicale. Abordarea de management a constat în măsuri conservatoare împreună cu traheostomia percutanată și gastrostomia.

**Rezultate.** Pacientul a prezentat pneumonie severă, edem pulmonar și SDRA, necesitând ventilație mecanică. În ciuda îmbunătățirii inițiale, pacientul a dezvoltat o detresă respiratorie persistentă și a prezentat semne de FTE la studiile imagistice. O echipă multidisciplinară a fost implicată în management, care a inclus punerea în aplicare a unor măsuri conservatoare, cum ar fi un suport respirator și nutrițional strict. A fost efectuată o traheostomie percutană pentru a facilita suportul ventilator pe termen lung și a fost introdus un tub de gastrostomie pentru a asigura o nutriție enterală adecvată. Au fost efectuate o urmărire regulată și o monitorizare atentă a stării clinice a pacientului.

**Concluzii.** Acest raport de caz evidențiază gestionarea cu succes a FTE la un pacient cu pneumonie severă, edem pulmonar și SDRA. Utilizarea măsurilor conservatoare, împreună cu punerea în aplicare a traheostomiei percutanate și a gastrostomiei, s-au dovedit eficiente în stabilizarea stării pacientului și în promovarea recuperării. Identificarea timpurie și o abordare multidisciplinară sunt esențiale în gestionarea FTE asociate cu complicații respiratorii, permițând rezultate optime pentru pacient.

**Cuvinte cheie.** Fistulă traheoesofagiană, pneumonie severă, sindrom de detresă respiratorie acută, traheostomie percutană, gastrostomie.

**MANAGEMENT OF TRACHEO-ESOPHAGEAL FISTULA IN A 62-YEAR-OLD MALE PATIENT WITH SEVERE PNEUMONIA, LUNG EDEMA, AND ARDS: A CASE REPORT**

**Guțu Serghei, Maxim Igor, Burlacu Ion**  
Institute of Emergency Medicine, Chișinău, Republic of Moldova

**Aim of study.** Tracheo-esophageal fistula (TEF) is a rare but potentially life-threatening complication that is especially associated with severe pneumonia, lung edema, and acute respiratory distress syndrome (ARDS). We present a case report of a 62-year-old male patient who developed TEF as a result of prolonged mechanical ventilation and aggressive supportive therapy.

**Materials and methods.** The patient's medical records, radiographic imaging, and surgical intervention details were reviewed. The management approach consisted of conservative measures along with percutaneous tracheostomy and gastrostomy.

**Results.** The patient presented with severe pneumonia, lung edema, and ARDS, necessitating mechanical ventilation. Despite the initial improvement, the patient developed persistent respiratory distress and exhibited signs of TEF on imaging studies. A multidisciplinary team was involved in the management, which included implementing conservative measures, such as strict respiratory and nutritional support. Percutaneous tracheostomy was performed to facilitate long-term ventilatory support, and a gastrostomy tube was inserted to ensure adequate enteral nutrition. Regular follow-up and close monitoring of the patient's clinical condition were carried out.

**Conclusions.** This case report highlights the successful management of TEF in a patient with severe pneumonia, lung edema, and ARDS. The utilization of conservative measures, along with the implementation of percutaneous tracheostomy and gastrostomy, proved effective in stabilizing the patient's condition and promoting recovery. Early identification and a multidisciplinary approach are crucial in managing TEF associated with respiratory complications, enabling optimal patient outcomes.

**Keywords.** Tracheo-esophageal fistula, severe pneumonia, acute respiratory distress syndrome, percutaneous tracheostomy, gastrostomy.

**ROLUL CARDIOLOGULUI ÎN CHIRURGIA NON-CARDIACĂ: MANAGEMENTUL PERIOPERATOR**

**I. Cîvîrjic<sup>1,2</sup>, G. Sorici<sup>1</sup>, A. Plugaru<sup>1</sup>**

<sup>1</sup> Spitalul Terramed, strada Cuza-Voda, 44A, Chișinău, Republica Moldova; <sup>2</sup> IMSP Institutul de Cardiologie, strada N.Testemitanu, 29/1, Chișinău, Moldova

**Scop:** Managementul perioperator adecvat este esențial în prevenirea complicațiilor cardiovasculare, inclusiv decesul de cauza cardiacă

**Material și metode:** Ghidul Societății Europene de Cardiologie (ESC) pentru evaluarea cardiaca și managementul în chirurgia noncardiaca (2022) elaborat în comun cu Societatea Europeană de Anestezie și Terapie Intensivă (ESAIC)

**Rezultate:** Aprecierea riscului preoperator trebuie să țină cont de combinația multiplilor factori: pe de o parte de categoria de risc a operației (mică/intermediară/înaltă) pe de alta parte de factorii intrinseci ce țin de pacient, în special vârsta, simptomele, factorii de risc cardiovasculari, precum și bolile cardiace cunoscute. Persoanele până la 65 ani fără factori de risc cardiovasculari sau boli cardiace constituite nu necesită careva evaluare preoperatorie pentru intervenții cu risc scăzut și intermediar, iar la intervențiile cu risc înalt se va efectua electrocardiograma și biomarkerii cardiaci la persoanele peste 45 ani. Pentru persoanele peste 65 ani sau cei cu factori de risc cardiovasculari și o intervenție cu risc intermediar/ înalt se va efectua electrocardiograma, biomarkerii cardiaci și se va aprecia capacitatea funcțională, iar pentru pacienții cu boli cardiovasculare cunoscute suplimentar se va efectua și consultatia cardiologului, la necesitate evaluare în echipa multidisciplinară. Evaluarea biomarkerilor, în special troponina postoperator depistează la timp infarctul miocardic postprocedural, care în 85% cazuri este silențios, fără durere tipică. Decizia continuării medicamentelor cardiace cronice, în special anticoagulatele/antitromboticele deseori reprezintă o provocare, fiind esențială examinarea atentă a riscului de sangerare și riscului ischemic, precum și cunoașterea deplină a istoricului medical al pacientului.

**Concluzii:** Pregătirea preoperatorie necesită examinarea atentă a profilului clinic al pacientului și conlucrare interdisciplinară.

**Cuvinte cheie:** factori de risc cardiovascular, management perioperator, boli cardiovasculare, biomarkeri cardiaci

**THE ROLE OF THE CARDIOLOGIST IN NON-CARDIAC SURGERY: PERIOPERATIVE MANAGEMENT FEATURES**

**I. Cîvîrjic<sup>1,2</sup>, G. Sorici<sup>1</sup>, A. Plugaru<sup>1</sup>**

<sup>1</sup> Terramed clinic, 44A Cuza-Voda str., Chișinău, Republic of Moldova; <sup>2</sup> Institute of Cardiology, 29/1 N.Testemitanu str., Chișinău, Republic of Moldova

**Aim:** Adequate perioperative management is essential in preventing cardiovascular complications, including cardiac death, during and after non-cardiac surgery.

**Material and methods:** 2022 ESC Guidelines on cardiovascular assessment and management of patients undergoing non-cardiac surgery: developed by the task force for cardiovascular assessment and management of patients undergoing non-cardiac surgery of the European Society of Cardiology (ESC), endorsed by the European Society of Anaesthesiology and Intensive Care (ESAIC).

**Results:** Cardiovascular risk assessment before non-cardiac surgery comprises a combination of multiple factors: on one hand there is the surgery risk category (low-risk, intermediate and high-risk) and on the other hand there are patient related risk factors to deal with, especially the patient's age, cardiovascular risk factors or even known cardiovascular disease. Individuals that are younger than 65 without any cardiovascular risk factors or known CVD do not need any additional investigations before a low- or intermediate risk surgery, while an ECG and cardiac biomarkers are warranted in those older than 45 before a high risk surgery. In individuals older than 65 or those with cardiovascular risk factors undergoing an intermediate or high risk surgery an ECG, cardiac biomarkers and functional capacity determination is necessary. Patients with known cardiovascular disease need a cardiology consult and sometimes a multidisciplinary team assessment. Dosing of cardiac biomarkers, especially cardiac troponins after surgery helps detect post-procedural myocardial infarction, which can be silent in 85% of cases - patients having no typical pain. Decisions concerning continuing



chronic cardiac medication throughout the surgery, especially antithrombotic drugs, are usually quite challenging, as balancing bleeding and ischemic risks needs to be done after carefully studying the patient's history.

**Conclusion:** Perioperative assessment requires a careful examination of the patient's clinical profile as well as interdisciplinary teamwork.

**Keywords:** cardiovascular risk factors, perioperative management, cardiovascular disease, cardiac biomarkers

## MANAGEMENTUL LEZIUNILOR TRAUMATICE DIAFRAGMATICE



Mircea Beuran

**Introducere:** Leziunile diafragmatice traumatice sunt rare și pot fi identificate prin intermediul radiografiilor toracice și al computer tomografiilor și sunt tratate chirurgical prin laparotomie folosind suturi nonabsorbabile. Leziunea inițială este de cele mai multe ori mascată de prezența unor leziuni concomitente la nivel toracic sau abdominal.

**Pacienți și metoda:** Pentru realizarea articolului au fost folosite datele medicale ale pacienților internați cu traumatisme toracice sau abdominale în Spitalul Clinic de Urgență București în perioada 2017-2022

**Rezultate:** Au fost identificați 14 pacienți cu leziuni traumatice diafragmatice, 10 erau bărbați și 4 erau femei. Scorul de severitate lezională mediu a fost de 16. Metoda de diagnosticare majoritară a fost reprezentată de computer tomografie, 9 pacienți fiind diagnosticați astfel, 4 au fost diagnosticați prin intermediul unei radiografii toracice și 1 pacient a fost diagnosticat cu leziune diafragmatică în timpul operației. Localizarea traumei a fost pe partea stângă în cazul a 10 pacienți, iar 4 pacienți au prezentat leziune diafragmatică dreaptă. Din totalul de 14 leziuni, 10 erau de natură nepenetrantă și 4 erau de natură penetrantă.

**Cuvinte cheie:** Trauma diafragmatică, leziune diafragmatică nepenetrantă, leziune diafragmatică penetrantă, scor de severitate lezională.

## THE MANAGEMENT OF TRAUMATIC DIAPHRAGMATIC INJURIES

Mircea Beuran

**Background:** Traumatic diaphragmatic injury (TDI) is uncommon and can be identified by chest x-rays and CT scans and is repaired by laparotomy with nonabsorbable suture. The initial injury is often obscured by concurrent thoracic and abdominal injuries.

**Patients and methods:** The medical records of patients admitted to Bucharest Clinical Emergency Hospital with thoracic or abdominal trauma from 2017 to 2022 were reviewed.

**Results:** A total of 14 patients were identified with TDI, 10 of them were men and 4 women. The median Injury Severity Score (ISS) was 16. The diagnostic method of the TDI was mostly represented by a CT scan, 9 patients being diagnosed this way, while 4 were diagnosed by chest x-rays and only 1 patient was diagnosed during a laparotomy. The location of the trauma was on the left side for 10 patients and only 4 patients had a right-sided TDI. Out of 14 TDIs, 10 were blunt TDIs and 4 were penetrating TDIs.

**Key words:** Diaphragmatic trauma, blunt diaphragmatic injury, penetrating diaphragmatic injury, injury severity score.

## ACTUALITĂȚI ÎN MANAGEMENTUL REVĂRSATULUI PLEURAL



**Romanenco Richarda**

Spitalul Clinic Republican „Timofei Moșneaga”, Republica Moldova

**Scopul lucrării.** Revărsatul pleural este o problemă medicală frecventă și se poate datora multor boli de bază. Diagnosticul diferențiat este deseori o provocare dar este esențială, deoarece tratamentul și prognosticul depind în mare măsură de cauza acestuia.

**Material și metode.** Analiza de ansamblu a celor mai recente progrese în diagnosticul și tratamentul revărsatului pleural utilizând atât diferite metode de căutare cât și experiența personală a autorilor.

**Rezultate.** Cauzele cele mai frecvente sunt: insuficiența cardiacă congestivă, cancerul, pneumonia, TBC sau de o etiologie necunoscută. Puncția lichidului pleural permite diferențierea unui transudat de un exsudat conform criteriilor Light, se mai recomandă efectuarea testelor: proteina totală, lactat dehidrogenază (LDH), adenoindeaminaza (ADA), formula leucocitară, examen citologic). Când apare un revărsat pleural în contextul pneumoniei, nu trebuie trecută cu vederea dezvoltarea potențială a unui empiem. cea mai frecventă cauză a pleureziei maligne este cancerul pulmonar, urmată de cancerul de sân. Pe lângă tratamentul bolii de bază, tratamentul specific al revărsatului pleural variază de la pleurodeză, la toracocenteză și toracosopia video-asistată (VTS), până la amplasarea unui cateter pleural permanent.

**Concluzii.** Tratamentul corespunzător poate fi determinat numai după un diagnostic diferențial meticolos. Alegerea tacticii este ghidată de eficacitatea, riscuri, precum și de factorii și preferințele pacientului.

**Cuvinte cheie.** Revărsare pleurală, VTS, toracocenteza

## UPDATES IN THE MANAGEMENT OF PLEURAL EFFUSION

**Romanenco Richarda**

Republican Clinical Hospital „Timofei Moșneaga”, Republic of Moldova

**Aim of study.** Pleural effusion is a common medical problem and can be caused by many underlying diseases. Differential diagnosis is challenging but crucial, as treatment and prognosis depends on its cause.

**Materials and methods.** Overview of the latest advances in the diagnosis and treatment of pleural effusion using both different search engines and the authors' personal experience.

**Results.** The most common causes are: congestive heart failure, cancer, pneumonia, TB or unknown etiology. Liquid obtained from thoracentesis allows the differentiation of a transudate from an exudate according to the Light criteria, it is also recommended to perform the following tests: total protein, lactate dehydrogenase (LDH), adenosinedeaminase (ADA), WBC, cytological examination). When a pleural effusion occurs in pneumonia, the potential development of an empyema should not be overlooked. The most common cause of malignant pleurisy is lung cancer, followed by breast cancer. In addition to treatment of the underlying diseases, specific treatment of pleural effusion ranges from pleurodesis, to thoracocentesis and video-assisted thoracoscopy (VTS), to placement of an indwelling pleural catheter.

**Conclusions.** Appropriate treatment can only be determined after a meticulous differential diagnosis. The choice of tactics is guided by efficacy, risks, as well as patients' individual factors and preferences.

**Keywords.** Pleural effusion, VTS, thoracocentesis

# CHIRURGIA CARDIOVASCULARĂ

## ANEVRISME ERUPT DE AORTĂ ABDOMINALĂ SAU ARTERE ILIACE – EXPERIENȚA ÎNȚĂLĂ ȘI „LECTII ÎNVĂȚATE”



**D.Casian**<sup>1,2</sup>, **V.Culiuc**<sup>1,2</sup>, **I.Spinei**<sup>2</sup>, **A.Predenciuc**<sup>2</sup>, **I.Gagauz**<sup>3</sup>, **S.Cobilețchii**<sup>4</sup>

<sup>1</sup> Clinica Universitară Chirurgie Vasculară, Catedra de Chirurgie Generală – Semiologie nr.3, USMF „Nicolae Testemitanu”;

<sup>2</sup> Secția Chirurgie Vasculară, Institutul de Medicină Urgentă, Chișinău, Republica Moldova; <sup>3</sup> Departamentul Chirurgie, Institutul de Medicină Urgentă, Chișinău, Republica Moldova; <sup>4</sup> Departamentul Anestezie și Terapia Intensivă, Institutul de Medicină Urgentă, Chisinau, Moldova

**Scopul lucrării.** Ruptura anevrismelor intraabdominale se asociază cu mortalitate înaltă. Scopul studiului a fost analiza retrospectivă a managementului pacienților cu anevrism erupt de aortă abdominală (rAAA) sau de artere iliace (rIAA), spitalizați într-un singur centru vascular.

**Materiale și metode.** Datele clinice, procedurale și rezultatele tratamentului a 14 pacienți, internați între 01/2019-05/2023 au fost extrase din baza electronică spitalicească.

**Rezultate.** Operație deschisă urgentă a fost efectuată pentru 8 rAAA (6 infrarenale, 1 juxtarenal, 1 suprarenal) și 6 rIAA (5 iliaca comună, 1 iliaca internă): bărbați – 78,5%, vârsta 72±11 (53-90) ani. Numai un pacient a fost diagnosticat cu rAAA la prezentare, ceea ce a cauzat reținerea intervenției în mediu cu 13 (4-48) ore. Diametrul rAAA a fost 9,7±4,7 (6,5-21) cm, iar lungimea colului – 2,5±0,9 (0,5-6,8) cm. Clamparea infrarenală a fost utilizată în 5, suprarenală în 1 și supraceliacă în 2 cazuri. Proteza bifurcată a fost implantată la 4 (50%) bolnavi. Durata medie a intervenției – 192±64 (140-320) min, volumul hemoragiei – 2,1±1,3 (1,1-5) litri. Reintervenția a fost necesară la 2 pacienți din cauza ocuziei branșei protezei. Patru (50%) pacienți au decedat în spital la 5,5±3,6 (1-10) zile postoperator. Clamparea supraceliacă, transfuzia >4 unități de concentrat eritrocitar și lactatul seric elevat postoperator s-au asociat cu risc de deces. rIAA cu diametrul mediu 7±0,8 (5,8-8) cm au fost diagnosticate exclusiv la bărbați. Un anevrism s-a erupt în vena iliacă. Cazuri de deces nu s-au înregistrat.

**Concluzii.** Pentru reducerea mortalității cauzate de anevrisme aortoiliace erupte sunt necesare acțiuni complexe: screening, centralizare, educație, implementarea tratamentului endovascular.

**Cuvinte cheie.** Anevrisme aortoiliace erupte, operații urgente deschise, protezarea aortei, mortalitate postoperatorie

## RUPTURED ANEURYSMS OF THE ABDOMINAL AORTA OR ILIAC ARTERIES – INITIAL EXPERIENCE AND “LESSONS LEARNED”

**D.Casian**<sup>1,2</sup>, **V.Culiuc**<sup>1,2</sup>, **I.Spinei**<sup>2</sup>, **A.Predenciuc**<sup>2</sup>, **I.Gagauz**<sup>3</sup>, **S.Cobilețchii**<sup>4</sup>

<sup>1</sup> University Clinic of Vascular Surgery, Chair of General Surgery – Semiology no.3, “Nicolae Testemitanu” SUMPh; <sup>2</sup> Division of Vascular Surgery, Institute of Emergency Medicine, Chisinau, Republic of Moldova; <sup>3</sup> Department of Surgery, Institute of Emergency Medicine, Chisinau, Republic of Moldova; <sup>4</sup> Department of Anesthesia and Intensive Care, Institute of Emergency Medicine, Chisinau, Republic of Moldova

**Aim of study.** Rupture of intraabdominal aneurysms is associated with a high rate of mortality. The aim was retrospective analysis of the management of patients with ruptured abdominal aortic (rAAA) or iliac artery aneurysms (rIAA) hospitalized in a single vascular center.

**Materials and methods.** Clinical data, details of intervention and outcomes of 14 patients, admitted between 01/2019-05/2023 were retrieved from the hospital database.

**Results.** Urgent open repair was performed for 8 rAAA (6 infrarenal, 1 juxtarenal, 1 suprarenal) and 6 rIAA (5 common iliac, 1 internal iliac): male – 78.5%, age – 72±11 (53-90) years. Only one patient was diagnosed with rAAA at the moment of presentation that caused delay in repair of 13 (4-48) hours mean. Diameter of rAAA was 9.7±4.7 (6.5-21) cm; neck length – 2.5±0.9 (0.5-6.8) cm. Infrarenal clamping was used in 5, suprarenal in 1 and supraceliac in 2 cases. Bifurcated graft was implanted in 4 (50%) cases. Mean duration of surgery was 192±64 (140-320) min with blood loss of 2.1±1.3 (1.1-5) litres. Reintervention was required in 2 cases due to occlusion of the graft limb. Four (50%) patients died during hospitalization, at 5.5±3.6 (1-10) days postoperatively. Supraceliac clamping, transfusion >4 doses of red blood cell and elevated serum lactate after surgery were associated with risk of death. The rIAA with mean diameter of 7±0.8 (5.8-8) cm were diagnosed in males only. One aneurysm ruptured in iliac vein. No mortality was registered.

**Conclusions.** Complex actions (screening, centralization, education, endovascular repair) are required for reduction of mortality caused by ruptured aortoiliac aneurysms.

**Keywords.** Ruptured aortoiliac aneurysms, urgent open repair, aortic graft, postoperative mortality

## EFICACITATEA COMPARATIVĂ A TRATAMENTULUI BOLII VARICOASE (BV) PRIN EVLT ȘI NBCA



**A. Guțu**, **O. Conțu**, **S. Ungureanu**

USMF “Nicolae Testemitanu”, Chișinău, Republica Moldova

**Scopul lucrării.** Estimarea eficacității comparative a Ablatei Endovenoză cu Laser (EVLT) și Ablatei cu Cianoacrilat (NBCA) a venelor safene incompetente.

**Materiale și metode.** În studiu au fost incluși 57 pacienți supuși EVLT și 52 pacienți tratați cu NBCA pe parcursul anilor 2021-2023 cu tipul de insuficiență venoasă C2-6 CEAP.

**Rezultate.** Rata de obliterare a venelor safene a fost aproape identică în ambele grupuri (98,1% pentru NBCA și 96,5% pentru EVLT) la un interval de 6-24 luni. La fel au fost identice scorurile VCSS și QOL. Totuși în grupul NBCA rata de complicații precoce, cum ar fi

flebita aseptică la nivelul coapsei însoțită de dureri moderate, a fost mai redusă. (25% vs 45,6%;  $p < 0,05$ ). La fel, în cazul NBCA nu a fost necesară utilizarea analgeziei tumescente.

**Concluzii.** 1. Rezultatele la distanță a tratamentului BV prin EVLT și NBCA sunt comparabile. 2. Complicațiile precoce sunt mai reduse la utilizarea NBCA.

**Cuvinte cheie.** EVLT, NBCA, boala varicoasă, tratament

## COMPARATIVE EFFECTIVENESS OF THE TREATMENT OF VARICOSE DISEASE (BV) BY EVLT AND NBCA

**A. Guțu, O. Conțu, S. Ungureanu**  
"Nicolae Testemitanu" SUMPh, Chisinau, Republic of Moldova

**Aim of study.** To estimate the comparative effectiveness of Endovenous Laser Ablation (EVLT) and Cyanoacrylate Ablation (NBCA) of incompetent saphenous veins.

**Materials and methods.** The study included 57 patients undergoing EVLT and 52 patients treated with NBCA, during the years 2021-2023, with the venous insufficiency C2-6 CEAP.

**Results.** The saphenous vein obliteration rate was almost identical in both groups (98.1% for NBCA and 96.5% for EVLT) at 6-24 months. Likewise, VCSS and QOL scores were identical. However, in the NBCA group the rate of early complications, such as aseptic phlebitis in the thigh accompanied by moderate pain, was lower. (25% vs 45.6%;  $p < 0.05$ ). Likewise, in the case of NBCA, it was not necessary to use tumescent analgesia.

**Conclusions.** 1. Long-term outcomes of BV treatment by EVLT and NBCA are comparable. 2. Early complications are lower using NBCA.

**Keywords.** EVLT, NBCA, varicose disease, treatment

## EXPERIENȚA PRIMARĂ ÎN CHIRURGIA MINIM INVAZIVĂ A VALVEI AORTICE



**Veronica Stratan, Dana Vizir, Verginia Onofrei, Iurie Guzman, Ghenadie Bostan, Gheorghe Manolache, Eduard Cheptănar, Anatol Ciubotaru**

Curs de Chirurgie Cardiovasculară, USMF „Nicolae Testemițanu”, Chișinău, Republica Moldova

**Scopul lucrării.** Cercetarea aspectului clinico-diagnostic, intra-operator și rezultatele tratamentului cardiocirurgical minim invaziv a valvei aortice în experiența Clinicii de Chirurgie Cardiovasculară.

**Materiale și metode.** În cadrul studiului retrospectiv au fost analizați pacienții supuși tratamentului minim invaziv a valvei aortice, din cadrul Clinicii de Chirurgie Cardiovasculară, operați în perioada 2022-2023, analizând aspectul clinic, diagnostic, tehnica intraoperatorie și rezultatul postoperator. Parametrii utilizați au fost: vârsta, sexul, tabloul clinic, metode de diagnostic, aspectele intraoperatorii (examenul ecocardiografic transesofagian, canularea periferică), evoluția postoperatorie.

**Rezultate.** S-a stabilit că vârsta medie a pacienților din lotul de studiu a constituit 61.4 ani, cu predominarea sexului feminin (55.5%). Examenul ecocardiografic pre-operator, determină diametrul mediu al inelului valvei aortice de 21.8 mm și GP mediu 85.08 mmHg. Prin abord minim-invasiv 8 pacienți au fost protezați cu proteză mecanică și 2 pacienți cu proteză biologică. Durata medie de intervenție chirurgicală a fost 4 h 96 min ± 10 min; perioada medie de circulație extracorporeală 3 h 22 min ± 3 min; perioada medie de clampare a aortei 2 h 27 min ± 2 min; perioada medie de anesteziei 6 h 23 min ± 15 min. Ecocardiografic post-operator gradientul presional la nivel de proteză a fost în limitele normei (gradientul mediu 27.5 mmHg). Toți bolnavii au fost externați în stare generală satisfăcătoare peste 11 ± 2 zile.

**Concluzii.** Inovația și rafinamentul tratamentului cardiocirurgical minim invaziv de protezare a valvei aortice sunt superioare succesului obținut prin tratament cardiocirurgical convențional. Siguranța și fezabilitatea abordului minim invaziv în tratamentul cardiocirurgical minimizează complicațiile postoperatorii (hemoragice, pulmonare, septice) și asigură recuperarea și integrarea rapidă în societate a pacientului.

**Cuvinte cheie.** Chirurgia cardiacă minim invazivă, valva aortică.

## PRIMARY EXPERIENCE IN MINIMALLY INVASIVE CARDIAC AORTIC VALVE SURGERY

**Veronica Stratan, Vizir Dana, Onofrei Verginia, Barnaciuc Sergiu, Bostan Ghenadie, Gheorghe Manolache, Cheptănar, Eduard, Ciubotaru Anatol**

Cardiovascular Surgery Course, USMF "Nicolae Testemițanu", Chisinau, Republic of Moldova

**Aim of study.** Analysis of the clinical-diagnostic, intraoperative aspect and the results of minimally invasive cardiosurgical treatment of the aortic valve in the experience of the Cardiovascular Surgery Clinic.

**Materials and methods.** In this retrospective study, patients undergoing minimally invasive treatment of the aortic valve, within the Cardiovascular Surgery Clinic, operated during 2022-2023, were analyzed, exploring the clinical aspect, the diagnosis, the intra-operative technique and post-operative outcome. The parameters used were: age, sex, clinical picture, diagnostic methods, intraoperative aspects (transesophageal echocardiographic examination, peripheral cannulation), postoperative evolution.

**Results.** It was established that the average age of the patients in the study group was 61.4 years, with the preponderance of the female sex (55.5%). The pre-operative echocardiographic examination determined the average diameter of the aortic valve annulus to be 21.8 mm and average GP 85.08 mmHg. Through a minimally invasive approach, 8 patients were implanted with a mechanical prosthesis and two patients with a biological prosthesis. The average duration of surgical intervention was 4 h 96 min ± 10 min; average period of extracorporeal circulation 3 h 22 min ± 3 min; the average period of aortic clamping 2 h 27 min ± 2 min; average anesthesia period 6 h 23 min ± 15 min. Post-operative echocardiographic pressure gradient at the level of the prosthesis was within the norm (average gradient 27.5 mmHg). All patients were discharged in satisfactory general condition after 11 ± 2 days.



**Conclusions.** The innovation and delicacy of the minimally invasive cardiosurgical treatment of aortic valve replacement is superior to the successful outcomes achieved by conventional cardiosurgical treatment. The safety and suitability of the minimally invasive approach in cardiosurgical treatment minimizes postoperative complications (hemorrhagic, pulmonary complications, septic) and ensures the patient's rapid recovery and social integration.

**Keywords.** Minimally invasive cardiac surgery, aortic valve.

## BYPASS-UL CAROTIDO-BRAHIAL ÎN ISCHEMIA SEVERĂ A MEMBRULUI SUPERIOR



A.Castraveț<sup>2</sup>, A.Țurcan<sup>1,2</sup>, C.Chiriac<sup>1,2</sup>, S.Danu<sup>1,2</sup>, A.Ungureanu<sup>1,2</sup>, D.Raileanu<sup>1,2</sup>, Tran M.<sup>1,2</sup>, Bodi I.<sup>1,2</sup>, Castraveț Ad.<sup>2</sup>, Tinica G.<sup>3</sup>, Ciubotaru A.<sup>1</sup>

<sup>1</sup> Curs Chirurgie Cardiovasculară, Universitatea de Stat de Medicină și Farmacie ”Nicolae Testemițanu”, Chișinău, Moldova; <sup>2</sup> IMSP SCR ”Timofei Moșneaga”, secția chirurgie vasculară, Chișinău, Moldova; <sup>3</sup> Institutul de Boli Cardiovasculare ”Prof. Dr. George I.M. Georgescu” Iași, România

**Scopul lucrării.** În ocuziile axului arterial subclavio-axilar cu ischemie severă a membrului superior s-ar impune folosirea metodelor endovasculare sau aplicarea unui bypass ortotop. În cazul imposibilității din motive tehnice sau stării pacientului drept alternativă servește bypass-ul carotido-brahial. Scopul studiului este aprecierea posibilității utilizării bypass-ului extraanatomic carotido-brahial în revascularizarea membrului superior în ischemia severă.

**Materiale și metode.** Studiul cuprinde 5 pacienți cu ocuzia axului subclavio-axilar cu ischemie severă a membrului superior, dintre care 3 cu ocuzie acută pe fondal de stenoze aterosclerotice, la care intervenția inițială de trombectomie (embolectomie) a eșuat, un pacient cu tromboza aneurismului a. subclavicular și un pacient cu ocuzie aterosclerotică de gradul IV cu gangrena degetului II, la care intervenția endovasculară a eșuat. La toți pacienții s-a aplicat un bypass carotido-brahial cu grefon safen intern inversat. Grefele au fost amplasate suprafascial supraclavicular.

**Rezultate.** La toți 5 pacienți ischemia a cedat complet. La 4 din ei s-a restabilit pulsul distal. La pacientul cu ateroscleroză cronică de gradul IV, cu afectarea concomitentă a arterelor antebrațului, pulsul s-a restabilit la bifurcația arterei brahiale. La acest pacient s-a efectuat amputația degetului. Complicații nu s-au înregistrat. Incomodități subiective din cauza amplasării suprafasciale și supraclaviculară a bypass-urilor deasemenea n-au fost înregistrate.

**Concluzii.** Bypass-urile carotido-brahiale localizate suprafascial și supraclavicular servesc o alternativă a bypass-urilor ortotope inclusiv în cazurile eșecurilor sau contraindicațiilor metodelor endovasculare.

**Cuvinte cheie.** Bypass, artera carotidă, ischemia severă

## CAROTID-BRACHIAL BYPASS IN SEVERE UPPER LIMB ISCHEMIA

A.Castraveț<sup>2</sup>, A.Țurcan<sup>1,2</sup>, C.Chiriac<sup>1,2</sup>, S.Danu<sup>1,2</sup>, A.Ungureanu<sup>1,2</sup>, D.Raileanu<sup>1,2</sup>, Tran M.<sup>1,2</sup>, Bodi I.<sup>1,2</sup>, Castraveț Ad.<sup>2</sup>, Tinica G.<sup>3</sup>, Ciubotaru A.<sup>1</sup>

<sup>1</sup> Department of Cardiovascular Surgery, ”Nicolae Testemițanu” State University of Medicine and Pharmacy, Chișinău, Moldova; <sup>2</sup> ”Timofei Moșneaga” Republican Clinical Hospital, Vascular Surgery Department, Chișinău, Moldova; <sup>3</sup> Institute of Cardiovascular Diseases Prof Dr George IM Georgescu, Iași, Romania

**Aim of study.** In cases of occlusion of the subclavian-axillary arterial axis with severe upper limb ischemia, the use of endovascular methods or the application of an orthotopic bypass may be necessary. In case of technical impossibility or patient condition, carotid-brachial bypass serves as an alternative. The objective of the study is to evaluate the possibility of using extra-anatomic carotid-brachial bypass for revascularization of the upper limb in severe ischemia

**Materials and methods.** The study includes 5 patients with occlusion of the subclavian-axillary axis and severe upper limb ischemia, of which 3 had acute occlusion due to atherosclerotic stenosis, with initial thrombectomy (embolectomy) being unsuccessful. One patient had subclavian artery aneurysm thrombosis, and one patient had grade IV atherosclerotic occlusion with gangrene of the second digit, in whom endovascular intervention was unsuccessful. Carotid-brachial bypass with an inverted internal saphenous vein graft was performed in all patients. The grafts were placed in a suprafascial supraclavicular position.

**Results.** Complete resolution of ischemia was achieved in all 5 patients. Distal pulses were restored in 4 of them. In the patient with chronic grade IV atherosclerosis and concomitant involvement of the forearm arteries, the pulse was restored at the brachial artery bifurcation. Digit amputation was performed in this patient. No complications were recorded, and there were no subjective discomforts related to the suprafascial and supraclavicular placement of the bypasses.

**Conclusions.** Suprafascial and supraclavicular carotid-brachial bypasses serve as an alternative to orthotopic bypasses, including in cases of failure or contraindications to endovascular methods.

**Keywords.** Bypass, carotid artery, severe ischemia

## IMPLEMENTAREA CHIRURGIEI CARDIACE MINIM INVAZIVE ÎN SPITALUL CLINIC REPUBLICAN ”TIMOFEI MOȘNEAGA”



G. Bostan<sup>1</sup>, G. Manolache<sup>1</sup>, S. Barnaciuc<sup>1</sup>, V. Maevschi<sup>1</sup>, N. Ghicavii<sup>1</sup>, V. Cebotari<sup>1</sup>, N. Sciuca<sup>1</sup>, I. Guzman<sup>1</sup>, I. Bulat<sup>1</sup>, V. Stratan<sup>2</sup>, A. Ciubotaru<sup>2</sup>

<sup>1</sup> Spitalul Clinic Republican ”Timofei Moșneaga”, Republica Moldova; <sup>2</sup> Universitatea de Medicină și Farmacie ”Nicolae Testemițanu”, Republica Moldova

**Scopul lucrării.** Evaluarea perioadei de implementare a intervențiilor cardiace minim invazive, evidențierea primelor diferențe a

rezultatelor clinice obținute de către pacient comparativ cu intervenția cardiochirurgicală clasică.

**Materiale și metode.** Conform programului implementării, la etapa obținerii de formare echipei și a tehnicii operatorii, în perioada de debut (noiembrie 2021-iunie 2023) au fost operați prin tehnica minim-invasivă 40 de pacienți. Leziunile cardiace au fost atât din malformațiile cardiace dobândite, cât și cele congenitale, astfel s-au format 5 grupuri de pacienți: 1. Pacienți cu patologie Mitrală izolată – 15 (plastie valvulară/ înlocuire); 2. Pacienți cu patologie Aortică – 12 (înlocuire valvulară); 3. Pacienți cu patologie Mitral-Tricuspidă 8 (plastie valvulară/ înlocuire); 3. Pacienți cu tumoare cardiacă – 3 (mixoame cardiace); 4. Pacienți cu patologie congenitală – 2 (defect de sept atrial, bicuspidie de Aortă). Toți pacienții au fost operați cu circulație extracorporeală cu canulare periferică doar femurală, cu ecocardiografie transesofagiană perioperatorie.

**Rezultate.** Tehnica minim-invasivă în perioada de debut a reușit de aplicat în 18% din volumul total al operațiilor cardiochirurgicale clasice de corecție valvulară, astfel devine accesibilă pentru patologii cardiace complexe. Timpul aflării pacientului în Terapie Intensivă este redus cu 1 zi. Recuperarea postoperatorie variază între 7-10 zile comparativ cu evoluția clasică (12-18 zile). Volumul hemotransfuziei la pacientul cu intervenție cardiacă minim-invasivă este redus cu 40 %. Reintervenție pentru hemostază nu a necesitat nici un pacient. Mortalitatea constituie 0 %. Conversie de la minim invaziv la sternotomie s-a înregistrat la 1 pacient, care constituie 2,5 %.

**Concluzii.** Reducerea traumei operatorii (deoarece nu se efectuează sternotomia), reducerea infecției și sângerării, reducerea hemotransfuziei, reducerea timpului aflării pacientului în staționar devin factorii care fac diferența considerabilă a rezultatului operației cardiace minim-invasive. După obținerea experienței tehnica respectivă devine acceptabilă pentru intervențiile cardiace complexe (multivalvulare, DSA+corecție valvulară, tumori+corecție valvulară).

**Cuvinte cheie.** Chirurgie cardiacă minim invazivă, cu păstrarea integrității cutiei toracice

## IMPLEMENTING THE MINIMALLY INVASIVE CARDIAC SURGERY IN THE REPUBLICAN CLINICAL HOSPITAL ”TIMOFEI MOSNEAGA”

G. Bostan<sup>1</sup>, G. Manolache<sup>1</sup>, S. Barnaciuc<sup>1</sup>, V. Maevschii<sup>1</sup>, N. Ghicavii<sup>1</sup>, V. Cebotari<sup>1</sup>, N. Sciuca<sup>1</sup>, I. Guzman<sup>1</sup>, I. Bulat<sup>1</sup>, V. Stratan<sup>2</sup>, A. Ciubotaru<sup>2</sup>

<sup>1</sup> Republican Clinical Hospital ”Timofei Moșneaga”, Republic of Moldova; <sup>2</sup>University of Medicine and Pharmacy ”Nicolae Testemițanu”, Republic of Moldova

**Aim of study.** Evaluation of the start period of setting up the minimally-invasive cardiac surgery (MICS) program in a multiprofile hospital and emphasising the most important challenges we faced, to be taken into account.

**Materials and methods.** Minimally invasive cardiac interventions started due to implementation of a dedicated project financed by the National Agency for Research and Development. According to the program several steps were planned: team building, gaining knowledge and skills, equipment and disposal acquisition, and patient selection. After rigorous selection, 40 patients with acquired, congenital heart diseases and tumors, operated during the debut period, could be divided in five categories: I: Patients with isolated Mitral pathology -15 cases (plasty/valve replacement); II: Aortic patients -12 cases of valve replacement; III: Patients with Mitral-Tricuspid pathology - 8 cases (plasty/valve replacement); IV: Patients with cardiac myxoma (3 cases); V: Congenital heart disease – 2 patients (bicuspid aorta, atrial septal defect concomitant tricuspid valve regurgitation). All operations were performed with peripheral femoral cannulation under TEE visualization. Short-term and long-term outcomes were studied.

**Results.** Of the total cases of valvular correction in this debut period, minimally invasive operations (MICS) represented 18%. Conversion from MICS to Sternotomy was required for 1 patient (2,5%) without further complications. Mortality was 0%. Mean patients' stay in ICU was 15h, mean overall stay in hospital was 7-10 days.

**Conclusions.** The established implementing program of MICS proved to be sustainable even for poor settings. The minimally-invasive technique is applicable in a range of heart valvular pathologies, tumours, congenital defects. Clinical results of the debut period showed increased benefits (reduction of operative trauma, minimal pain, rapid recovery, reduced infectious risk) in all patients. It is of high interest for the implementation of the technique in congenital heart diseases (VSD), but also in ischemic heart disease for minimally invasive myocardial revascularization (MIDCAB)

**Keywords.** Minimally invasive cardiac surgery, with preservation of the integrity of the rib cage

## PRIMA EXPERIENȚA DE PLASMAFEREZA AUTOMATĂ ÎN INSTITUT DE CARDIOLOGIE



E.Vârlan, N. Micleușan, V. Moscalu

IMSP Institut de Cardiologie, or. Chișinău, str. Testemițanu 29/1, Republica Moldova

**Scopul studiului:** de a cerceta rezultate primei experienței în Institut de Cardiologie a plasmaferezei curative

**Material și metode:** au fost studiate fișe procedurale la 30 ședințe de plasmafereza automată cu aparatul DigiPla 80 la 10 pacienți internați în Institut de Cardiologie din 4 decembrie 2022 până 23 iunie 2023, evaluate fișe de boala acestor pacienți, cu analiza indicațiilor pentru plasmafereza, rezultatelor analizelor postprocedurale, stării la externare din spital.

**Rezultate:** 9 pacienți cardiaci cu diagnostic secundar alergie la diferite agenți (frig, insecte, medicamente, alimentație, etc) au fost supuși procedurii standarde de plasmafereza automată cu eliminare 800 ml de autoplasmă la fiecare ședință, cu înlocuirea cu soluții cristaloide unu la unu, cu îmbunătățirea vază a simptomatologiei atât alergice (dispariția exantemului pielii, dispariția pruritului, hiperemiei, etc), cât și simptoamelor cardiace, la o pacientă sa convertit ritmul din fibrilație atrială în ritm sinusal fără remedii cardiace). Stare de lipotimie a avut 2 pacienți la 2 ședințe cu evoluția pozitivă, revenirea hemodinamicii normale, cunoștința ei nu a pierdut. A decedat un pacient, plasmafereza lui a fost efectuată pe indicații vitale, fiind în stare extrem de gravă înainte de efectuarea ședinței de plasmafereza, cauza de deces este strans legată cu insuficiența cardiacă cu șoc cardiogen, cu deficit de pompa.

**Concluzii:** primele rezultate sunt încurajatoare pentru tratarea pacienților cardiaci cu simptomatologie alergica. Studiul de cazuri de boală, acumularea experienței procedurale va permite lărgirea indicațiilor de plasmafereza curative.

**Cuvinte cheie:** tratamente aferente, plasmafereza automată, endotoxine, plasma proaspăt congelată

**THE FIRST EXPERIENCE OF AUTOMATIC PLASMAPHERESIS IN THE INSTITUTE OF CARDIOLOGY****E. Vârlan, N. Micleușan, V. Moscalu****IMSP Institute of Cardiology, Chișinău, 29/1 Testemițanu str., Republic of Moldova****The purpose of the study:** to investigate the results of the first experience in the Cardiology Institute of curative plasmapheresis**Material and methods:** procedural records were studied for 30 sessions of automatic plasmapheresis with the DigiPla 80 device for 10 patients admitted to the Institute of Cardiology from December 4, 2022 to June 23, 2023, the disease records of these patients were evaluated, with the analysis of the indications for plasmapheresis, the results post-procedural analyses, condition at discharge from the hospital.**Results:** 9 cardiac patients with a secondary diagnosis of allergy to various agents (cold, insects, drugs, food, etc.) were subjected to the standard procedure of automatic plasmapheresis with the removal of 800 ml of autoplasm at each session, with the replacement with crystalloid solutions one by one, with the obvious improvement of both allergic symptoms (disappearance of skin exanthema, disappearance of itching, hyperemia, etc.), as well as cardiac symptoms), in one patient the rhythm was converted from atrial fibrillation to sinus rhythm without cardiac remedies). Lipothymia was experienced by 2 patients in 2 sessions with a positive evolution, the return of normal hemodynamics, they did not lose consciousness. A patient died, his plasmapheresis was performed on vital indications, being in extremely serious condition before the plasmapheresis session, the cause of death is closely related to heart failure with cardiogenic shock, with pump deficiency.**Conclusions:** the first results are encouraging for the treatment of cardiac patients with allergic symptoms. Studying the medical records, accumulating procedural experience will allow expanding the curative plasmapheresis indications.**Keywords:** related treatments, automatic plasmapheresis, endotoxins, fresh frozen plasma.**PROTECȚIA ORGANELOR VISCERALE ÎN CHIRURGIA ARCULUI AORTIC: SIGURANȚA HIPOTERMIEI MODERATE****Verginia Onofrei, Veronica Stratan, Dana Vizir, Ghenadie Bostan, Sergiu Barnaciuc, Eduard Cheptanaru, Anatol Ciubotaru**  
**Curs de Chirurgie Cardiovasculara USMF “Nicolae Testemițanu”, Chișinău, Republica Moldova****Scopul lucrării.** Perfuzia cerebrală anterogradă (ASCP), oferă protecția necesară a creierului în timpul operației la nivelul arcului aortic, problema protecției organelor viscerale în timpul stopului circulator rămâne încă de identificat. Obiectivul studiului: evaluarea retrospectivă a rezultatului intervențiilor pe arc aortic, folosind ASCP la diferite temperaturi, concentrându-se pe funcțiile viscerale (VF).**Material și metode.** 50 pacienți au suportat o intervenție chirurgicală electivă a arcului aortic folosind ASCP din 01/2010-02/2023. Au fost incluși pacienții fără sindrom de debit cardiac scăzut postoperator precoce. FV au fost evaluate prin compararea valorilor creatininei, ALT, AST, bilirubina preoperator și postoperator.**Rezultate.** 50 pacienți reprezintă cohorta studiului. Hipotermia sistemică mai profundă ( $\leq 25^{\circ}\text{C}$ ) (Grupa A), a fost utilizată la 10 pacienți (20%), hipotermie moderată ( $>25^{\circ}\text{C}$ ) (Grupa B) la 40 pacienți (80%). Rata mortalității la 30 zile a fost 3,6% în grupul B și 5,2% în grupul A. Deficiențe neurologice temporare au apărut la 4 (8%) din grupul A și la 14 pacienți (28%) din grupul B. Insuficiența renală postoperatorie care necesită dializă, s-a identificat la 8 pacienți (80%) din grupul A și la 15 pacienți (37,5 %) din grupul B, diferențele nu au fost statistic semnificative. Markerii biochimici ai FV au crescut în perioada postoperatorie fără diferențe între grupuri. La analiza multifactorială, timpul de by-pass cardiopulmonar  $>180$  min a fost singurul factor de risc semnificativ pentru disfuncția renală cu/ fără disfuncție hepatică, în timp ce by-pass-ul cardiopulmonar  $>180$  min și hipotermia  $<25^{\circ}\text{C}$ , s-au dovedit a fi legate independent de disfuncția hepatică.**Concluzii.** Rezultatele noastre au confirmat că ASCP cu hipotermie moderată la  $26^{\circ}\text{C}$  este o metodă sigură pentru protecția creierului. Mai mult, în timpul arestului circulator, hipotermia moderată oferă o bună protecție a organelor viscerale și preferată pentru perioade limitate de ischemie viscerală ( $<60$  min), deoarece poate reduce răspunsul inflamator sistemic și afectarea organelor de reperfuzie.**Cuvinte cheie.** Perfuzie cerebrală anterogradă, arc aortic.**PROTECTION OF VISCERAL ORGANS IN AORTIC ARCH SURGERY: THE SAFETENESS OF MODERATE HYPOTHERMIA.****Verginia Onofrei, Veronica Stratan, Dana Vizir, Ghenadie Bostan, Sergiu Barnaciuc, Eduard Cheptanaru, Anatol Ciubotaru.**  
**Cardiosurgery course USMF “Nicolae Testemițanu”, Chisinau, Republic of Moldova.****Aim of study.** Anterograde cerebral perfusion (ASCP) provides a good brain protection during aortic arch surgery, the issue of visceral organ protection during circulatory arrest, though, remains to be controversial. The current study aims to evaluate retrospectively the outcome of aortic arch interventions using ASCP at different temperatures, focusing the most on visceral functions (VF).**Materials and methods.** 50 patients underwent elective aortic arch surgery using ASCP from 01/2010-02/2023. Note: only patients without early postoperative low cardiac output syndrome were included. VF were evaluated by comparing creatinine, ALT, AST, bilirubin preoperatively and postoperatively.**Results.** 50 patients represent the study cohort. Deeper systemic hypothermia ( $\leq 25^{\circ}\text{C}$ ) (Group A) was used in 10 patients (20%) and moderate hypothermia ( $>25^{\circ}\text{C}$ ) (Group B) in 40 patients (80%). The 30-day mortality rate was 3.6% in group B and 5.2% in group A. Short-term neurological deficits occurred in 4 (8%) patients in group A and 14 patients (28%) in group B. Postoperative renal failure requiring dialysis was identified in 8 patients (80%) in group A and in 15 patients (37.5%) in group B, which was not statistically significant. Biochemical markers of VF increased in the postoperative period without differences between groups. After a complex analysis, cardiopulmonary bypass time  $>180$  min was the only significant risk factor for renal dysfunction with or without liver dysfunction, while cardiopulmonary bypass time longer than 180 min and hypothermia greater than  $25^{\circ}\text{C}$ , have been shown to be independently related to liver dysfunction.**Conclusions.** Our results confirmed that ASCP with moderate hypothermia at  $26^{\circ}\text{C}$  is a safe method for brain protection. Moreover,

during circulatory arrest, moderate hypothermia also provides a decent protection of visceral organs and should be privileged for limited periods of visceral ischemia (<60 min), as it may reduce the systemic inflammatory response and the damage of reperfused organs.

**Keywords.** Cerebral anterograde perfusion, aortic arch.

## INELELE VASCULARE: PREZENTARE CLINICĂ, EVALUARE DIAGNOSTICĂ, TIPURI MORFOLOGICE ȘI MANAGEMENT CHIRURGICAL



V. Naghița<sup>1,2</sup>, O. Repin<sup>2</sup>, V. Corcea<sup>2</sup>, E. Cheptanaru<sup>1</sup>, A. Ciubotaru<sup>1</sup>

<sup>1</sup> Clinica de Chirurgie Cardiovasculară USMF ”N. Testemițanu”, Chișinău, Republica Moldova; <sup>2</sup> Laborator Chirurgie MCC, SCR” T. Moșneaga”, Chișinău, Republica Moldova

**Scopul lucrării.** Inelele vasculare reprezintă un grup de anomalii congenitale caracterizate prin formarea anormală a vaselor care implica traheea și esofagul. Se cunosc inele vasculare complete – arc aortic dublu și inele vasculare incomplete – arcul aortic drept cu artera subclavie stângă aberantă. Manifestările clinice variază de la asimptomatici pînă la simptome respiratorii și gastrointestinale. Diagnosticarea precoce este esențială pentru un management eficient. Intervenția chirurgicală rămîne tratamentul de bază, avînd ca scop decompresia structurilor anatomice. Alegerea procedurii chirurgicale depinde de tipul inelului vascular. Scopul lucrării este de a prezenta incidența și o sumarizare despre prezentarea clinică, evaluarea diagnostică, tipurile morfologice și managementul chirurgical al inelelor vasculare.

**Materiale și metode.** Revista articolelor publicate în perioada 2020-2023 privind inelele vasculare și analiza pacienților operați cu inelele vasculare în Clinica de Chirurgie Cardiovasculară a Spitalului Republican ”T. Moșneaga” în perioada anilor 2019-2023.

**Rezultate.** În total au fost operați 7 copii cu inel vascular. Dintre ei 3 copii s-au prezentat cu inel vascular complet și 4 cu inel vascular incomplet. Toți copii cu evoluție favorabilă, fără complicații.

**Concluzii.** Spectrul larg al prezentării clinice reprezintă adevărate încercări în stabilirea diagnosticului, fapt care a fost ușurat pe măsura investigațiilor mai minuțioase a copiilor cu tulburări de alimentare și deglutiție, precum și a celor cu simptome respiratorii. Rezultatele pe termen lung după intervenția chirurgicală sunt favorabile, ducînd la dispariția simptomelor și a îmbunătățirii calității vieții.

## VASCULAR RINGS: CLINICAL PRESENTATION, DIAGNOSTIC EVALUATION MORPHOLOGICAL TYPES AND SURGICAL MANAGEMENT

V. Naghița<sup>1,2</sup>, O. Repin<sup>2</sup>, V. Corcea<sup>2</sup>, E. Cheptanaru<sup>1</sup>, A. Ciubotaru<sup>1</sup>

<sup>1</sup> Clinic of Cardiovascular surgery USMF ”N. Testemițanu”, Chișinău, Republica Moldova; <sup>2</sup> Surgical Laboratory of CHD, SCR” T. Moșneaga”, Chișinău, Republica Moldova

**Aim of study.** Vascular rings are a group of congenital anomalies characterised by abnormal formation of vessels involving the trachea and esophagus. There are complete vascular rings - double aortic arch and incomplete vascular rings - right aortic arch with aberrant left subclavian artery. Clinical manifestations vary from asymptomatic to respiratory and gastrointestinal symptoms. Early diagnosis is essential for effective management. Surgical intervention remains the basic treatment, aiming to decompress the anatomical structures. The choice of surgical procedure depends on the type of the vascular ring. The aim of the study is to present the incidence and a summary about the clinical presentation, diagnostic evaluation, morphological types and surgical management of vascular rings.

**Materials and methods.** The review of the articles published in the period 2020-2023 regarding vascular rings and the analysis of patients operated with vascular rings in the Cardiovascular Surgery Clinic of the Republican Hospital ”T. Moșneaga” during the years 2019-2023.

**Results.** In total, 7 children with vascular rings were operated on. Among them, 3 children presented with complete vascular ring and 4 with incomplete vascular ring. All children had favourable evolution, without complications.

**Conclusions.** The wide spectrum of clinical presentation represents real challenges in establishing the diagnosis, a fact that has been eased by more thorough investigations of children with feeding and swallowing disorders, as well as those with respiratory symptoms. Long-term results after surgery are favourable, resulting in the disappearance of symptoms and improvement in quality of life.

## DISECȚIILE ARTERIALE DUPĂ ANGIOPLASTIA FEMUROPOPLITEALĂ CU UMFLARE PE DURATĂ LUNGĂ VERSUS SCURTĂ A BALONULUI: TRIAL RANDOMIZAT CONTROLAT „LOVES”. REZULTATE PRELIMINARE



D.Casian<sup>1,2</sup>, R.Smolnițchi<sup>3</sup>, V.Culiuc<sup>1,2</sup>, V.Istrati<sup>3</sup>, F.Bzovii<sup>1,2</sup>, I.Spinei<sup>2</sup>

<sup>1</sup> Clinica Universitară Chirurgie Vasculară, Catedra de Chirurgie Generală – Semiologie nr.3, USMF „Nicolae Testemițanu”; <sup>2</sup> Secția Chirurgie Vasculară, Institutul de Medicină Urgentă, Chișinău, Republica Moldova; <sup>3</sup> Laboratorul de Medicină Intervențională, Institutul de Medicină Urgentă, Chișinău, Republica Moldova

**Scopul lucrării.** Cîteva studii anterioare au identificat că angioplastia cu umflare îndelungată a balonului ar preveni disecțiile pe durata tratamentului leziunilor ocluziv-stenotice femuro-popliteale. Scopul este testarea ipotezei precum că umflarea pe lungă durată a balonului de angioplastie poate diminua rata disecțiilor arteriale severe și necesității în stentare impusă la pacienții cu ischemie cronică amenințătoare de membre (ICAM).

**Materiale și metode.** S-a realizat un studiu monocentric deschis, controlat, cu două brațe paralele (cîte 50 cazuri) – trialul LOVES (LONG VERSUS SHORT), ce a prevăzut recrutarea bolnavilor cu ICAM (categoria 4-6, Rutherford) care corespundeau criteriilor de



eligibilitate (NCT04442802). Prezența stenozei  $\geq 50\%$  ( $n=18$ ) sau ocluziei ( $n=82$ ) în segmentul femuropopliteu s-a confirmat prin angiografie diagnostică. După recanalizarea leziunii pacienții s-au supus randomizării 1:1, utilizând aplicația *Research Randomizer, version 4*. În lotul de studiu balonul s-a umflat timp de 6 minute; în cel de control – 3 minute. Prezența și severitatea (gradele A-B sau C-F conform clasificării NHLBI) disecției s-au evaluat independent de către 3 investigatori. Decizia de a clasifica disecția drept severă (gradul C-F) și a efectua stentarea s-a luat prin consensul dintre minim 2 cercetători.

**Rezultate.** Vârsta bolnavilor – 69 (25%-75%IQR 65-74) ani; bărbați – 62. Accesul endovascular s-a realizat prin a.brahială (17), a.femurală comună (82) sau crossover (1). Rata disecțiilor severe și a necesității în stentare în lotul de studiu vs. control: 38% vs. 42%, și 36% vs. 34%, respectiv ( $p=NS$ ).

**Concluzii.** Umflarea pe durată lungă (6 minute) a balonului de angioplastie în timpul tratamentului leziunilor ocluziv-stenotice femuropopliteale nu reduce semnificativ riscul disecțiilor severe și rata stentărilor impuse.

**Cuvinte cheie.** Ischemia cronică amenințătoare de membru, angioplastia cu balon, disecții arteriale, stentare impusă

## ARTERIAL DISSECTIONS AFTER FEMOROPOPLITEAL ANGIOPLASTY BY LONG VERSUS SHORT TIME OF BALLOON INFLATION: THE "LOVES" RANDOMIZED CONTROLLED TRIAL. PRELIMINARY RESULTS

D.Casian<sup>1,2</sup>, R.Smolnițchi<sup>3</sup>, V.Culiuc<sup>1,2</sup>, V.Istrati<sup>3</sup>, F.Bzovii<sup>1,2</sup>, I.Spinei<sup>2</sup>

<sup>1</sup> University Vascular Surgery Clinic, Chair of General Surgery – Semiology no.3, "Nicolae Testemitanu" SUMPh; <sup>2</sup> Division of Vascular Surgery, Institute of Emergency Medicine, Chisinau, Republic of Moldova; <sup>3</sup> Laboratory of Interventional Medicine, Institute of Emergency Medicine, Chisinau, Republic of Moldova

**Aim of study.** To test the hypothesis that a long-time inflation of angioplasty balloon would reduce the rate of severe arterial dissections and necessity in bailout stenting in patients with chronic limb-threatening ischemia (CLTI).

**Materials and methods.** We conducted a single-center, two parallel groups (each of 50 cases), open label, controlled trial – LOVES (LONg VERSus Short), which involved recruitment of CLTI patients (category 4-6, Rutherford) who met eligibility criteria (NCT04442802). Presence of femoropopliteal stenosis  $\geq 50\%$  ( $n=18$ ) or occlusion ( $n=82$ ) was confirmed by diagnostic angiography. After crossing of lesion patient was supposed to 1:1 randomization using application Research Randomizer, version 4. In the study group, the balloon was inflated for 6 minutes; in control one – 3 minutes. Presence and severity (grades A-B or C-F according to NHLBI classification) of dissection was assessed independently by 3 investigators. Decision to classify dissection as severe (grade C-F) and to perform stenting was done by agreement between at least 2 investigators.

**Results.** Patients' age – 69 (25%-75%IQR 65-74) years; males – 62. Endovascular access was achieved through brachial (17), common femoral artery (82) or crossover (1). The rate of severe dissections and need for stenting in study vs. control group: 38% vs. 42%, and 36% vs. 34%, respectively ( $p=NS$ ).

**Conclusions.** Long-time (6 minutes) inflation of the angioplasty balloon during the treatment of occlusive-stenotic femoropopliteal lesions does not significantly reduce the risk of severe dissections and necessity in bailout stenting.

**Keywords.** Chronic limb-threatening ischemia, balloon angioplasty, arterial dissections, bailout stenting

## CRYOSTRIPPING – 10 ANI DE EXPERIENȚĂ ÎN TRATAMENTUL BOLII VENOASE CRONICE



S.-C. Matei, A. Părău, M. Murariu, S. Olariu

Centrul de Cercetare în Chirurgie Abdominală și Flebologie, Universitatea de Medicină și Farmacie „Victor Babeș” din Timișoara, România; Clinica I Chirurgică, Spitalul Clinic Județean de Urgență „Pius Brînzeu” Timișoara (SCJUT), România

**Scopul lucrării.** Prezentarea avantajelor cryostripping-ului în tratamentul bolii venoase cronice (BVC).

**Materiale și metode.** Studiul a inclus 1327 pacienți dispensarizați în Compartimentul de Flebologie din cadrul Clinicii I Chirurgie SCJUT, în perioada septembrie 2013 – aprilie 2023, la care s-a practicat cura BVC prin cryostripping. Am analizat avantajele tehnice, durata și costurile intervenției, perioada de spitalizare, rezultatele postoperatorii, fezabilitatea metodei. Datele obținute au fost comparate cu cele rezultate în urma safenectomiei clasice.

**Rezultate.** Avantajele tehnice ale metodei constau într-o incizie proximală mai mică, comparativ cu operația clasică, și lipsa necesității contrainciziei distale. Durata medie a intervenției a fost  $41 \pm 12.8$  minute, iar costurile consumabilelor de  $52 \pm 10$  €/intervenție. Perioada medie de spitalizare a fost  $1.05 \pm 0.41$  zile. Rezultatele postoperatorii au fost favorabile, rata complicațiilor precoce fiind redusă (echimoze  $\varnothing < 2$  cm - 33,23%; hematom - 2,11%; tromboză venoasă profundă - 0,15%; parestezii tranzitorii 3.01%). Comparativ cu safenectomia clasică, costurile consumabilelor/intervenție sunt similare, iar durata intervenției, perioada de spitalizare și rata complicațiilor sunt statistic semnificativ mai reduse. Un avantaj al metodei este faptul că cryosondele se pot steriliza, fiind reutilizabile, din punct de vedere economic, tehnica pretându-se atât în spitalele de stat, cât și în clinicile private.

**Concluzii.** Cryostripping-ul este o procedură chirurgicală radicală, fiind o modalitate eficientă pentru tratamentul BVC și aducând un număr mare de avantaje comparativ cu safenectomia clasică.

**Cuvinte cheie.** Boala venoasă cronică, insuficiență venoasă, safenectomie, cryostripping

## CRYOSTRIPPING – 10 YEARS OF EXPERIENCE IN CHRONIC VENOUS DISEASE TREATMENT

S.-C. Matei, A. Părău, M. Murariu, S. Olariu

Abdominal Surgery and Phlebology Research Center, "Victor Babeș" University of Medicine and Pharmacy Timișoara, Romania; 1st Surgical Clinic, "Pius Brînzeu" Emergency County Hospital, Timișoara, Romania

**Aim of study.** Presenting cryostripping advantages in chronic venous disease (CVD) treatment.

**Materials and methods.** The study included 1327 patients diagnosed with CVD admitted in the Phlebology Department, 1st Surgical Department, Emergency County Hospital Timișoara, between September 2013 and April 2023, which were operated using cryostripping

as surgical procedure. The technical advantages of the procedure, the duration and costs of the intervention, the hospitalization period, the post-operative results, and the feasibility of the method were analyzed. The obtained data were compared with those resulting from patients operated by classic saphenectomy.

**Results.** The technical advantages of the method consist in a smaller proximal incision, compared to the classic operation. Distal counterincision is not necessary, either. The average duration of the intervention was  $41 \pm 12.8$  minutes, and the costs of consumables were about  $52 \pm 10$  €/intervention. The average hospitalization period was  $1.05 \pm 0.41$  days. The post-operative results were favourable, early complications rate being reduced (ecchymoses  $\varnothing < 2$ cm - 33.23%; hematoma - 2.11%; deep vein thrombosis - 0.15%; transient paresthesias 3.01%). Compared to classic saphenectomy, the costs of consumables/intervention are similar, intervention time, hospitalization period and complication rate being statistically significantly lower. An advantage of the method is the fact that the cryo-probes can be sterilized, being reusable; from the economic point of view, the technique perfectly fits in both state hospitals and private clinics.

**Conclusions.** Cryostripping is a radical surgical procedure which brings a significant number of advantages compared to the classic saphenectomy, being an effective alternative in CVD treatment.

**Keywords.** Chronic venous disease, venous insufficiency, saphenectomy, cryostripping

## OPTIMIZAREA TEHNICILOR CHIRURGICALE ÎN BYPASS-URILE ILIO-FEMURALE EXTRAANATOMICE



A. Castravet<sup>2</sup>, A. Turcan<sup>1,2</sup>, E. Cerevan<sup>2</sup>, I. Bodi<sup>1,2</sup>, C. Chiriac<sup>1,2</sup>, M. Tran<sup>1,2</sup>, A. Ungureanu<sup>1,2</sup>, D. Raileanu<sup>1,2</sup>, S. Danu<sup>1,2</sup>, Ad. Castravet, A. Ciubotaru<sup>1</sup>

<sup>1</sup> Curs Chirurgie Cardiovasculară, Universitatea de Stat de Medicină și Farmacie ”Nicolae Testemițanu”, Chișinău, Moldova;

<sup>2</sup> IMSP SCR ”Timofei Moșneaga”, secția chirurgie vasculară, Chișinău, Moldova

**Scopul lucrării.** Bypass-ul extraanatomic ilio-femural crossover este o procedura chirurgicală utilizată pentru revascularizarea segmentului aorto-femural, când intervențiile endovasculare nu sunt posibile, iar aplicarea unui bypass aorto sau ilio-femural este dificilă sau chiar imposibilă din cauza condițiilor tehnice sau a stării pacientului. Scopul este studierea rezultatelor precoce și tardive pentru favorizarea unor schimbări și implementarea unor gesturi tehnice în aplicarea bypass-urilor crossover ilio-femural, pentru a crea o geometrie cât mai fiziologică ce poate oferi o soluție durabilă pe termen lung.

**Materiale și metode.** Pe parcursul anilor 2001-2022 au fost efectuate 142 bypass-uri crossover ilio-femorale.

**Rezultate.** În perioada postoperatorie a fost un singur deces și s-au efectuat 3 amputații. Au fost analizate duplex scanările și CT angiografiile în primele 12 luni postoperatorii, pentru aprecierea altor leziuni aterosclerotice, care ar necesita revascularizare deschisă s-au endovasculară atât în bazinul recipient cât și cel donator. Totodată, a fost apreciată poziția și forma bypass-ului ce a dus la folosirea ulterioară a unor noi procedee tehnice ce diferă de cele descrise anterior.

**Concluzii.** Optimizarea tehnicilor chirurgicale creând o geometrie cât mai fiziologică, excluderea maximală a angulărilor stenozante ale grefei poate oferi bypass-ului extraanatomic crossover ilio-femural o durabilitate îndelungată. Acest lucru poate favoriza creșterea frecvenței indicațiilor la folosirea bypass-urilor crossover ilio-femural.

**Cuvinte cheie.** Crossover, bypass, tehnica

## OPTIMIZING SURGICAL TECHNIQUES IN EXTRA-ANATOMICAL ILIO-FEMORAL BYPASSES

A. Castravet<sup>2</sup>, A. Turcan<sup>1,2</sup>, E. Cerevan<sup>2</sup>, I. Bodi<sup>1,2</sup>, C. Chiriac<sup>1,2</sup>, M. Tran<sup>1,2</sup>, A. Ungureanu<sup>1,2</sup>, D. Raileanu<sup>1,2</sup>, S. Danu<sup>1,2</sup>, Ad. Castravet, A. Ciubotaru<sup>1</sup>

<sup>1</sup> Department of Cardiovascular Surgery, ”Nicolae Testemițanu” State University of Medicine and Pharmacy, Chișinău, Moldova; <sup>2</sup> ”Timofei Moșneaga Republican Clinical Hospital”, Vascular Surgery Department, Chișinău, Moldova

**Aim of study.** The extra-anatomic ilio-femoral crossover bypass is a surgical procedure used for revascularizing the aorto-femoral segment when endovascular interventions are not possible, and when applying an aorto- or ilio-femoral bypass is difficult or even impossible due to technical conditions or the patient's condition. The aim was to study the early and late outcomes to promote changes and implement technical gestures in the application of ilio-femoral crossover bypasses, aiming to create a more physiological geometry that can provide a durable long-term solution.

**Materials and methods.** Between 2001 and 2022, a total of 142 ilio-femoral crossover bypasses were performed.

**Results.** There was one death and three amputations in the postoperative period. Duplex scans and CT angiography were analyzed in the first 12 months postoperatively to assess other atherosclerotic lesions that would require open or endovascular revascularization in both the recipient and donor areas. Additionally, the position and shape of the bypass were evaluated, leading to the subsequent use of new technical procedures that differ from those previously described.

**Conclusions.** Optimizing surgical techniques by creating a more physiological geometry and minimizing stenotic angles of the graft can provide the extra-anatomic ilio-femoral crossover bypass with long-lasting durability. This may increase the frequency of indications for using ilio-femoral crossover bypasses.

**Keywords.** Crossover, bypass, technique

## TRATAMENTUL CHIRURGICAL MINIM INVAZIV AL PICIORULUI DIABETIC



Popa Veaceslav<sup>1</sup>, Ciobanu Mihai<sup>1</sup>, Bour Alin<sup>2</sup>, Covalciuc Dmitri<sup>2</sup>, Cojocaru Cristina<sup>2</sup>

<sup>1</sup> SCM „Sfântul Arhangel Mihail”, Republica Moldova; <sup>2</sup> Catedra de Chirurgie nr. 5, Universitatea de Stat de Medicină și Farmacie „Nicolae Testemițanu”, Republica Moldova

**Scopul lucrării.** Piciorul diabetic este o complicație cronică a diabetului zaharat și una din indicațiile majore ale amputațiilor de

membre inferioare, care se soldează cu o spitalizare de lungă durată, costuri suplimentare de tratament și o recuperare de lungă durată. Scopul este determinarea rolului diagnosticului precoce în prevenirea apariției piciorului diabetic și analiza rezultatelor aplicării metodelor miniminvasive de tratament.

**Material și metode.** Studiul include 450 pacienți tratați în secția de Chirurgie septică a IMSP SCM „Sfântul Arhangel Mihail” în perioada anilor 2006 – 2016. La toți pacienții s-a efectuat profilul glicemic, doppler-duplex sonografia, în 20 cazuri diagnosticul a fost completat cu CT angiografie. Pacienții au fost tratați prin metode endovasculare și chirurgicale minim invazive.

**Rezultate.** Au fost efectuate amputații proximale – 24 (5,33 %); amputații Shopar – 16 (3,55 %); amputații Lisfranc – 12 (2,66 %); amputații distale – 150 (33,34 %), din care la 20 pacienți primar s-a efectuat recanalizare arterială endovasculară; deschiderea și drenarea flegmoanelor – 72 (16,0 %); necrectomii seriate – 176 (39,12 %). Din cauza sepsisului sever 270 (62 %) pacienți au necesitat intervenții repetate. Alte complicații nu s-au înregistrat.

**Concluzii.** Eficacitatea tratamentului în piciorul diabetic este datorat implementării metodelor moderne de diagnostic, efectuarea primară a intervențiilor endovasculare în cazurile posibile, temporizării momentului operator pentru delimitarea proceselor necrotice și efectuarea amputațiilor minim invazive cu evitarea amputațiilor invalidante.

**Cuvinte cheie.** Picior diabetic, doppler, CT- angiografie, tratament chirurgical.

## MINIMALLY INVASIVE SURGICAL TREATMENT OF THE DIABETIC FOOT

Popa Veaceslav<sup>1</sup>, Ciobanu Mihai<sup>1</sup>, Bour Alin<sup>2</sup>, Covalciuc Dmitri<sup>2</sup>, Cojocaru Cristina<sup>2</sup>

<sup>1</sup> "Saint Archangel Michael" Hospital, Republic of Moldova; <sup>2</sup> Department of Surgery no. 5, State University of Medicine and Pharmacy "Nicolae Testemițanu", Republic of Moldova

**Aim of study.** Diabetic foot is a chronic complication of diabetes and one of the major indications for amputations of the lower limbs, which results in a long-term hospitalization, additional treatment costs and a long recovery. The aim is determining the role of early diagnosis in preventing the occurrence of diabetic foot and analyzing the results of applying minimally invasive treatment methods.

**Materials and methods.** The study includes 450 patients treated in the Septic Surgery Department of „Saint Archangel Michael” hospital during the period 2006 - 2016. In all patients a glycemc profile was performed, doppler-duplex sonography, and in 20 cases diagnosis was completed with CT-angiography. Patients were treated by endovascular and minimally invasive surgical methods.

**Results.** Proximal amputations were performed in 24 (5.33%) cases; Shopar amputations - 16 (3.55%) cases; Lisfranc amputations - 12 (2.66%) cases; distal amputations - 150 (33.34%) cases, of which 20 patients primary underwent endovascular arterial recanalization; opening and drainage of phlegmon - 72 (16.0%); serial necrectomies - 176 (39.12%). Due to severe sepsis in 270 (62%) patients were performed repeated surgeries. Other complications were not recorded.

**Conclusions.** The effectiveness of the treatment in the diabetic foot is due to the implementation of modern diagnostic methods, the primary performance of endovascular interventions in possible cases, the timing of the operative moment for the delimitation of necrotic processes, and the performance of minimally invasive amputations with the avoidance of disabling amputations.

**Keywords.** Diabetic foot, doppler, CT angiography, surgical treatment.

## REIMPLANTAREA ARTEREI MEZENTERICE INFERIOARE LA PACIENȚII CU ANEVRIISM DE AORTĂ ABDOMINALĂ INFRARENALĂ



L.G. Baroi<sup>1,2</sup>, C. Strobescu-Ciobanu<sup>1,2</sup>, S.N. Peiu, A.N. Avadanei<sup>1,2</sup>, I. Neaga<sup>1</sup>, R.F. Popa<sup>1,2</sup>

<sup>1</sup> Spitalul Clinic Județean De Urgență “Sf. Spiridon”, Iași, România, <sup>2</sup> Universitatea de Medicină și Farmacie “Grigore T. Popa”, Iași, România

**Scopul lucrării.** Ligatura arterei mezenterice inferioare (AMI) în timpul intervențiilor chirurgicale pentru anevrism de aortă abdominală infrarenală electiv sau în urgență (anevrism rupt) rămâne cel mai important factor de risc pentru ischemia postoperatorie a colonului. În cazul intervențiilor electiv, artera mezenterică inferioară este patentă în peste 50% din cazuri. Incidența ischemiei colonului este mult crescută, până la 67% în cazul anevrismului rupt de aortă abdominală.

**Material și metode.** În Clinica de Chirurgie Vasculară a Spitalului Sf. Spiridon Iași au fost operați în perioada august 2008 - iunie 2023 semnificativ de pacienți cu anevrism de aortă abdominală infrarenală, electiv în 70% din cazuri și 30% în regim de urgență. S-au realizat reimplantări de AMI, fie direct în proteza, fie prin interpoziție de grefon venos. Decizia reimplantării s-a luat în funcție de examenul Doppler intraoperator al AMI, aspectul fluxului retrograd din AMI, aspectul sigmoidului și al anselor intestinale. După reimplantarea AMI s-a realizat din nou examen Doppler pentru evaluarea fluxului.

**Rezultate.** Pentru un număr important de pacienți la care nu s-a reimplantat artera mezenterică inferioară, evoluția postoperatorie s-a complicat cu infarct entero-mezenteric și deces.

**Concluzii.** Rolul explorării Doppler intraoperatorie a AMI a fost definitoriu în stabilirea indicației de reimplantare a arterei mezenterice inferioare în cazul intervențiilor pentru anevrism de aortă abdominală.

**Cuvinte cheie.** Artera mezenterică inferioară, reimplantare, Doppler intraoperator

## INFERIOR MESENTERIC ARTERY REIMPLANTATION IN PATIENTS WITH INFRARENAL ABDOMINAL AORTIC ANEURYSM

L.G. Baroi<sup>1,2</sup>, C. Strobescu-Ciobanu<sup>1,2</sup>, S.N. Peiu, A.N. Avadanei<sup>1,2</sup>, I. Neaga<sup>1</sup>, R.F. Popa<sup>1,2</sup>

<sup>1</sup> “St. Spiridon” Clinical County Emergency Hospital, Iasi, Romania; <sup>2</sup> “Grigore T. Popa” University of Medicine and Pharmacy, Iasi, Romania

**Aim of study.** Ligation of the inferior mesenteric artery (IMA) during elective or emergency surgery for infrarenal abdominal aortic aneurysm (AAA) or ruptured abdominal aortic aneurysm (RAAA) is a major risk factor for post-operative colon ischemia. More than 50% of the patients receiving elective surgery have patency of the inferior mesenteric artery. The incidence of colon ischemia has also

increased, being as high as 67% in RAAA.

**Materials and methods.** In the Vascular Surgery Clinic of St. Spiridon Hospital Iasi were operated for infrarenal AAA between August, 2008 and June, 2023. The repair was elective in 70% of the cases and urgent in 30% of patients. IMA reimplantation was performed, either directly into the prosthesis or through vein graft interposition. The decision to reimplant was made based on the intraoperative Doppler ultrasound assessment of the IMA, the behaviour of the retrograde flow in the IMA, the integrity of the sigmoid colon and intestinal loops. In order to evaluate the flow, a second Doppler examination was performed after IMA reimplantation.

**Results.** For a significant number of patients with no IMA reimplantation, post-operative complications such as intestinal ischaemia with potentially fatal outcomes were found.

**Conclusions.** Intraoperative Doppler ultrasound examination of IMA was essential in choosing IMA reimplantation as an effective tool for AAA treatment.

**Keywords.** Inferior mesenteric artery, reimplantation, intraoperative Doppler

## REVASULARIZAREA REPETATĂ ÎN SEGMENTUL AORTO-ILIO-FEMURAL



A. Castraveț<sup>2</sup>, A. Țurcan<sup>1,2</sup>, D. Tabac, G. Tinica<sup>3</sup>, E. Cerevan<sup>2</sup>, S. Barat<sup>2</sup>, Ș. Manica<sup>2</sup>, V. Gura<sup>2</sup>, I. Bodiș<sup>1,2</sup>, S. Danu<sup>1,2</sup>, A. Ungureanu<sup>1,2</sup>, D. Raileanu<sup>1,2</sup>, C. Chiriac<sup>1,2</sup>, M. Tran<sup>1,2</sup>, Ad.Castraveț, A. Ciubotaru<sup>1</sup>

<sup>1</sup> Curs Chirurgie Cardiovasculară, Universitatea de Stat de Medicină și Farmacie ”Nicolae Testemițanu”, Chișinău, Moldova; <sup>2</sup> IMSP SCR ”Timofei Moșneaga”, secția chirurgie vasculară, Chișinău, Moldova; <sup>3</sup> Institutul de Boli Cardiovasculare ”Prof. Dr. George I.M. Georgescu” Iași, România

**Scopul lucrării.** În ultimii ani structura intervențiilor repetate în segmentul aorto-ilio- femural a suferit schimbări esențiale datorită implementării metodelor endovasculare pe scara largă. Intervențiile primare au putut fi bypass-uri și/sau angioplastii cu stentare, iar intervențiile repetate pot fi deschise, endovasculare sau hibride. Scopul lucrării este aprecierea posibilităților metodelor chirurgicale clasice, endovasculare și hibride cu implementarea unor gesturi chirurgicale noi pentru îmbunătățirea rezultatelor.

**Materiale și metode.** În perioada anilor 2009-2022 s-au efectuat 439 intervenții de revascularizare repetată în segmentul aorto-ilio-femural la 378 pacienți cu ocluzii sau stenoze severe ale segmentului revascularizat în antecedente, cât și cu anevrisme anastomotice.

**Rezultate.** Letalitatea postoperatorie a fost de 2,7 %, iar rata amputațiilor înalte de 5%.

**Concluzii.** Datorită implementării metodelor endovasculare și hibride apar noi posibilități în revascularizarea repetată în segmentul aorto-femural. La minimalizarea traumatismului chirurgical și a ratei complicațiilor contribuie și folosirea bypass-urilor extraanatomice, protezarea distală a a. femurale profunde și anume perfectarea acestor tehnici.

**Cuvinte cheie.** Revascularizarea, hibrid, bypass

## REPEATED REVASULARIZATION IN THE AORTO-FEMORAL SEGMENT

A. Castraveț<sup>2</sup>, A. Țurcan<sup>1,2</sup>, D. Tabac, G. Tinica<sup>3</sup>, E. Cerevan<sup>2</sup>, S. Barat<sup>2</sup>, Ș. Manica<sup>2</sup>, V. Gura<sup>2</sup>, I. Bodiș<sup>1,2</sup>, S. Danu<sup>1,2</sup>, A. Ungureanu<sup>1,2</sup>, D. Raileanu<sup>1,2</sup>, C. Chiriac<sup>1,2</sup>, M. Tran<sup>1,2</sup>, Ad.Castraveț, A. Ciubotaru<sup>1</sup>

<sup>1</sup> Curs Chirurgie Cardiovasculară, Universitatea de Stat de Medicină și Farmacie ”Nicolae Testemițanu”, Chișinău, Moldova; <sup>2</sup> IMSP SCR ”Timofei Moșneaga”, secția chirurgie vasculară, Chișinău, Moldova; <sup>3</sup> Institutul de Boli Cardiovasculare ”Prof. Dr. George I.M. Georgescu” Iași, România

**Aim of study.** In recent years, the structure of repeated interventions in the aorto-ilio-femoral segment has undergone significant changes due to the widespread implementation of endovascular methods. Primary interventions can involve bypasses and/or angioplasty with stenting, while repeated interventions can be open, endovascular, or hybrid. The objective of the study is to assess the possibilities of classical surgical, endovascular, and hybrid methods with the implementation of new surgical techniques to improve outcomes.

**Materials and methods.** Between 2009 and 2022, 439 repeated revascularization procedures were performed in the aorto-ilio-femoral segment on 378 patients with previous severe occlusions or stenoses of the revascularized segment, as well as anastomotic aneurysms.

**Results.** The postoperative mortality rate was 2.7%, and the rate of major amputations was 5%.

**Conclusions.** Due to the implementation of endovascular and hybrid methods, new possibilities arise for repeated revascularization in the aorto-femoral segment. Minimizing surgical trauma and complication rates is facilitated by the use of extra-anatomic bypasses, distal prosthetic grafting of the deep femoral artery, and the refinement of these techniques.

**Keywords.** Revascularization, hybrid, bypass

## EXPERIENȚA ÎN MANAGEMENTUL TRAUMATISMULUI VASCULAR ÎN CADRUL CENTRULUI SPECIALIZAT: CARACTERISTICA LEZIUNILOR, ABORDĂRI CURATIVE ȘI REZULTATE CLINICE



V.Culiuc<sup>1,2</sup>, D.Casian<sup>1,2</sup>, I.Maxim<sup>3</sup>, R.Smolnițchi<sup>4</sup>, A.Predenciuc<sup>2</sup>, L.Vescu<sup>1,2</sup>

<sup>1</sup> Clinica Universitară Chirurgie Vasculară, Catedra de Chirurgie Generală – Semiologie nr.3, USMF „Nicolae Testemițanu”; <sup>2</sup> Secția Chirurgie Vasculară; <sup>3</sup> Secția Chirurgie Toracică; <sup>4</sup> Laboratorul de Medicină Intervențională, Institutul de Medicină Urgentă, Chișinău, Republica Moldova

**Scopul lucrării.** Traumatismul vascular (TV) rămâne o urgență chirurgicală ce solicită implicare promptă specializată pentru salvarea organului/extremității lezate sau chiar vieții pacientului. Scopul studiului este evaluarea caracteristicilor leziunii, conduitei medico-chirurgicale și rezultatelor clinice ale tratamentului bolnavilor cu TV magistral.



**Materiale și metode.** Datele medicale ale bolnavilor cu TV spitalizați în Institutul de Medicină Urgentă (Chișinău, Republica Moldova) în perioada iulie/2019-mai/2023 au fost extrase din registrul electronic instituțional și supuse ulterioarei analize.

**Rezultate.** Lotul de studiu a inclus 51 pacienți, cu vârsta între 17 și 85 ani. Localizarea TV în funcție de regiunea anatomică: cervicală/toracică – 3 (5,8%), extremități superioare – 23 (45%), abdominală – 4 (7,8%), extremități inferioare – 21 (41,1%). Leziuni arteriale au fost 35 (68,6%), venoase – 6 (11,7%), iar arterio-venoase – 10 (19,6%). În 21 (41,1%) cazuri TV s-a asociat traumatismului scheletal/tratamentului ortopedic. Abordului chirurgical au fost supuși 50 (98%) pacienți. Opțiunile curative au inclus: repararea primară a vasului prin sutura defectului parietal (8), anastomoză T-T (7), protezare/bypass (25), ligaturare (4), explorare (4) sau amputație primară (1). Într-un caz de leziune a a.axilare s-a recurs la tratament endovascular. Revascularizarea cu proteze sintetice s-a practicat doar la 2/25 (8%) bolnavi, cu leziunea de v.cava inferioară și v.porta. Un pacient cu contuzie arterială și spasm a fost tratat conservator. Rata amputațiilor secundare – 3,9%, iar mortalitatea în staționar a constituit 5,8%.

**Concluzii.** În practica noastră TV se caracterizează prin leziunea mai frecventă a vaselor arteriale, la nivel de extremități și în asocieră cu traumatismul scheletal. În majoritatea cazurilor TV necesită intervenții complexe de revascularizare și un abord multidisciplinar.

**Cuvinte cheie.** Traumatism vascular, leziuni arteriale, tratament chirurgical, revascularizare

## THE EXPERIENCE IN THE MANAGEMENT OF VASCULAR TRAUMA IN THE SETTINGS OF THE SPECIALIZED CENTER: CHARACTERISTICS OF INJURIES, CURATIVE APPROACHES AND CLINICAL RESULTS

**V.Culiuc**<sup>1,2</sup>, **D.Casian**<sup>1,2</sup>, **I.Maxim**<sup>3</sup>, **R.Smolnițchi**<sup>4</sup>, **A.Predenciuc**<sup>2</sup>, **L.Vescu**<sup>1,2</sup>

<sup>1</sup> University Vascular Surgery Clinic, Chair of General Surgery – Semiology no.3, ”Nicolae Testemitanu” SUMPh; <sup>2</sup> Division of Vascular Surgery; <sup>3</sup> Division of Thoracic Surgery, <sup>4</sup> Laboratory of Interventional Medicine, Institute of Emergency Medicine, Chisinau, Republic of Moldova

**Aim of study.** Vascular trauma (VT) remains a surgical emergency that requires prompt specialized involvement to save an injured organ/extremity or even a patient's life. The aim is the evaluation of the characteristics of injuries, medical and surgical management, and clinical results of the treatment of VT patients.

**Materials and methods.** The medical data of patients with VT hospitalized in the Institute of Emergency Medicine (Chisinau, Republic of Moldova) between July/2019–May/2023 were extracted from institutional electronic register and subjected to further analysis.

**Results.** The study group included 51 patients, aged between 17-85 years. VT localization according to anatomical region: cervical/thoracic – 3 (5.8%), upper extremities – 23 (45%), abdominal – 4 (7.8%), lower extremities – 21 (41.1%). There were 35 (68.6%) arterial, 6 (11.7%) venous, and 10 (19.6%) arterio-venous injuries. In 21 (41.1%) cases VT was associated with skeletal trauma/orthopedic treatment. Fifty (98%) patients underwent surgical approach. Curative options included: primary vessel repair by suturing (8), T-T anastomosis (7), graft interposition/bypass surgery (25), ligation (4), exploration (4), or primary amputation (1). In one case of axillary artery injury endovascular treatment was applied. Revascularization using synthetic grafts was practiced only in 2/25 (8%) patients, with the injury of inferior vena cava and portal vein. A patient with arterial contusion and spasm was managed conservatively. The rate of secondary amputations – 3.9%; in-patient mortality – 5.8%.

**Conclusions.** In our practice VT is characterized by the more frequent injury of arterial vessels, at the level of the extremities and in association with skeletal trauma. In most cases VT requires complex revascularizations and a multidisciplinary approach.

**Keywords.** Vascular trauma, arterial injuries, surgical treatment, revascularization

## INTERVENȚII DESCHISE ÎN ANEVRISEMELE AORTEI ABDOMINALE. EXPERIENȚA NOASTRĂ

**Castraveț A.<sup>2</sup>, Tabac D.<sup>2</sup>, Țurcan A.<sup>1,2</sup>, Tinica G.<sup>3</sup>, Cerevan E.<sup>2</sup>, Barat S.<sup>2</sup>, Manica Ș.<sup>2</sup>, Danu S.<sup>1,2</sup>, Ungureanu A.<sup>1,2</sup>, Raileanu D.<sup>1,2</sup>, Bodiș I., Chiriac C.<sup>1,2</sup>, Tran M.<sup>1,2</sup>, Castraveț Ad.<sup>1,2</sup>, Ciubotaru A.<sup>1</sup>**

<sup>1</sup> Curs Chirurgie Cardiovasculară, Universitatea de Stat de Medicină și Farmacie ”Nicolae Testemițanu”, Chișinău, Moldova;

<sup>2</sup> IMSP SCR ”Timofei Moșneaga”, secția chirurgie vasculară, Chișinău, Moldova; <sup>3</sup> Institutul de Boli Cardiovasculare ”Prof. Dr. George I.M. Georgescu” Iași, România

**Scopul lucrării.** În chirurgia contemporană există tendința rezolvării anevrismelor aortei abdominale prin metode endovasculare (circa 65% din toate anevrismele). Totuși în RM de rutină rămân intervențiile deschise din cauza resurselor disponibile la moment. Totodată se atestă la nivel mondial la 25-45% din pacienți prezența unei morfologii nepotrivite pentru tratament endovascular a anevrismului aortei abdominale. Scopul lucrării este examinarea retrospectivă a experienței secției chirurgie vasculară SCR „T. Moșneaga” în intervențiile deschise ale anevrismelor aortei abdominale în ultimii 35 ani.

**Materiale și metode.** În perioada anilor 1988-2022 s-au efectuat intervenții deschise la 325 pacienți cu anevrism al aortei abdominale, dintre care 76 pacienți (23,4%) cu anevrisme complicate prin ruptura lor. La majoritatea pacienților s-a intervenit prin rezecția anevrismului cu protezare aorto-aortală, aorto-iliacă sau femurală cu proteze sintetice și reimplantarea ramurilor aortei sau/și revascularizări distale la necesitate. Numai la un pacient cu rezecția de anevrism de aortă rupt asociat cu fistulă aorto-colică primară, membrele inferioare s-au revascularizat printr-un bypass axilo-bifemural.

**Rezultate.** Datorită perfectării tehnicilor chirurgicale, anesteziei și măsurilor de terapie intensivă mortalitatea postoperatorie a scăzut de la 11,5% în anevrismele necomplicate și 65% în anevrismele rupte în anii 1988-2003 la 5,3% și 20% respectiv în anii ulteriori.

**Concluzii.** În RM diagnosticarea precoce a AAoA este insuficientă, din care cauză persistă un procent mare de anevrisme rupte. De asemenea este necesară folosirea pe scară largă a metodelor de soluționare endovasculară pentru micșorarea complicațiilor perioperatorii. Totodată nu trebuie exclusă posedarea tehnicilor clasice/deschise de rezolvare a AAoA din arsenalul chirurgului vascular.

**Cuvinte cheie.** AAA, EVAR

## OPEN INTERVENTIONS IN ABDOMINAL AORTIC ANEURYSMS. OUR EXPERIENCE

**Castraveț A.<sup>2</sup>, Tabac D.<sup>2</sup>, Țurcan A.<sup>1,2</sup>, Tinica G.<sup>3</sup>, Cerevan E.<sup>2</sup>, Barat S.<sup>2</sup>, Manica Ș.<sup>2</sup>, Danu S.<sup>1,2</sup>, Ungureanu A.<sup>1,2</sup>, Raileanu D.<sup>1,2</sup>,**

Bodiu I., Chiriac C.<sup>1,2</sup>, Tran M.<sup>1,2</sup>, Castraveț Ad.<sup>1,2</sup>, Ciubotaru A.<sup>1</sup>

<sup>1</sup> Cardiovascular Surgery Course, State University of Medicine and Pharmacy "Nicolae Testemițanu", Chisinau, Moldova; <sup>2</sup> Republican Clinical Hospital "Timofei Moșneaga", Vascular surgery Department, Chisinau, Moldova; <sup>3</sup> Institute of Cardiovascular Diseases "Prof. Dr. George I.M. Georgescu" Iasi, Romania

**Aim of study.** In contemporary surgery, there is a tendency to treat abdominal aortic aneurysms through endovascular methods (approximately 65% of all aneurysms). However, open interventions remain routine due to the available resources at the moment. Additionally, globally, 25-45% of patients exhibit unsuitable morphology for endovascular treatment of abdominal aortic aneurysms. The aim of the study is to retrospectively examine the experience of the Vascular Surgery Department at SCR "T. Moșneaga" in open interventions for abdominal aortic aneurysms over the past 35 years.

**Materials and methods.** From 1988 to 2022, open interventions were performed on 325 patients with abdominal aortic aneurysms, of which 76 patients (23.4%) had complicated aneurysms due to rupture. The majority of patients underwent aneurysm resection with aorto-aortic, aorto-iliac, or femoral prosthetic graft placement, with reimplantation of aortic branches and/or distal revascularization as needed. Only in a patient with resection of a ruptured aortic aneurysm associated with primary aortocolic fistula, lower limb revascularization was achieved through an axillo-bifemoral bypass.

**Results.** Due to the refinement of surgical techniques, anesthesia, and intensive care measures, postoperative mortality decreased from 11.5% in uncomplicated aneurysms and 65% in ruptured aneurysms from 1988 to 2003 to 5.3% and 20%, respectively, in subsequent years.

**Conclusions.** Early diagnosis of abdominal aortic aneurysms is insufficient, leading to a high percentage of ruptured aneurysms. The widespread use of endovascular treatment methods is necessary to reduce perioperative complications. However, the inclusion of classical/open techniques for resolving abdominal aortic aneurysms should not be excluded from the vascular surgeon's arsenal.

**Keywords.** AAA, EVAR

## ELONGAREA PATOLOGICĂ A ARTEREI CAROTIDE INTERNE: TRATAMENT CHIRURGICAL ȘI REZULTATELE POSTOPERATORII IMEDIATE



A. Castraveț<sup>1</sup>, A. Țurcan<sup>1,2</sup>, D. Tabac, I. Bodiu<sup>1,2</sup>, Ad. Castraveț, C. Chiriac<sup>1,2</sup>, M. Tran<sup>1,2</sup>, S. Danu<sup>1,2</sup>, A. Ungureanu<sup>1,2</sup>, D. Raileanu<sup>1,2</sup>, A. Ciubotaru<sup>1</sup>

<sup>1</sup> Curs Chirurgie Cardiovasculară, Universitatea de Stat de Medicină și Farmacie "Nicolae Testemițanu", Chișinău, Moldova;

<sup>2</sup> IMSP SCR "Timofei Moșneaga", secția chirurgie vasculară, Chișinău, Moldova

**Scopul lucrării.** În structura cauzelor dezvoltării insuficienței cerebrovasculare, elongarea patologică a arterei carotide interne ocupă locul 2, după afectarea aterosclerotică. Prevalența dolicoarteriopatiei la populația generală se estimează a fi de la 10 la 40 %, iar de la 16% până la 56 % din pacienți au în anamneză deficit neurologic tranzitor sau permanent. Scopul lucrării este optimizarea tehnicilor chirurgicale și aprecierea eficienței postoperatorii imediate la pacienții cu elongare patologică a arterei carotide interne.

**Materiale și metode.** Studiul efectuat reprezintă o analiză retrospectivă a 243 pacienți, tratați în cadrul IMSP SCR „Timofei Moșneaga”, secția de Chirurgie Vasculară în perioada 2002-2022.

**Rezultate.** La pacienții supuși studiului s-a efectuat 258 intervenții chirurgicale. Rezultatele imediate au fost: la 230 pacienți (89.14 %) a dispărut simptomatologia preoperatorie, AVC ischemic s-a înregistrat la 1 pacient, sindrom coronarian acut sau deces nu s-a înregistrat la nici un pacient din lotul studiat.

**Concluzii.** Luând în considerare rata mică de complicații periprocedurale precum și eficacitatea postoperatorie imediată evidentă, putem spune că intervenția chirurgicală în tratamentul elongărilor patologice ale arterelor carotide interne reprezintă o metoda sigură și eficientă pentru prevenirea accidentelor vasculare cerebrale acute și îmbunătățirea calității vieții pacienților.

**Cuvinte cheie.** Elongare patologică, arteră carotidă internă, kinking, tortuozitate, coiling

## PATHOLOGICAL ELONGATION OF THE INTERNAL CAROTID ARTERY: SURGICAL TREATMENT AND IMMEDIATE POSTOPERATIVE RESULTS

A. Castraveț<sup>1</sup>, A. Țurcan<sup>1,2</sup>, D. Tabac, I. Bodiu<sup>1,2</sup>, Ad. Castraveț, C. Chiriac<sup>1,2</sup>, M. Tran<sup>1,2</sup>, S. Danu<sup>1,2</sup>, A. Ungureanu<sup>1,2</sup>, D. Raileanu<sup>1,2</sup>, A. Ciubotaru<sup>1</sup>

<sup>1</sup> Department of Cardiovascular Surgery, "Nicolae Testemițanu" State University of Medicine and Pharmacy, Chișinău, Moldova; <sup>2</sup> "Timofei Moșneaga Republican Clinical Hospital", Vascular Surgery Department, Chișinău, Moldova;

**Aim of study.** Among the causes contributing to the development of cerebrovascular insufficiency, pathological elongation of the internal carotid artery ranks second after atherosclerotic involvement. The prevalence of dolichoarteriopathy in the general population is estimated to range from 10% to 40%, and between 16% and 56% of patients have a history of transient or permanent neurological deficits. The aim of this study was to optimize surgical techniques and assess immediate postoperative efficacy in patients with pathological elongation of the internal carotid artery.

**Materials and methods.** This study represents a retrospective analysis of 243 patients treated at the State Medical and Pharmaceutical University "Timofei Moșneaga", Department of Vascular Surgery, between 2002 and 2022.

**Results.** A total of 258 surgical interventions were performed in the study group. The immediate results were as follows: symptomatology disappeared in 230 patients (89.14%), one patient experienced an ischemic stroke, and no cases of acute coronary syndrome or death were recorded among the studied patients.

**Conclusions.** Considering the low rate of periprocedural complications and the evident immediate postoperative effectiveness, it can be concluded that surgical intervention for the treatment of pathological elongation of the internal carotid artery is a safe and efficient method for preventing acute cerebrovascular accidents and improving the quality of life for patients.

**Keywords.** Pathological elongation, internal carotid artery, kinking, tortuosity, coiling

## BOALA ISCHEMICĂ A CORDULUI ȘI STENOZA DE VALVĂ AORTICĂ – ACTUALITĂȚI DE TRATAMENT CHIRURGICAL



**V.Moscalu, A.Batrînac, A.Ureche, M.Abraș, V.V.Moscalu**  
Institutul de Cardiologie, Republica Moldova

**Actualitate:** Stenoza aortică este cea mai frecventă patologie valvulară, circa 7% din populația peste 65 ani suferă de o stenoză de Ao degenerativă. Intervenții combinate cu pontajul coronarian se asociază cu o mortalitate postoperatorie sporită.

**Material și metode:** Tehnicile operatorii în stenoza de valvă aortică asociată cu patologiile coronariene sunt distribuite în protezări valvulare în varianta clasică (PVao), intervenții transcater intervențional (TAVI), revascularizare coronariană intervențională (PCI) și by-passul coronarian. Factorii de risc ce însoțesc aceste operații necesită a fi gestionați concomitent.

**Rezultate:** În perioada 2019-2022 în Institutul de Cardiologie au fost operați prin metode clasice 168 pacienți cu stenoza Ao, 72 pacienți au necesitat by-pass coronarian (46 – 1 vas, 39 – 3 vase și 11 – 4 vase coronariene). Letalitatea postoperatorie a alcătuit 4,2%.

Procedeul TAVI a fost efectuat în 47 cazuri, 10 pacienți au necesitat revascularizare miocardică prin PCI. Procedurile hibride de PCI au fost aplicate în 30% cazuri pe un vas și în 20% cazuri – pe 3 vase coronariene. Mortalitatea după aceste operații a alcătuit 6,3%. Supraviețuirea de lungă durată a alcătuit 100%.

Managementul acestor operații pune în discuție probleme ce țin de impactul bolilor arteriilor coronariene (BAC) asupra mortalității în leziunile combinate cu SAo valvulare, problemele tehnice operatorii, timing-ul operațiilor în variante combinate cu TAVI, siguranța manipulațiilor ghidate în executarea TAVI și PCI.

**Concluzii:** Cardiologia modernă propune terapii personalizate în leziunile de valvă Ao severă și asociere de BIC. Abordările hibride asigură eficiența, siguranța procedurilor efectuate cu rezultate favorabile postoperatorii.

### ISCHEMIC HEART DISEASE AND AORTIC VALVE STENOSIS – CURRENT SURGICAL TREATMENT

**V. Moscalu, A. Batrînac, A. Ureche, M. Abraș, V. V. Moscalu**  
Institute of Cardiology, Republic of Moldova

**Actuality:** Aortic stenosis is the most common valve disease in about 7% of the population over 65 suffer from a degenerative aortic stenosis. Interventions combined with coronary bypass surgery are associated with increased postoperative mortality.

**Material and methods:** Surgical techniques in aortic valve stenosis associated with coronary pathologies are distributed in valve replacement in the classic version (PVao), interventional transcatheter interventions (TAVI), interventional coronary revascularization (PCI) and coronary bypass. The risk factors accompanying these operations need to be managed concurrently.

**Results:** In the period 2019-2022 in the Institute of Cardiology, 168 patients with Ao stenosis were operated on by classical methods, 72 patients required coronary bypass (46 – 1 vessel, 39 – 3 vessels and 11 – 4 coronary vessels). Postoperative mortality was 4.2%. The TAVI procedure was performed in 47 cases, 10 patients needed myocardial revascularization by PCI. Hybrid PCI procedures were applied in 30% of cases on one vessel and in 20% of cases – on 3 coronary vessels. Mortality after these operations made up 6.3%. Long-term survival accounted for 100%.

The management of problems of these operations discusses the impact of coronary artery disease (CAD) on mortality in lesions combined with valvular SAo, operative techniques, the timing of operations in variants combined with TAVI, the safety of guided manipulations in the execution of TAVI and PCI.

**Conclusions:** Modern cardiology proposes personalized therapies in severe Ao valve lesions and ischemic heart disease association. Hybrid approaches ensure the efficiency, safety of the procedures performed with favorable postoperative results.

### TEHNICI CHIRURGICALE DE PLASTIE MITRALĂ ÎN VALVULOPATIILE CARDIACE DEGENERATIVE



**V.V.Moscalu, A.Batrînac, A.Ureche, G.Manolache, V.Moscalu**

IMSP Institutul de Cardiologie, Republica Moldova; IMSP Spitalul Clinic Republican, Republica Moldova; Spitalul Internațional Medpark, Republica Moldova

**Obiective:** Examinarea posibilităților reconstructive în corecția patologiilor degenerative de valvă mitrală.

**Metode:** Analizând caracterul patologiilor care au determinat mecanismul de dezvoltare a insuficienței valvulare, au fost determinate 136 cazuri de prolaps al cuspei anterioare și 152 – al cuspei posterioare. Ruptura de cordaje s-a stabilit la 79 (58,9%) pacienți, defecte de cuspe („cleft”) s-au apreciat în pozițiile A<sub>1</sub>, A<sub>2</sub>, A<sub>3</sub> – 15 cazuri (5,9%) și în P<sub>1</sub>, P<sub>2</sub>, P<sub>3</sub> – în 92 (86,6%) cazuri.

**Rezultate:** Tehnicile chirurgicale efectuate au fost separate în:

- Rezecționale – pentru cuspele anterioare și posterioare – 45 cazuri și însoțit de slaid – în 30 de cazuri.
- Cu implantare de neo-cordaj GoreTex – 115 cazuri, cu transfer de cordaje – 30.
- Lărgire de cuspe cu pericard autolog – 5 cazuri, procedeul Alfieri – 8.

Implantarea unui inel de suport au necesitat 130 (97,0%) pacienți.

Corecția valvulopatiilor asociate au necesitat 125 pacienți (De Vega – 89,1%, inel – 8).

Bypass coronarian au necesitat – 16 pacienți.

Cazuri letale postoperatorii nu s-au înregistrat.

**Concluzii:** În baza datelor obținute putem recomanda operațiile plastice reconstructive la valve de etiologie degenerativă, posttraumatice, ischemice, post-endocardită ca tehnici efective și durabile în timp, fiind o alternativă superioară protezării.

### REPAIR SURGICAL TECHNIQUES IN DEGENERATIVE CARDIAC VALVE DISEASE

**V.V.Moscalu, A.Batrinac, A. Ureche, G. Manolache, V. Moscalu**  
Institute of Cardiology, Clinical Republican Hospital, International Hospital Medpark

**Objectives:** Examination of reconstructive possibilities in the correction of degenerative mitral valve disease.

**Methods:** Analyzing the nature of the pathologies that determined the development mechanism of valve insufficiency, 136 cases of anterior cusp prolapse and 152 cases of posterior cusp prolapse were determined. Chordae rupture was established in 79 (58.9%) patients, cusp defects ("cleft") were appreciated in positions A<sub>1</sub>, A<sub>2</sub>, A<sub>3</sub> - 15 cases (5.9%) and in P<sub>1</sub>, P<sub>2</sub>, P<sub>3</sub> - in 92 (86.6%) cases.

**Results:** The surgical techniques performed were separated into:

- Resection - for the anterior and posterior cusps - 45 cases and accompanied by the sliding - in 30 cases.
- With GoreTex neo-chordae implantation - 115 cases, with cord transfer - 30.
- Cusp enlargement with autologous pericardium - 5 cases, Alfieri procedure - 8.

Implantation of a support ring required 130 (97.0%) patients.

The correction of the associated valve disease required 125 patients (De Vega - 89.1%, ring - 8).

Coronary bypass was required - 16 patients.

There were no postoperative fatal cases.

**Conclusions:** Based on the data obtained, we can recommend reconstructive repair surgery for valves of degenerative, post-traumatic, ischemic, post-endocarditis etiology as effective and sustainable techniques over time, being a superior alternative to replacement with prosthetic valves.

## REVASCULARIZĂRILE INFRAGENICULATE PRIN METODA ENDOVASCULARĂ - EXPERIENȚA CLINICII



A.N.Avadanei<sup>1,2</sup>, S.N.Peiu<sup>1,2</sup>, I. Neaga<sup>1</sup>, C. Strobescu-Ciobanu<sup>1,2</sup>, L.G. Baroi<sup>1,2</sup>, R.F. Popa<sup>2</sup>

<sup>1</sup> Spitalul Clinic Județean De Urgență "Sf. Spiridon", Iași, România; <sup>2</sup> Universitatea de Medicină și Farmacie "Grigore T. Popa", Iași, România

**Scopul lucrării.** Intervenția endovasculară infrageniculată (BTK) este o alternativă atrăgătoare, cu riscuri mai mici de mortalitate perioperatorie sau de complicații la intervenția chirurgicală deschisă. Angioplastia transluminală percutanată cu sau fără stentare a devenit o metodă recunoscută, fiind din ce în ce mai utilizată în tratamentul bolii ocluzive arteriale. Ne-am propus să determinăm rezultatele timpurii ale pacienților cu ischemie cronică care amenință membrele (CLTI) cu leziuni BTK.

**Materiale și metode.** Am efectuat un număr de 194 de proceduri endovasculare de la 1 ianuarie până la 31 decembrie 2022, dintre care 18 cazuri au fost doar la nivel tibio-peronier și 44 au fost combinate tibio-peronier și femuro-popliteu. Pacienții cu proceduri BTK au fost încadrați în clasele 4 până la 6 conform scalei Rutherford pentru boala arterială periferică (PAD). Permeabilitatea primară, permeabilitatea primară asistată sau, în unele cazuri, permeabilitatea secundară a fost evaluată la 1 lună și 6 luni prin imagistică Doppler.

**Rezultate.** Abordarea endovasculară este de preferat la un anumit subgrup de pacienți cu leziuni BTK extinse. Amputația majoră a fost evitată într-un număr semnificativ de cazuri. Am găsit o corelație între diabet sau boala cronică de rinichi și un risc crescut de PAD avansată. Am evaluat comorbiditățile pacientului, tipul de leziune în relație cu permeabilitatea post-procedură. Nu au existat cazuri de complicații sistemice sau deces în perioada de urmărire a pacienților.

**Concluzii.** Tratamentul endovascular al leziunilor BTK este un tratament eficient și sigur la pacienții care se confruntă cu CLTI, oferă o prezervare ridicată a membrilor și rate scăzute de complicații. Descoperirile noastre susțin tratamentul endovascular ca opțiune primară pentru pacienții care se confruntă cu CLTI din cauza bolii ocluzive BTK.

**Cuvinte cheie.** Leziuni arteriale infrageniculate, proceduri endovasculare, boală arterială periferică.

## BELOW-THE-KNEE ENDOVASCULAR REVASCULARIZATIONS – THE CLINIC’S EXPERIENCE

A.N.Avadanei<sup>1,2</sup>, S.N.Peiu<sup>1,2</sup>, I. Neaga<sup>1</sup>, C. Strobescu-Ciobanu<sup>1,2</sup>, L.G. Baroi<sup>1,2</sup>, R.F. Popa<sup>2</sup>

<sup>1</sup> Vascular Surgery Department, "St. Spiridon" Clinical County Emergency Hospital, Iasi, Romania; <sup>2</sup> "Grigore T. Popa" University of Medicine and Pharmacy, Iasi, Romania

**Aim of study.** Endovascular below-the-knee (BTK) intervention is an appealing alternative with lower risks of perioperative mortality or complications to open surgery. Percutaneous transluminal angioplasty with or without stenting has become a recognized method, being increasingly used in the treatment of arterial occlusive disease. We aimed to determine early results of chronic limb threatening ischemia (CLTI) patients with BTK lesions.

**Materials and methods.** We performed a number of 194 endovascular procedures from the 1st of January, until the 31st of December, 2022, of which 18 cases were only at the tibial-peroneal level and 44 were tibial-peroneal and femoral-popliteal combined. The patients with BTK procedures were class 4 to 6 according to Rutherford's scale for peripheral arterial disease (PAD). Primary patency, primary-assisted patency or in some cases secondary patency was assessed at 1 month and 6 months by Duplex ultrasound imaging.

**Results.** The endovascular approach is preferable in a certain subgroup of patients with extended BTK lesions. Major amputation was avoided in a significant number of cases. We found a correlation between diabetes or chronic kidney disease and an increased risk of advanced PAD. We assessed the patient's comorbidities, type of lesion and patency outcome. There were no cases of systemic complications or death during the follow-up period.

**Conclusions.** Endovascular treatment of BTK lesions is an effective and safe treatment in patients experiencing CLTI, providing high limb preservation and low complication rates. The findings support endovascular treatment as a primary option for patients experiencing CLTI due to BTK occlusive disease.

**Keywords.** Below-the-knee arterial lesions, endovascular procedures, peripheral arterial disease



## REVASCULARIZĂRILE HIBRIDE ÎN BOALA ARTERIALĂ PERIFERICĂ – INDICAȚIE, TEHNICI, REZULTATE



L.G. Baroi<sup>1,2</sup>, S.N. Peiu<sup>1,2</sup>, A.N. Avadanei<sup>1,2</sup>, I. Neaga<sup>1</sup>, R.F. Popa<sup>1,2</sup>, C. Strobescu-Ciobanu<sup>1,2</sup>

<sup>1</sup> Spitalul Clinic Județean De Urgență “Sf. Spiridon”, Iași, România; <sup>2</sup> Universitatea de Medicină și Farmacie “Grigore T. Popa”, Iași, România

**Scopul lucrării.** Pe parcursul ultimului deceniu, tratamentul combinat (hibrid) care constă în tehnici chirurgicale endovasculare și deschise simultane sau succesive pe același segment vascular pare a fi cel mai bun tratament dacă se dorește obținerea unui flux adecvat. Obiectivul principal a fost evaluarea indicației, fezabilității și eficienței tehnicilor de revascularizare hibridă utilizate pentru pacienții cu boală arterială ocluzivă multi-nivel (MAOD).

**Materiale și metode.** Acesta a fost un studiu observațional, nerandomizat. Tipul de tehnică de revascularizare utilizată a fost aleasă în funcție de localizarea și morfologia leziunilor arteriale, stadiul bolii, comorbiditățile, factorii de risc și echipamentul tehnic necesar.

**Rezultate.** Majoritatea leziunilor au fost localizate la nivelul arterelor femurale și iliace. Pacienții au beneficiat de proceduri hibride inițiale: simultane și consecutive: clasice urmate de endovasculare (CE) sau endovasculare urmate de clasice (EC). Permeabilitatea medie primară pentru EC a fost semnificativ mai mare decât pentru CE. Tehnica hibridă simultană are câteva avantaje: că nu există întârziere în obținerea revascularizării complete a membrului ischemic, spitalizarea și minimizarea ratei complicațiilor prin utilizarea locului de puncție ca loc pentru anastomoza proximală.

**Concluzii.** Implementarea tehnicilor hibride în practica curentă de chirurgie vasculară și posibilitatea realizării acestora în sălile de operații hibride oferă opțiuni de tratament pacienților cu risc operator ridicat. Succesul tehnic și rezultatele pe termen scurt și mediu ale ratelor de permeabilitate primară și de salvare a membrului pentru tehnicile hibride sunt aceleași sau mai bune decât procedurile convenționale endovasculare și chirurgicale deschise.

**Cuvinte cheie.** Tehnici hibride, patență primară, boală ocluzivă

## HYBRID REVASCULARIZATIONS IN PERIPHERAL ARTERIAL DISEASE. INDICATION, TECHNIQUES, RESULTS

L.G. Baroi<sup>1,2</sup>, S.N. Peiu<sup>1,2</sup>, A.N. Avadanei<sup>1,2</sup>, I. Neaga<sup>1</sup>, R.F. Popa<sup>1,2</sup>, C. Strobescu-Ciobanu<sup>1,2</sup>

<sup>1</sup> Vascular Surgery Department, “St. Spiridon” Clinical County Emergency Hospital, Iasi, Romania; <sup>2</sup> “Grigore T. Popa” University of Medicine and Pharmacy, Iași, Romania

**Aim of study.** Over the course of the last decade, the combined treatment (hybrid) which consists of simultaneous or successive endovascular and open surgical techniques on the same vascular segment appears to be the best treatment if an adequate inflow and outflow are to be obtained. The main objective was to evaluate the indication, feasibility and efficiency of the hybrid revascularization techniques used for patients with multilevel arterial occlusive disease (MAOD).

**Materials and methods.** This was an observational, non-randomized study. The type of revascularization technique used was chosen according to the localization and morphology of the arterial lesions, disease stage, comorbidities, risk factors and necessary technical equipment.

**Results.** Most of the lesions were located at the level of the femoral and iliac arteries. The patients benefited from initial hybrid procedures: simultaneous and consecutive: classic followed by endovascular (CE) or endovascular followed by classic (EC). The mean primary patency for our EC was significantly higher than the CE. The simultaneous hybrid technique has some advantages: that there is no delay in establishing the complete revascularization of the ischaemic limb, the in-hospital stay and minimizing the complication rate by utilizing the puncture site as a site for the proximal anastomosis.

**Conclusions.** Implementing the hybrid techniques into current vascular surgery practice and the possibility of doing them in hybrid operating theatres offers treatment options to the patients with high operating risk. Technical success and short- and medium-term results of primary patency and limb salvage rates for hybrid techniques are the same or better than conventional endovascular and open surgical procedures.

**Keywords.** Hybrid techniques, primary patency, occlusive disease

## REZULTATELE CLINICE ALE REVASCULARIZĂRII EXTREMITĂȚILOR INFERIOARE PRIN BYPASS-URI EXTRA-ANATOMICE



V.Culiuc<sup>1,2</sup>, D.Casian<sup>1,2</sup>, A.Predenciuc<sup>2</sup>, I.Spinei<sup>2</sup>, L.Vescu<sup>1,2</sup>

<sup>1</sup> Clinica Universitară Chirurgie Vasculară, Catedra de Chirurgie Generală – Semiologie nr.3, USMF „Nicolae Testemițanu”; <sup>2</sup> Secția Chirurgie Vasculară, Institutul de Medicină Urgentă, Chișinău, Republica Moldova

**Scopul studiului.** Evaluarea rezultatelor revascularizării extremităților inferioare prin bypass-uri cu traseul grefei diferit de cel al segmentului arterial nativ ocolit – extra-anatomice (BEA).

**Materiale și metode.** S-au analizat datele medicale ale bolnavilor operați în Clinică prin BEA pe parcursul a 41 luni (ianuarie 2020 – mai 2023).

**Rezultate.** Lotul a cuprins 50 pacienți, vârsta – 70 (25%-75%IQR 63-73) ani, bărbați – 40 (80%). Printre comorbidități au prevalat: hipertensiunea arterială (47/94%), insuficiența cardiacă (35/70%), boala coronariană (19/38%), diabetul zaharat (15/30%) și fibrilația atrială (14/28%). Intervenții de revascularizare în antecedente au suportat 24 (48%) pacienți, iar în 9 (18%) cazuri anterior s-au efectuat diverse amputații. BEA s-au realizat pentru ischemie cronică amenințătoare (37/74%), ischemie acută (8/16%), ocluzie postembolică (2/4%), traumă vasculară (1/2%), pseudoanevrism infectat (1/2%) și neoplasm cu implicarea vaselor magistrale (1/2%). Structura BEA: crossover femuro-femural (13/26%), femuro-tibial (13/26%), crossover ilio-femural (12/24%), ilio-femural transobturator (3/6%), profundo-tibial (3/6%), axilo-femural (2/4%), crossover ilio-femural/tibial secvențial (1/2%), ilio-femural trans-aripă iliacă (1/2%),

popliteo-tibial anterior (1/2%) și femuro-popliteu proximal lateral (1/2%). Drept conduite s-au utilizat grefe sintetice (28/56%) sau autologe (22/44%). În 4 (8%) cazuri BEA s-au asociat cu angioplastii percutanate transluminale (intervenții hibrid). Rata amputațiilor majore și decesului la 30 zile postoperator – 4% și, respectiv, 12%. Pe parcursul evaluării timp de 14 (25-75%IQR 8-22) luni intervenții arteriale adiționale au necesitat 5 (10%) bolnavi; rata cumulativă de supraviețuire fără amputații constituită 82% (41/50).

**Concluzii.** Revascularizarea extremităților inferioare prin BEA reprezintă o opțiune curativă fiabilă, asociată cu rezultate clinice satisfăcătoare chiar și la bolnavii cu patologii asociate multiple și/sau operații arteriale anterioare eșuate.

**Cuvinte cheie.** Ischemia extremităților, comorbidități, revascularizare, bypass extra-anatomic

## CLINICAL OUTCOMES OF LOWER LIMBS REVASCULARIZATION USING EXTRA-ANATOMIC BYPASSES

V.Culiuc<sup>1,2</sup>, D.Casian<sup>1,2</sup>, A.Predenciuc<sup>2</sup>, I.Spinei<sup>2</sup>, L.Vescu<sup>1,2</sup>

<sup>1</sup> University Vascular Surgery Clinic, Chair of General Surgery – Semiology no.3, ”Nicolae Testemitanu” SUMPh; <sup>2</sup> Division of Vascular Surgery, Institute of Emergency Medicine, Chisinau, Republic of Moldova

**Aim of study.** Assessment of outcomes of lower limbs revascularization using bypasses with a graft route different from that of the bypassed native arterial segment – extra-anatomic (EAB).

**Materials and methods.** The medical data of patients operated on using EAB during 41 months (January 2020 – May 2023) were analyzed.

**Results.** The studied group included 50 patients, age – 70 (25%-75%IQR 63-73) years, males – 40 (80%). Among comorbidities prevailed: arterial hypertension (47/94%), heart failure (35/70%), coronary artery disease (19/38%), diabetes (15/30%) and atrial fibrillation (14/28%). Previous revascularization of affected extremity underwent 24 (48%) patients; in 9 (18%) cases various amputations were performed in past. EAB were applied for chronic limb-threatening ischemia (37/74%), acute ischemia (8/16%), postembolic occlusion (2/4%), vascular trauma (1/2%), infected pseudoaneurysm (1/2%) and neoplasm involving magistral vessels (1/2%). Types of EAB: femoro-femoral crossover (13/26%), femoro-tibial (13/26%), ilio-femoral crossover (12/24%), transobturator ilio-femoral (3/6%), profundo-tibial (3/6%), axillo-femoral (2/4%), sequential ilio-femoral/tibial crossover (1/2%), trans-iliac wing ilio-femoral (1/2%), popliteo-anterior tibial (1/2%) and lateral above-knee femoro-popliteal (1/2%). Prosthetic (28/56%) or autologous (22/44%) grafts were used as conduits. In 4 (8%) patients EAB was associated with percutaneous transluminal angioplasties (hybrid interventions). The rate of major amputations and death at 30-day after surgery – 4% and 12%, respectively. During the 14 (25-75%IQR 8-22) months follow-up additional arterial interventions were required in 5 (10%) cases; while the cumulative amputation-free survival rate was 82% (41/50).

**Conclusions.** Lower extremity revascularization using EAB represents a reliable curative option associated with satisfactory clinical results even in patients with multiple comorbidities and/or failed previous arterial surgery.

**Keywords.** Limb ischemia, comorbidities, revascularization, extra-anatomic bypass

## ROLUL ACTUAL AL BYPASS-URILOR TIBIALE ÎN TRATAMENTUL ISCHEMIEI CRONICE AMENINȚĂTOARE A MEMBRELOR: STUDIU PROSPECTIV



D.Casian<sup>1,2</sup>, V.Culiuc<sup>1,2</sup>, I.Spinei<sup>2</sup>, A.Predenciuc<sup>2</sup>, L.Vescu<sup>1,2</sup>

<sup>1</sup> Clinica Universitară Chirurgie Vasculară, Catedra de Chirurgie Generală – Semiologie nr.3, USMF „Nicolae Testemițanu”; <sup>2</sup> Secția Chirurgie Vasculară, Institutul de Medicină Urgentă, Chișinău, Republica Moldova

**Scopul lucrării.** Deși intervențiile endovasculare reprezintă o abordare efektivă în tratamentul ischemiei cronice amenințătoare a membrelor (ICAM), unii pacienți în continuare necesită efectuarea bypass-ului chirurgical pentru salvarea extremităților. Scopul studiului a fost analiza indicațiilor, particularităților tehnice și rezultatelor bypass-urilor infrainghinale cu anastomoza distală mai jos de artera poplitee.

**Material și metode.** În perioada 01.2020-04.2023 bypass-uri tibiale au fost efectuate la 44 pacienți: 84% bărbați, vârsta – 65,5±10,9 (23-86) ani. ICAM stadiul IV Fontaine a fost diagnosticată în 25 (56,8%) cazuri și 14 (31,8%) pacienți au suportat revascularizări ipsilaterale în trecut (8 – endovasculare, 6 – deschise). Conform datelor angiografiei toți bolnavii au avut stadiul III GLASS.

**Rezultate.** Ca sursă de inflow a servit artera: femurală comună – la 14 pacienți, femurală superficială – la 22, femurală profundă – la 5, și poplitee – la 3. Anastomoza distală a fost aplicată pe: trunchiul tibioperoneal în 8 cazuri, artera tibială anterioară – în 19, artera tibială posterioară – în 12 și artera peronea – în 5. Vena safena magna reversată a fost utilizată în 39 (88,6%) cazuri (8 – contralaterală), grefa sintetică – în 3, vena *in situ* și vena cefalică – câte un caz. Durata medie a intervenției – 190 (120-345) minute. Indicile gleznă-braț a crescut de la 0,36±0,17 la 0,94±0,14 postoperator. Pe durata spitalizării 5 (11,3%) pacienți au dezvoltat ocluzia definitivă a bypass-ului, 4 (9%) au suportat amputație majoră și 2 (4,5%) au decedat. Supraviețuirea fără amputație la termen mediu de 12 luni a constituit 75%.

**Concluzii.** La pacienții cu ICAM și imposibilitatea sau eșecul tratamentului endovascular bypass-urile tibiale oferă șanse acceptabile pentru salvarea extremităților.

**Cuvinte cheie.** Ischemia amenințătoare a membrelor, bypass infrainghinal, bypass tibial, salvarea extremităților

## CURRENT ROLE OF TIBIAL ARTERY BYPASS IN THE TREATMENT OF CHRONIC LIMB THREATENING ISCHEMIA: A PROSPECTIVE STUDY

D.Casian<sup>1,2</sup>, V.Culiuc<sup>1,2</sup>, I.Spinei<sup>2</sup>, A.Predenciuc<sup>2</sup>, L.Vescu<sup>1,2</sup>

<sup>1</sup> University Vascular Surgery Clinic, Chair of General Surgery – Semiology no.3, „Nicolae Testemitanu” SUMPh; <sup>2</sup> Division of Vascular Surgery, Institute of Emergency Medicine, Chisinau, Republic of Moldova

**Aim of study.** While endovascular interventions represent an effective approach for treatment of chronic limb threatening ischemia

(CLTI) some patients still require surgical bypass for limb salvage. The aim of study was analysis of the indications, technical details and results of infrainguinal bypasses with distal anastomosis below the popliteal artery.

**Materials and methods.** During 01.2020-04.2023 tibial bypasses were performed in 44 patients: 84% male, age  $65.5 \pm 10.9$  (range 23-86) years. CLTI stage IV Fontaine was diagnosed in 25 (56.8%) cases and 14 (31.8%) patients had failed previous ipsilateral revascularizations (8 – endovascular, 6 – open). Based on angiography results, all patients were classified as GLASS stage III.

**Results.** The inflow artery was: common femoral – in 14 patients, superficial femoral – in 22, deep femoral – in 5, and popliteal – in 3. Distal anastomosis was constructed with tibioperoneal trunk in 8 cases, anterior tibial artery – in 19, posterior tibial artery – in 12 and peroneal artery – in 5. Reversed great saphenous vein was used as a conduit in 39 (88.6%) cases (8 – contralateral), synthetic graft – in 3, vein *in situ* – in 1 and cephalic vein – in 1. Duration of surgery was 190 (120-345) min. Ankle-brachial index increased from  $0.36 \pm 0.17$  to  $0.94 \pm 0.14$  postoperatively. During hospitalisation 5 (11.3%) patients developed definitive bypass occlusion, 4 (9%) – suffered major amputation and 2 (4.5%) died. Amputation-free survival at median follow-up of 12 months was 75%.

**Conclusions.** In patients with CLTI and impossibility or failure of endovascular treatment tibial bypasses offer acceptable chances for limb salvage.

**Keywords.** Chronic limb threatening ischemia, infrainguinal bypass, tibial bypass, limb salvage

## TRATAMENTUL CHIRURGICAL AL ANEVRISELOR ADEVĂRATE ALE ARTEREI POPLITEE. EXPERIENȚA NOASTRĂ



A.Castravet<sup>1</sup>, A.Turcan<sup>1,2</sup>, S.Barat<sup>2</sup>, C.Chiriac<sup>1,2</sup>, I.Bodiu<sup>1,2</sup>, M.Tran<sup>1,2</sup>, A.Ungureanu<sup>1,2</sup>, D.Raileanu<sup>1,2</sup>, S.Danu<sup>1,2</sup>, Ad.Castraveț, Radu F. Popa<sup>3</sup>, A.Ciubotaru

<sup>1</sup> Curs Chirurgie Cardiovasculară, Universitatea de Stat de Medicină și Farmacie ”Nicolae Testemițanu”, Chișinău, Moldova;

<sup>2</sup> IMSP SCR ”Timofei Moșneaga”, secția chirurgie vasculară, Chișinău, Moldova; <sup>3</sup> Clinica chirurgie vasculară ”Robert Van Gestel”, spitalul ”Sfântul Spiridon”, Iași, România

**Scopul lucrării.** Aneurismele adevărate ale arterei poplitee (AAP) reprezintă o patologie relativ rar întâlnită, dar insidioasă prin complicațiile sale – tromboza ei și emboliile periferice, ce duc la ischemie severă și chiar la pierderea membrului inferior. Scopul este studierea posibilităților și aprecierea metodelor optime de revascularizare a membrului inferior în caz de AAP în baza experienței noastre.

**Materiale și metode.** Studiul cuprinde un lot de 54 pacienți la care s-au efectuat 66 intervenții de revascularizare la 65 de membre inferioare pe parcursul anilor 1995-2022. Diagnosticul a fost stabilit preoperator prin Duplex scanare, DSA sau CT angiografie în majoritatea cazurilor și la 17 pacienți a prezentat o constatare intraoperatorie. În 29 de cazuri pacienții prezentau un tablou clinic de ischemie severă datorită trombozei aneurismului și embolizării patului distal. În 65 din 66 de cazuri s-a recurs la intervenții deschise prin acces medial. Într-un singur caz - la intervenție endovasculară cu instalarea unui stent-graft. Revascularizarea deschisă a constat în instalarea unui bypass cu greșon safen în 48 cazuri. În 17 cazuri s-a recurs la rezecția aneurismului cu protezare safeneană. La 24 pacienți au fost necesare trombectomii indirecte din aa.tibiale.

**Rezultate.** Postoperator s-au efectuat 5 amputații înalte din cauza trombozelor periferice. La pacientul după stentare s-a dezvoltat peste 3 luni tromboza stent-graftului și s-a intervenit cu succes prin protezarea arterei poplitee. Din 65 de membre au fost revascularizate 60. Decese nu au fost.

**Concluzii.** În baza rezultatelor susținem necesitatea diagnosticului și tratamentului chirurgical precoce în cazul AAP, pentru prevenirea complicațiilor trombotice distale des incurabile. Calea de abord chirurgical este mediala. Bypass-ul safenean cu ligaturarea arterei proximal și distal de aneurism este optimal în majoritatea cazurilor, iar rezecția aneurismului cu protezare este impusă numai în cazurile tabloului clinic de comprimare adiacentă.

**Cuvinte cheie.** Aneurism artera poplitee, aneurism complicat, tromboza aneurismului

## SURGICAL TREATMENT OF TRUE POPLITEAL ARTERY ANEURYSM. OUR EXPERIENCE

A.Castravet<sup>1</sup>, A.Turcan<sup>1,2</sup>, S.Barat<sup>2</sup>, C.Chiriac<sup>1,2</sup>, I.Bodiu<sup>1,2</sup>, M.Tran<sup>1,2</sup>, A.Ungureanu<sup>1,2</sup>, D.Raileanu<sup>1,2</sup>, S.Danu<sup>1,2</sup>, Ad.Castraveț, Radu F. Popa<sup>3</sup>, A.Ciubotaru

<sup>1</sup>Department of Cardiovascular Surgery, ”Nicolae Testemițanu” State University of Medicine and Pharmacy, Chișinău, Moldova; <sup>2</sup>Timofei Moșneaga Republican Clinical Hospital”, Vascular Surgery Department, Chișinău, Moldova; <sup>3</sup>Robert Van Gestel” Vascular Surgery Clinic, ”Sfântul Spiridon” Hospital, Iași, Romania

**Aim of study.** True popliteal artery aneurysms (PAA) are a relatively rare pathology but insidious due to their complications - thrombosis and peripheral embolism, leading to severe ischemia and even limb loss. The objective is to study the possibilities and evaluate optimal methods for lower limb revascularization in cases of PAA based on our experience.

**Materials and methods.** The study included a group of 54 patients who underwent 66 revascularization procedures on 65 lower limbs between 1995 and 2022. The preoperative diagnosis was established using duplex scanning, digital subtraction angiography (DSA), or CT angiography in most cases, with intraoperative findings in 17 patients. In 29 cases, patients presented with severe ischemia due to aneurysm thrombosis and distal embolization. In 65 out of 66 cases, open interventions were performed using a medial approach. In one case, an endovascular intervention with the placement of a stent-graft was performed. Open revascularization consisted of bypass grafting with a saphenous vein graft in 48 cases. In 17 cases, aneurysm resection with saphenous vein grafting was performed. Indirect thrombectomies from the tibial arteries were required in 24 patients.

**Results.** Postoperatively, 5 high-level amputations were performed due to peripheral thrombosis. In the patient who underwent stenting, stent-graft thrombosis developed after 3 months, and successful intervention was performed with popliteal artery grafting. Out of 65 limbs, 60 were successfully revascularized. There were no deaths.

**Conclusions.** Based on the results, we support the necessity of early diagnosis and surgical treatment in cases of PAA to prevent distal thrombotic complications that are often incurable. The medial surgical approach is recommended. Saphenous vein bypass

grafting with proximal and distal artery ligation is optimal in most cases, while aneurysm resection with grafting is indicated only in cases of adjacent compression.

**Keywords.** Popliteal artery aneurysm, complicated aneurysm, aneurysm thrombosis.

## TRATAMENTUL MEDICAMENTOS CU DIOSMINĂ ÎN INSUFICIENȚA VENOASĂ CRONICĂ



Țurcan A.<sup>1,2</sup>, Danu S.<sup>1,2</sup>, Radu F. Popa<sup>3</sup>, Ștefaneț A.<sup>2</sup>, Castraveț A.<sup>2</sup>, Ciubotaru A.<sup>1</sup>

<sup>1</sup> Curs Chirurgie Cardiovasculară, Universitatea de Stat de Medicină și Farmacie ”Nicolae Testemițanu”, Chișinău, Moldova;

<sup>2</sup> IMSP SCR ”Timofei Moșneaga”, secția chirurgie vasculară, Chișinău, Moldova; <sup>3</sup> Clinica chirurgie vasculară ”Robert Van Gestel”, spitalul ”Sfântul Spiridon”, Iași, România

**Scopul lucrării.** Insuficiența venoasă cronică a membrelor inferioare este o patologie pe larg răspândită în întreaga lume. Conform studiilor efectuate, în țările înalt dezvoltate semne de insuficiență venoasă cronică dezvoltă aproximativ 80% din populația care se încadrează în câmpul muncii. Luând în considerare caracterul cronic al patologiei, abordarea este una complexă, tratamentul conservativ având un rol semnificativ în soluționarea ei. Ne-am propus conturarea datelor despre răspândirea insuficienței venoase cronice, aspectelor contemporane asupra factorilor de risc, patogeniei și a tratamentului aplicat.

**Materiale și metode.** Lucrarea dată este un review literar și constă în analiza de date a studiilor clinice, a datelor literaturii de specialitate în ceea ce ține de eficiența tratamentului medicamentos cu Diosmină aplicat pacienților cu insuficiență venoasă cronică manifestată în diverse forme.

**Rezultate.** Rezultatele studiilor au arătat că administrarea Diosminei 600 în doză de 1 comprimat, zilnic, este eficient în diminuarea durerii, edemului și reducerea senzației de greutate în membre în cazurile cu o clinică ușoară. Când este administrat pe o perioadă îndelungată, în combinație cu intervenția chirurgicală are un efect benefic asupra modificărilor trofice cutanate.

**Concluzii.** În pofida faptului incidenței sporite a insuficienței venoase cronice în rândul populației active, terapia medicamentoasă contemporană permite ameliorarea vădită a simptomaticii. Diosmina 600 este un medicament eficient în toate formele de insuficiență venoasă cronică.

**Cuvinte cheie.** Insuficiență venoasă cronică, tratament medicamentos, diosmină 600.

## MEDICAL TREATMENT WITH DIOSMIN IN CHRONIC VENOUS INSUFFICIENCY

Țurcan A.<sup>1,2</sup>, Danu S.<sup>1,2</sup>, Radu F. Popa<sup>3</sup>, Ștefaneț A.<sup>2</sup>, Castraveț A.<sup>2</sup>, Ciubotaru A.<sup>1</sup>

<sup>1</sup> Department of Cardiovascular Surgery, ”Nicolae Testemițanu” State University of Medicine and Pharmacy, Chișinău, Moldova; <sup>2</sup> ”Timofei Moșneaga Republican Clinical Hospital”, Vascular Surgery Department, Chișinău, Moldova; <sup>3</sup> ”Robert Van Gestel” Vascular Surgery Clinic, ”Sfântul Spiridon” Hospital, Iași, Romania

**Aim of study.** Chronic venous insufficiency of the lower limbs is a widely prevalent pathology worldwide. According to conducted studies, in highly developed countries, approximately 80% of the working population shows signs of chronic venous insufficiency. Considering the chronic nature of the pathology, the approach is complex, and conservative treatment plays a significant role in its management. We aimed at outlining data on the prevalence of chronic venous insufficiency, contemporary aspects regarding risk factors, pathogenesis, and applied treatment.

**Materials and methods.** This paper is a literature review and consists of data analysis from clinical studies and specialized literature regarding the effectiveness of medication treatment with Diosmin in patients with chronic venous insufficiency manifested in various forms.

**Results.** The results of the studies have shown that the administration of Diosmin 600 at a dose of 1 tablet daily is effective in reducing pain, edema, and the sensation of heaviness in the limbs in cases with mild clinical presentation. When administered over a prolonged period, in combination with surgical intervention, it has a beneficial effect on cutaneous trophic changes.

**Conclusions.** Despite the increased incidence of chronic venous insufficiency among the active population, contemporary medication therapy allows for noticeable improvement in symptoms. Diosmin 600 is an effective medication for all forms of chronic venous insufficiency.

**Keywords.** Chronic venous insufficiency, medical treatment, Diosmin 600.

## TRATAMENTUL ULCERELOR TROFICE VENOASE ALE MEMBRELOR INFERIOARE: PRF VS TRATAMENT COMPRESIV



Pisarenco Sergiu, Anghelici Gheorghe, Ceban Marina, Zugrav Tatiana, Vasilev Radu

Universitatea de Stat de Medicină și Farmacie ”Nicolae Testemițanu”, Catedra Chirurgie N2, LCȘ Hepatochirurgie, Clinica chirurgie ”Constantin Țibîrnă” Chișinău, Moldova

**Scopul lucrării.** Cea mai frecventă cauză ale ulcerelor membrelor inferioare este insuficiența venoasă (ulcere de staza). Injectarea plasmei bogate în trombocite (PRP) este un factor în regenerarea tisulară. Scopul este analiza comparativă rezultatelor tratamentului ulcerelor venoase prin injectarea PRF și cu tratament compresiv.

**Materiale și metode.** Studiu tip prospectiv. În studiu au fost incluși 28 pacienți, divizați în 2 loturi, cu ulcere trofice ale membrelor inferioare cu suprafața mică și medie, cu o durată de 6-24 luni fără dinamică de epitelizare. I grup 14 pacienți tratament combinat cu injectare PRF în ulcere venoase. II grup control – 14 pacienți care au beneficiat de tratamentul de bază general și local tratament compresiv. Toți pacienții au fost monitorizați timp de 3, 6, 9 și 12 luni sau până la epitelizarea ulcerelor.

**Rezultate.** Epitelizare completă la 12 luni de tratament combinat cu PRF a fost obținută în 8 pacienți. În lotul control la 12 luni de



tratament epitelizarea completă s-a obținut la (5) pacienți. Epitelizare incompletă 70% (din suprafața ulcerată) a fost obținută la 4 pacienți din grupul I, în grupul II epitelizare incompletă 40% la 6 pacienți.

**Concluzii.** Injectarea de PRP în ulcere trofice cauzate de insuficiența venoasă cronică au demonstrat rezultate clinice mai eficiente în comparație cu terapia non PRF de compresie.

**Cuvinte cheie.** Ulcer trofic, insuficiența venoasă, PRF

## TREATMENT OF VENOUS TROPHIC ULCERS OF THE LOWER LIMBS :PRF VS COMPRESSIVE TREATMENT

**Pisarenco Sergiu, Anghelici Gheorghe, Ceban Marina, Zugrav Tatiana, Vasilev Radu**

**State University of Medicine and Pharmacy "Nicolae Testemițanu", Department of Surgery N2, LCȘ Hepatochirurgie, "Constantin Țîbîrnă" Surgery Clinic, Chisinau Moldova**

**Aim of study.** The most common cause of lower limb ulcers is venous insufficiency (stasis ulcers). Injection of platelet-rich plasma (PRP) is a factor in tissue regeneration. The aim is comparative analysis of the results of the treatment of venous ulcers by PRF injection and compressive treatment.

**Materials and methods.** Prospective study. 28 patients were included in the study, divided into 2 groups, with trophic ulcers of the lower limbs with a small surface and average, with a duration of 6-24 months without epithelization dynamics. I group 14 patients combined treatment with PRF injection in venous ulcers. II control group – 14 patients who have benefited from general basic treatment and local treatment compressive. All patients were monitored for 3, 6, 9 and 12 months or up to epithelialization of ulcers.

**Results.** Complete epithelialization at 12 months of combined treatment with PRF was obtained in 8 patients. In the control group, after 12 months of treatment, complete epithelialization was obtained in (5) patients. Incomplete epithelialization 70% (of the ulcerated surface) was obtained in 4 patients from group I, in group II incomplete epithelization 40% in 6 patient

**Conclusions.** PRF injection in trophic ulcers caused by chronic venous insufficiency has been demonstrated to be more effective clinical results compared to compressive treatment.

**Keywords.** Trophic ulcer, venous insufficiency, PRF

## TRATAMENTUL LOCAL AL ULCERELOR VENOASE ALE MEMBRULUI INFERIOR



**R.F. Popa<sup>1,2</sup>, M. Găină<sup>3</sup>, I. Neaga<sup>1</sup>, A. Grosu<sup>1</sup>, S. Țicu<sup>1</sup>, C. Strobescu-Ciobanu<sup>1,2</sup>, L.G. Baroi<sup>1,2</sup>**

**<sup>1</sup> Spitalul Clinic Județean De Urgență "Sf. Spiridon", Iași, România; <sup>2</sup> Universitatea de Medicină și Farmacie "Grigore T. Popa", Iași, România; <sup>3</sup> Spitalul Județean de Urgență „Sfântul Ioan cel Nou”, Suceava, România**

**Scopul lucrării.** Ulcerele venoase ale membrilor inferioare sunt răni ale pielii fără tendință de vindecare după 3 sau mai multe luni și tulburări arteriale, venoase sau limfatic subiacente, cum ar fi hipertensiunea venoasă sau ischemia.

**Material și metode.** Am efectuat un studiu descriptiv observațional, în care am urmărit evoluția pacienților internați în Secția Chirurgie Vasculară, cu diagnosticul de insuficiență venoasă cronică clasa C6 CEAP în perioada ianuarie 2014 - mai 2023, la care s-a practicat grefă de piele liberă despătată la nivelul ulcerului venos, precedată de tratamentul insuficienței venoase și tratamentul local al ulcerului venos cu aspirație negativă. S-au monitorizat efectele aspirației negative în evoluția aspectului ulcerului, rezultatele antibiogramelor și rolul acestora în gradul de acolare a grefei de piele.

**Rezultate.** Dintre pacienții diagnosticați cu insuficiență venoasă cronică în Clinica noastră, unora li s-a practicat aspirație negativă și grefă de piele liberă despătată. Se observă o prevalență a femeilor (65%) apte de muncă. Perioada de spitalizare a variat între 4 și 85 zile, 62% fiind spitalizați între 10 și 28 zile. Cu ajutorul aspirației negative s-a reușit negativarea antibiogramelor într-un interval cuprins între 6 și 40 zile, la majoritatea obținându-se un rezultat favorabil la circa 10-20 zile și cu un grad de acolare a grefei de piele ce depășește 75%.

**Concluzii.** Ulcerele venoase sunt răni dureroase, care drenează, cu risc crescut de infecție, amputație și chiar moarte. Scopul terapeutic este de a îndepărta resturile pentru a obține un pat ulceros curat și pentru a transforma o rană cronică într-o rană acută cu un răspuns inflamator adecvat.

**Cuvinte cheie.** Ulcer venos, tratamentul rănilor cu aspirație negativă

## LOCAL TREATMENT IN PATIENTS WITH VENOUS ULCERS OF THE LOWER LIMB

**R.F. Popa<sup>1,2</sup>, M. Găină<sup>3</sup>, I. Neaga<sup>1</sup>, A. Grosu<sup>1</sup>, S. Țicu<sup>1</sup>, C. Strobescu-Ciobanu<sup>1,2</sup>, L.G. Baroi<sup>1,2</sup>**

**<sup>1</sup> Vascular Surgery Department, "St. Spiridon" Clinical County Emergency Hospital, Iasi, Romania; <sup>2</sup> "Grigore T. Popa" University of Medicine and Pharmacy, Iași, Romania; <sup>3</sup> "St. John the New" County Emergency Hospital, Suceava, România**

**Aim of study.** Venous leg ulcers are skin wounds associated with no tendency to heal after 3 or more months and underlying arterial, venous or lymphatic disorders, such as venous hypertension or ischemia. They are known to have a high recurrence rate.

**Materials and methods.** An observational descriptive study was performed at the Vascular Surgery Clinic of St. Spiridon Hospital from January 2014 to May 2023 in patients with CEAP class C6 of chronic venous insufficiency. Free split skin-grafting was used for venous ulcer management following treatment of venous insufficiency and topical negative pressure wound therapy. The effects of negative pressure on ulcer healing, antibiogram results and skin graft adhesion were monitored.

**Results.** From the patients diagnosed with chronic venous insufficiency at our Clinic, some of them were treated with negative pressure and free split skin-grafting. The prevalence of venous ulcers was higher in women (65%) who were partly of employable age. Hospitalization length of stay ranged between 4 and 85 days, with 62% of patients being hospitalized for 10 to 28 days. Negative pressure wound therapy eliminated microbial contamination in 6 to 40 days and most patients showed a favourable outcome at 10 to 20 days post-treatment. Skin graft adhesion was successful in more than 75% of patients.

**Conclusions.** Venous ulcers are painful draining wounds with increased risk for infection, amputation and even death. The therapeutic

goal is to remove debris in order to achieve a clean ulcerous bed and to convert a chronic wound into an acute wound with a proper inflammatory response.

**Keywords.** Venous ulcers, negative pressure wound therapy

## ULCERUL VENOS – PREVALENȚĂ, CONSIDERAȚII CLINICE ȘI ECONOMICE, TRATAMENT



**S.-C. Matei, A. Părău, M.Murariu, S.Olariu**

**Centrul de Cercetare în Chirurgie Abdominală și Flebologie, Universitatea de Medicină și Farmacie „Victor Babeș” din Timișoara, România; Clinica I Chirurgicală, Spitalul Clinic Județean de Urgență „Pius Brînzeu” Timișoara (SCJUT), România**

**Scopul lucrării.** Evaluarea prevalenței ulcerului venos activ la pacienții din Compartimentul de Flebologie (CF), precum și a implicațiilor clinice, terapeutice și economice asociat tratamentului acestei afecțiuni.

**Materiale și metode.** Studiul a urmărit retrospectiv toți pacienții internați în CF, Clinica I Chirurgicală SCUJT cu diagnosticul de insuficiență venoasă cronică în perioada ianuarie 2017 - decembrie 2022. Am analizat procentul pacienților aflați în stadiul clinic C6 al bolii, măsurile terapeutice, perioada de spitalizare.

**Rezultate.** Din cele 618 internări realizate pentru diagnosticul menționat, 67 de pacienți (10.84%) prezentau ulcer venos activ. Conform antibiogramei, cele mai multe suprainfecții ale leziunilor au fost prin colonizare cu *Pseudomonas* spp.. Unele leziuni au fost deosebit de grave, fiind extinse circumferențial. Referitor la treatment, în 20 de cazuri s-a practicat debridarea leziunii, întreruperea refluxului venos fiind realizată în timpul doi; în 15 cazuri s-a realizat întreruperea refluxului venos per primam, ulcerația vindecându-se ulterior sub tratament conservator; în 27 cazuri s-a practicat grefarea leziunii prin plasticie cu piele liberă despăcată, cu întreruperea refluxului venos; în 5 cazuri s-a aplicat doar tratamentul conservator cu bandaj elasto-compresiv, ablația refluxului venos practicându-se ulterior, după închiderea ulcerației. Perioada medie de spitalizare a fost 21.3 zile (cu un maxim de 89 zile), fiind de aproximativ cinci ori mai mare comparativ cu cea a cazurilor aflate în stadiile C2-C4 (4.38 zile), implicit costurile tratamentului per pacient fiind semnificativ mai mari.

**Concluzii.** Insuficiența venoasă cronică neglijată este încă frecvent întâlnită. Tratamentul în stadiile incipiente ale bolii este de preferat, prevenindu-se astfel complicațiile și scăzând considerabil costurile de spitalizare.

**Cuvinte cheie.** Ulcer venos, insuficiență venoasă cronică, CEAP C6, *Pseudomonas* spp., greșă de piele

## VENOUS LEG ULCER – PREVALENCE, CLINICAL AND ECONOMIC CONSIDERATIONS, TREATMENT

**S.-C. Matei, A. Părău, M.Murariu, S.Olariu**

**Abdominal Surgery and Phlebology Research Center, "Victor Babeș" University of Medicine and Pharmacy Timișoara, Romania; st Surgical Department, "Pius Brînzeu" Emergency County Hospital, Timișoara, Romania**

**Aim of study.** Evaluation of the prevalence of active venous leg ulcers in patients admitted in the Phlebology Department (PD), as well as the clinical, therapeutic and economic implications associated in its treatment.

**Materials and methods.** This retrospective study analyzed all the patients diagnosed with chronic venous insufficiency which were admitted in the PD of the 1st Surgical Clinic, Emergency County Hospital Timișoara, between January 2017 and December 2022. The percentage of patients which presented active venous leg ulcers, the therapeutic measures and the hospitalization period were analyzed.

**Results.** From the total number of admissions (618 cases) made in the established time period, 67 patients (10.84%) presented active venous ulcers. According to the antibiogram, *Pseudomonas* spp. was the most frequent germ involved in lesions infection. Some lesions were particularly serious, being circumferentially extended. Regarding treatment, in 20 cases debridement of the lesion was performed, venous reflux ablation being subsequently carried out; in 15 cases, venous reflux ablation was performed as first intention, the ulceration being subsequently healed under conservative treatment; in 27 cases, skin grafts were applied, with venous reflux ablation; in 5 cases, conservative treatment with elasto-compressive bandages was applied, venous reflux ablation being performed after ulceration closure. The average hospitalization period was 21.3 days (with a maximum of 89 days), being approximately five times longer compared to that of cases in C2-C4 stages (4.38 days), implicitly treatment costs per patient being significantly higher.

**Conclusions.** Neglected chronic venous insufficiency is still common. Treatment in the early stages of the disease is preferable, thus preventing complications and considerably reducing hospitalization costs.

**Keywords.** Venous leg ulcer, chronic venous insufficiency, CEAP C6, *Pseudomonas* spp., skin graft

## CARACTERISTICA TROMBOZEI VENOASE PROFUNDE A EXTREMITĂȚILOR INFERIOARE LA PACIENȚII CU TUMORI MALIGNE: SERIE CLINICĂ



**M.Sochircă, V.Culiuc, D.Casian, E.Guțu**

**Catedra de Chirurgie Generală – Semiologie nr.3, USMF „Nicolae Testemițanu”, Chișinău, Republica Moldova**

**Scopul lucrării.** Asocierea trombozei venoase profunde (TVP) unui proces malign nu reprezintă o raritate în practica medicală. Scopul este evaluarea comparativă a cazurilor de TVP la pacienții cu și fără neoplazii concomitente.

**Materiale și metode.** Lotul general a cuprins 229 bolnavi spitalizați cu TVP confirmată prin duplex scanare. S-au evidențiat 2 subloturi, în funcție de co-existența (n=13; 5,6%) sau absența (n=216; 94,3%) neoplaziilor.

**Rezultate.** Zece (76,9%) pacienți s-au prezentat cu tumori maligne diagnosticate anterior, iar la 3 (23%) – procesul neoplazic a fost identificat primar pe durata spitalizării. Structura nozologică în raport cu localizarea tumorii: cancer de prostată (n=3), vezică urinară (n=2), colorectal (n=2), pulmonar (n=1), gastric (n=1), glandă tiroidă (n=1), glandă mamară (n=1), suprarenală (n=1), canceromatoză

fără identificarea focarului primar (n=1). În prezența tumorilor TVP la nivelul extremității inferioare drepte s-a diagnosticat mai frecvent – 57,1% vs. 41% (p=NS). Numărul segmentelor anatomice venoase implicate în tromboză la bolnavii cu vs. fără cancer – 5 (25%-75%IQR 3-7) vs. 3 (25%-75%IQR 2-5), P=0,03. Coexistența trombozei venoase superficiale ipsilaterale, precum și extinderea ilio-cavală a TVP în subloturi: 23% vs. 6,4% (P=0,06) și 57,1% vs. 28,3% (P=0,033), respectiv. Limitarea funcției membrului cu TVP, chiar până la pierderea capacității de a se deplasa: 28,57% vs. 3,65% cazuri (P=0,003).

**Concluzii.** TVP asociată cancerului se caracterizează printr-o extindere mai vastă a procesului trombotic, afectarea preponderentă a segmentelor anatomice venoase proximale, coexistența frecventă a trombozei venoase superficiale ipsilaterale și limitarea inițială importantă a funcției extremității afectate. Datele noastre confirmă că TVP poate reprezenta prima manifestare clinică a unui proces neoplazic.

**Cuvinte cheie.** Tromboză venoasă profundă, neoplazii, tromboză venoasă superficială, duplex scanare

## CHARACTERISTICS OF DEEP VEIN THROMBOSIS OF THE LOWER EXTREMITIES IN PATIENTS WITH MALIGNANT TUMORS: A CASE SERIES

M.Sochirca, V.Culiuc, D.Casian, E.Gutu

Department of General Surgery – Semiology no.3, ”Nicolae Testemitanu” SUMPh, Chisinau, Republic of Moldova

**Aim of study.** The association of deep vein thrombosis (DVT) with a malignant process is not a rarity in medical practice. The aim was comparative evaluation of DVT cases in patients with and without concomitant malignant neoplasms.

**Materials and methods.** The general group included 229 in-patients with DVT confirmed by duplex scanning. Two subgroups were highlighted, depending on coexistence (n=13; 5.6%) or absence (n=216; 94.3%) of neoplasms.

**Results.** Ten (76.9%) patients presented with previously diagnosed malignant tumors, in 3 (23%) – neoplasms were primarily identified during hospitalization. Nosological structure depending on tumor localization: prostate (n=3), urinary bladder (n=2), colorectal (n=2), lung (n=1), gastric (n=1), thyroid (n=1), mammary gland (n=1), or adrenal gland cancer (n=1); carcinomatosis without identified primary focus (n=1). In presence of tumors DVT of right lower extremity was diagnosed more frequently – 57.1% vs. 41% (p=NS). Number of venous anatomical segments involved in thrombosis in patients with vs. without cancer – 5 (25%-75%IQR 3-7) vs. 3 (25%-75%IQR 2-5), P=0.03. Coexistence of ipsilateral superficial venous thrombosis, and rate of ilio-caval extension of DVT in subgroups: 23% vs. 6.4% (P=0.06) and 57.1% vs. 28.3% (P=0.033), respectively. Limitation of function of limb with DVT, even to the loss of ability to move: 28.57% vs. 3.65% cases (P=0.003).

**Conclusions.** Cancer-related DVT is characterized by a wider extension of thrombotic process, predominant involvement of proximal venous anatomical segments, frequent coexistence of ipsilateral superficial venous thrombosis, and significant limitation of function of affected extremity. Our data confirm that DVT may represent the first clinical manifestation of a neoplastic process.

**Keywords.** Deep vein thrombosis, neoplasms, superficial vein thrombosis, duplex scanning

## CORELAȚII ÎNTRE CARACTERISTICA ANATOMICĂ A LEZIUNILOR OCLUZIV-STENOTICE ALE ARTERELOR INFRAINGHINALE CONFORM „GLASS” ȘI SEVERITATEA CLINICĂ A ISCHEMIEI CRONICE



I.Spinei<sup>2</sup>, D.Casian<sup>1,2</sup>, V.Culiuc<sup>1,2</sup>, R.Smolnițchi<sup>3</sup>, V.Istrati<sup>3</sup>

<sup>1</sup> Clinica Universitară Chirurgie Vasculară, Catedra de Chirurgie Generală – Semiologie nr.3, USMF „Nicolae Testemitanu”;

<sup>2</sup> Secția Chirurgie Vasculară, Institutul de Medicină Urgentă, Chișinău, Republica Moldova; <sup>3</sup> Laboratorul de Medicină Intervențională, Institutul de Medicină Urgentă, Chișinău, Republica Moldova

**Scopul lucrării.** Clasificarea GLASS (Global Limb Anatomic Scoring System) a fost implementată recent pentru a determina pronosticul intervențiilor de revascularizare. Scopul studiului a fost studierea corelațiilor între caracteristica anatomică a leziunilor ocluziv-stenotice infrainghinale, descrise conform GLASS și severitatea ischemiei cronice (IC).

**Materiale și metode.** Studiul a inclus 125 pacienți (141 membre) cu IC. GLASS a fost determinat în baza datelor DSA (digital subtraction angiography) și a inclus descrierea segmentului femuro-popliteal (FP), infrapopliteal (IP) și arcului plantar (P); stabilirea stadiului și calcularea scorului compozit (FP+IP+P). Severitatea IC a fost evaluată prin valorile indicelui gleznă-braț (IGB), PAT (pedal acceleration time) și clasificarea Wifl.

**Rezultate.** Stadiul GLASS I a fost determinat în 16 (11,3%) cazuri, GLASS II – în 29 (20,5%) și GLASS III – în 96 (68%). Nu au existat diferențe semnificative între stadii referitor la vârsta și genul bolnavilor. Valorile IGB au fost semnificativ mai mici la pacienții cu GLASS III – 0,44±0,18 vs 0,52±0,16 în GLASS II și 0,58±0,12 în GLASS I (p<0,05). Respectiv, valorile PAT au fost veridic mai mari în stadiul GLASS III – 206±30 ms vs 168±26 ms în GLASS II și 140±14 ms în GLASS I (p<0,05). Scorul GLASS compozit a demonstrat corelație negativă moderată cu valorile IGB: rs = -0,37 (95%CI -0,51 – -0,21), p<0,0001. Vice versa, rata cazurilor cu stadiul Wifl 3-4 și valoarea scorului mediu Wifl nu s-au deosebit între GLASS I-III.

**Concluzii.** Caracteristicile anatomice ale leziunilor ocluziv-stenotice, cuantificate conform GLASS, corelează cu severitatea ischemiei, însă nu influențează în mod direct riscul de amputație a membrului.

**Cuvinte cheie.** Ischemia cronică, clasificarea Wifl, Clasificarea GLASS, indicele gleznă-braț

## CORRELATION OF ANATOMIC CHARACTERISTICS OF OCCLUSIVE-STENOTIC LESIONS OF INFRAINGUINAL ARTERIES ACCORDING TO „GLASS” AND CLINICAL SEVERITY OF CHRONIC ISCHEMIA

I.Spinei<sup>2</sup>, D.Casian<sup>1,2</sup>, V.Culiuc<sup>1,2</sup>, R.Smolnițchi<sup>3</sup>, V.Istrati<sup>3</sup>

<sup>1</sup>University Vascular Surgery Clinic, Chair of General Surgery – Semiology no.3, ”Nicolae Testemitanu” SUMPh; <sup>2</sup>Division of Vascular Surgery, Institute of Emergency Medicine, Chisinau, Republic of Moldova; <sup>3</sup>Laboratory of Interventional Medicine, Institute of Emergency Medicine, Chisinau, Republic of Moldova

**Aim of study.** GLASS (Global Limb Anatomic Scoring System) classification was implemented recently aimed to predict the success of revascularization. The aim was evaluation of correlation between anatomic characteristics of infrainguinal occlusive-stenotic lesions, described by GLASS, and clinical severity of chronic ischemia (CI).

**Materials and methods.** Study cohort included 125 patients (141 limbs) with CI. GLASS was determined basing on DSA (digital subtraction angiography) data and included description of femoral-popliteal (FP), infrapopliteal (IP) segments, plantar arch (P); determination of stage and calculation of composite score (FP+IP+P). Severity of CI was evaluated with ankle-brachial index (ABI), PAT (pedal acceleration time) and Wifl classification.

**Results.** Stage GLASS I was determined in 16 (11,3%) cases, GLASS II – in 29 (20,5%) and GLASS III – in 96 (68%). There were no differences in age and gender of the patients between stages. ABI values were significantly lower in patients with GLASS III –  $0.44\pm 0.18$  vs  $0.52\pm 0.16$  in GLASS II and  $0.58\pm 0.12$  in GLASS I ( $p<0.05$ ). Similar, values of PAT were significantly higher in GLASS III –  $206\pm 30$  ms vs  $168\pm 26$  ms in GLASS II and  $140\pm 14$  ms in GLASS I ( $p<0.05$ ). GLASS composite score demonstrated moderate negative correlation with ABI values:  $r_s = -0.37$  (95%CI  $-0.51 - -0.21$ ),  $p<0.0001$ . Vice versa, rate of limbs with Wifl stages 3-4 as well as values of mean Wifl score were similar in GLASS stages I-III.

**Conclusions.** Anatomic characteristics of the occlusive-stenotic lesions, quantified according to GLASS, correlate with severity of ischemia, but not directly influence the risk of limb amputation.

**Keywords.** Chronic ischemia, Wifl classification, GLASS classification, ankle-brachial index

## REZECȚIA ANEVRIȘMULUI GIGANT SIMPTOMATIC AL AORTEI ABDOMINALE LA O PACIENTĂ CU OBEZITATE MORBIDĂ



Castravet A<sup>1</sup>, Turcan A<sup>1,2</sup>, Cerevan E<sup>2</sup>, Bodi I.<sup>1,2</sup>, Chiriac C.<sup>1,2</sup>, Tran M.<sup>1,2</sup>, Ungureanu A.<sup>1,2</sup>, Raileanu D.<sup>1,2</sup>, Danu S.<sup>1,2</sup>, Castravet Ad.<sup>2</sup>, Ciubotaru A.<sup>1</sup>

<sup>1</sup> Curs Chirurgie Cardiovasculară, Universitatea de Stat de Medicină și Farmacie ”Nicolae Testemițanu”, Chișinău, Moldova;

<sup>2</sup> IMSP SCR ”Timofei Moșneaga”, secția chirurgie vasculară, Chișinău, Moldova

**Caz clinic.** La o pacientă de 65 ani cu IMC 46,1 cu dureri în abdomen și regiunea lombară s-a depistat la CT angiografie un anevrism gigant 12x14x12 cm al aortei abdominale tip III. În mod urgent amânat s-a efectuat următoarea intervenție chirurgicală : laparotomie Chevron, rezecția anevrismului gigant al aortei abdominale și aa. iliace cu protezare aorto-bifemurală. Intraoperator s-a depistat un colecist mărit în dimensiuni cu pereții îngroșați, în lumen se palpau calculi de diferite dimensiuni. S-a efectuat colecistectomie în aceeași ședință. Perioada postoperatorie fără complicații. S-a externat la a 12-a zi în stare satisfăcătoare. CT angiografie peste 6 luni - zona reconstrucției funcționează normal, fără particularități. Pacienta a slăbit intenționat aproximativ 20 kg.

**Concluzie.** În cazul anevrismelor aortei abdominale simptomatice asociate cu obezitate morbidă, care nu pot fi rezolvate endovascular din diferite motive (morfologie nepotrivită, lipsa utilajului necesar etc) este necesar tratamentul chirurgical deschis. O cale de acces optimă în acest caz este o laparotomie transversală, cum ar fi laparotomia Chevron. Depistarea unor altor patologii chirurgicale intraabdominale (colecistită calculoasă) impun o rezolvare concomitentă, pentru evitarea unor relaparotomii repetate laborioase.

**Cuvinte cheie.** Anevrișm, gigant, aorta

## RESECTION OF A SYMPTOMATIC GIANT ABDOMINAL AORTIC ANEURYSM IN A PATIENT WITH MORBID OBESITY

Castravet A<sup>1</sup>, Turcan A<sup>1,2</sup>, Cerevan E<sup>2</sup>, Bodi I.<sup>1,2</sup>, Chiriac C.<sup>1,2</sup>, Tran M.<sup>1,2</sup>, Ungureanu A.<sup>1,2</sup>, Raileanu D.<sup>1,2</sup>, Danu S.<sup>1,2</sup>, Castravet Ad.<sup>2</sup>, Ciubotaru A.<sup>1</sup>

<sup>1</sup> Department of Cardiovascular Surgery, ”Nicolae Testemițanu” State University of Medicine and Pharmacy, Chișinău, Moldova; <sup>2</sup> ”Timofei Moșneaga Republican Clinical Hospital”, Vascular Surgery Department, Chișinău, Moldova;

**Clinical case.** A 65-year-old patient with a BMI of 46.1 presented with abdominal and lower back pain. A CT angiography revealed a giant type III abdominal aortic aneurysm measuring 12x14x12 cm. Due to its urgent nature, the following surgical intervention was performed: Chevron laparotomy, resection of the giant abdominal aortic aneurysm with aorto-bifemoral grafting. During the surgery, an enlarged gallbladder with thickened walls and palpable calculi of various sizes was discovered. Cholecystectomy was performed during the same session. The postoperative period was uneventful, and the patient was discharged in satisfactory condition on the 12th day. A CT angiography performed 6 months later showed normal functioning of the reconstructed area without any particularities. The patient intentionally lost approximately 20 kg.

**Conclusions.** In cases of symptomatic abdominal aortic aneurysms associated with morbid obesity that cannot be treated endovascular due to various reasons (inappropriate morphology, lack of necessary equipment, etc.), open surgical treatment is necessary. An optimal approach in such cases is a transverse laparotomy, such as the Chevron laparotomy. The identification of other intra-abdominal surgical pathologies (calculous cholecystitis) requires concurrent resolution to avoid multiple laborious repeat surgeries.

**Keywords.** Aneurysm, gigantic, aorta

## TRATAMENTUL ISCHEMIEI ACUTE A EXTREMITĂȚILOR (IAE) LA PACIENȚII CU INFECȚIE COVID-19: EVALUAREA REZULTATELOR



A.Predenciuc<sup>2</sup>, I.Spinei<sup>2</sup>, F.Bzovii<sup>1,2</sup>, V.Culiuc<sup>1,2</sup>, D.Casian<sup>1,2</sup>

<sup>1</sup> Clinica Universitară Chirurgie Vasculară, Catedra de Chirurgie Generală – Semiologie nr.3, USMF ”Nicolae Testemițanu”; <sup>2</sup> Secția Chirurgie Vasculară, Institutul de Medicină Urgentă, Chișinău, Republica Moldova

**Scopul lucrării.** Analiza rezultatelor tratamentului IAE la bolnavii cu infecție cu coronavirus de tip nou (COVID-19).



**Materiale și metode.** În perioada iulie/2020 – aprilie/2023 au fost tratați 62 pacienți; vârsta – 70 (25%-75%IQR 65-74) ani; bărbați – 40 (64,5%). IAE a survenit la 67 extremități: superioare (19/28,3%), inferioare (48/71,6%). Timpul debut IAE–spitalizare: 48,8±58,5 ore. Repartizarea cazurilor în funcție de gradul IAE (Rutherford): I – 7 (10,4%), IIA – 10 (14,9%), IIB – 34 (50,7%), III – 16 (23,8%). Etiologia IAE: tromboză (43/64,1%), embolie (22/32,8%), anevrism periferic trombozat (2/2,9%). Pentru diagnosticarea IAE s-au utilizat selectiv: duplex scanarea (20/32,2%), CT-angiografia (16/25,8%), angiografia cu substracție digitală (1/1,6%). COVID-19 s-a confirmat prin testul *polymerase chain reaction* (PCR), la 45 (72,5%) pacienți fiind documentată afectarea pulmonară.

**Rezultate.** Tratamentului chirurgical au fost supuși 50/80,6% pacienți (52 membre); 12/19,3% (15 extremități) – tratați conservator (anticoagulante). Spectrul intervențiilor: embol- (22) și tromb-ectomie (18), bypass (2), trombectomie+tromboliză intraoperatorie (1), tratament endovascular (1) și amputație primară (8). În 10 (19,2%) cazuri s-a intervenit repetat pentru retromboză: amputație (5) sau trombectomie (5), asociată în 2 observații cu tromboliză intraoperatorie. Rata amputațiilor pe durata spitalizării (9,4±9 zile) – 19,4% (n=13); rata decesului – 43,5% (n=27), fiind influențată semnificativ de prezența sau absența afectării pulmonare – 55,5% vs. 11,7% (P=0,002; testul  $\chi^2$ ). Către *follow-up*-ul de 21 (25%-75%IQR 19-28) luni rata supraviețuirii per general și fără amputații: 56,4% (n=35) și 57,1% (24/42), corespunzător.

**Concluzii.** IAE la bolnavii cu COVID-19 se asociază cu rată elevată de amputații și deces, corelată cu prezența injuriei pulmonare. Abordul curativ convențional nu asigură rezultate clinice optime, frecvența retrombozei fiind înaltă.

**Cuvinte cheie.** Ischemia acută, infecția COVID-19, tratament conservator, tratament chirurgical

## TREATMENT OF ACUTE LIMB ISCHEMIA (ALI) IN PATIENTS WITH COVID-19 INFECTION: ASSESSMENT OF OUTCOMES

A.Predenciuc<sup>2</sup>, I.Spinei<sup>2</sup>, F.Bzovii<sup>1,2</sup>, V.Culiuc<sup>1,2</sup>, D.Casian<sup>1,2</sup>

<sup>1</sup> University Vascular Surgery Clinic, Chair of General Surgery – Semiology no.3, ”Nicolae Testemitanu” SUMPh; <sup>2</sup> Division of Vascular Surgery, Institute of Emergency Medicine, Chisinau, Republic of Moldova

**Aim of study.** Analysis of results of ALI treatment in patients with novel coronavirus infection (COVID-19).

**Materials and methods.** Between July/2020 and April/2023, 62 patients were treated; age – 70 (25%-75%IQR 65-74) years; males – 40 (64.5%). ALI occurred in 67 extremities: upper (19/28.3%), lower (48/71.6%). ALI onset–hospital admission time: 48.8±58.5 hours. Distribution of cases (Rutherford): grade I – 7 (10.4%), IIA – 10 (14.9%), IIB – 34 (50.7%), III – 16 (23.8%). Etiology of ALI: thrombosis (43/64.1%), embolism (22/32.8%), thrombosed peripheral aneurysm (2/2.9%). Duplex scanning (20/32.2%), CT-angiography (16/25.8%), digital subtraction angiography (1/1.6%) were selectively used for diagnostic purposes. COVID-19 was confirmed by polymerase chain reaction (PCR) test; acute lung injury being documented in 45 (72.5%) patients.

**Results.** Fifty/80.6% patients (52 limbs) underwent surgery; 12/19.3% (15 extremities) – treated conservatively (anticoagulants). Spectrum of interventions: embol- (22) and thromb-ectomy (18), bypass (2), thrombectomy+intraoperative thrombolysis (1), endovascular treatment (1), primary amputation (8). In 10 (19.2%) cases repeated surgery was performed for early re-thrombosis: amputation (5) or thrombectomy (5), associated in 2 observations with intraoperative thrombolysis. Amputation rate during hospitalization (9.4±9 days) – 19.4% (n=13); while mortality rate was 43.5% (n=27), being influenced by presence or absence of lung injury – 55.5% vs. 11.7% (P=0.002;  $\chi^2$  test). At 21 (25%-75%IQR 19-28) months follow-up the overall and amputation-free survival rate was 56.4% (35/62) and 57.1% (24/42), respectively.

**Conclusions.** ALI in COVID-19 patients is associated with a high rate of amputations and death, correlated with the presence of lung injury. Conventional curative approach does not ensure optimal clinical results, frequency of re-thrombosis being high.

**Keywords.** Acute limb ischemia, COVID-19 infection, conservative treatment, surgical treatment

## OBEZITATEA - PROVOCARE PENTRU CHIRURGIA CARDIACĂ MINIM INVAZIVĂ. (CAZ CLINIC)



Veronica Stratan, Dana Vizir, Verginia Onofrei, Iurie Guzgan, Ghenadie Bostan, Eduard Cheptănar, Anatol Ciubotaru  
Curs de Chirurgie Cardiovasculară, USMF „Nicolae Testemițanu”, Chișinău, Republica Moldova

**Scopul lucrării.** Obezitatea devine o problemă majoră de sănătate în lumea occidentală, conform raportului OMS privind obezitatea în anul 2022, peste 60% din adulți și 1/3 din copii suferă de greutate în exces. Actualul studiu are ca obiectiv elucidarea rezultatelor intervenției chirurgicale minim invazive pe valva mitrală printr-o minitoracotomie laterală dreaptă, la un pacient cu indicele masei corporale (IMC)  $\geq 30$  kg/m<sup>2</sup>.

**Materiale și metode.** Studiul prezintă cazul unei paciente, cu vârsta de 70 ani, IMC 54.25 kg/m<sup>2</sup>. La examenul ecocardiografic se atestă insuficiența valvei mitrale gradul III, cu diametrul 39 mm la inel (N-19-31 mm), cuspele sclerozate, GP 7.3 mmHg. Radiologic se confirmă pneumofibroza lobilor inferiori bilaterali. Examenul doppler a vaselor membrilor inferioare, fără particularități patologice. Riscul anestezic este ASA 4. Datele examinării paraclinice denotă risc de conversie intraoperatorie de 15%.

**Rezultate.** Intervenția chirurgicală cardiacă a fost efectuată prin minitoracotomie dreaptă, de 6 cm, prin spațiul intercostal IV. S-a aplicat circulație extracorporeală prin clamparea aortei timp de 82 minute, și arest circulator de 146 minute, timp în care s-a efectuat plastia valvei mitrale cu implantarea de inel Carpentier-Edwards Nr.28. Hemoragia intraoperatorie a constituit 700ml. Post-operator, pacienta a fost detubată peste 16 h 20 min. Ritm cardiac sinus. Status localis: plaga postoperatorie cicatrizare per-primum. La a 12-a zi post-operator, pacienta se externează, în stare generală satisfăcătoare.

**Concluzii.** Obezitatea prezintă doar o contraindicație relativă pentru abordul minim invaziv. Durata anesteziei și a intervenției chirurgicale reduse, gradul de hemoragie și riscul de infecție a plăgii post-operatorii scăzut, recuperarea somatică timpurie sunt criteriile de apreciere a rezultatelor postoperatorii în intervențiile cardiocirurgicale minim invazive, astfel toți pacienții sunt eligibili pentru procedura mai puțin invazivă.

**Cuvinte cheie.** Obezitate, chirurgia cardiacă minim invazivă.

## OBESITY – CHALLENGE FOR MINIMALLY INVASIVE CARDIAC SURGERY. (CLINICAL CASE)

**Veronica Stratan, Dana Vizir, Verginia Onofrei, Iurie Guzman, Ghenadie Bostan, Eduard Cheptănar, Anatol Ciubotaru**  
Course of Cardiovascular Surgery, USMF "Nicolae Testemițanu", Chisinau, Republic of Moldova

**Aim of study.** Obesity is becoming a major health problem in the Western world, according to the WHO obesity report in the year 2022, more than 60% of adults and 1/3 of children are overweight. The current study aims to elucidate the results of minimally invasive surgical intervention on the mitral valve through a right lateral minithoracotomy, in a patient with a body mass index (BMI)  $\geq 30$  kg/m<sup>2</sup>.

**Materials and methods.** The study presents the case of a patient, aged 70 years old, BMI 54.25 kg/m<sup>2</sup>. The echocardiographic examination shows mitral valve insufficiency degree III, with a diameter of 39 mm at the annulus (N-19-31 mm), sclerotized cusps, GP 7.3 mmHg. Radiologically, pneumofibrosis of the lower lobes is confirmed bilaterally. Doppler examination of the vessels of the lower limbs, without pathological features. Anesthetic risk is ASA 4. Paraclinical examination data indicate a 15% risk of intraoperative conversion.

**Results.** Cardiac surgery was performed through a 6 cm right minithoracotomy through the IV intercostal space. Extracorporeal circulation was applied by clamping the aorta for 82 minutes, and circulatory arrest for 146 minutes, during which mitral valve plasty was performed with the implantation of a Carpentier-Edwards ring No.28. The intraoperative bleeding was 700 ml. Post-operatively, the patient was extubated over 16 h 20 min. Sinus cardiac rhythm. Status localis: post-operative wound cicatrization per-primum. On the 12th postoperative day, the patient was discharged, in satisfactory general condition.

**Conclusions.** Obesity presents only a relative contraindication for the minimally invasive approach. The duration of anesthesia and reduced surgery, the degree of hemorrhage and the risk of infection of the post-operative wound, early somatic recovery are the criteria for assessing the postoperative results in minimally invasive cardiac surgical interventions, thus all patients are eligible for the less invasive procedure.

**Keywords.** Obesity, minimally invasive cardiac surgery.

## TRATAMENTUL CHIRURGICAL AL MALADIEI VARICOASE CONDIȚIONATE DE INCOMPETENȚA VENEI SAFENE ACCESORII ANTERIOARE: REZULTATELE LA DISTANȚĂ ALE PREZERVĂRII JONȚIUNII SAFENO-FEMURALE



L.Vescu<sup>1,2</sup>, I.Donțu<sup>3</sup>, V.Culiuc<sup>1,2</sup>, D.Casian<sup>1,2</sup>

<sup>1</sup> Clinica Universitară Chirurgie Vasculară, Catedra de Chirurgie Generală – Semiologie nr.3, USMF „Nicolae Testemițanu”; <sup>2</sup> Secția Chirurgie Vasculară, Institutul de Medicină Urgentă; <sup>3</sup> Departamentul Clinic Radioimagică și Diagnostică Funcțională, Institutul de Medicină Urgentă, Chișinău, Republica Moldova

**Scopul lucrării.** Evaluarea rezultatelor la distanță ale tratamentului chirurgical cu prezervarea joncțiunii safeno-femorale (JSF) și a v.safena magna (VSM) la bolnavii cu maladie varicoasă cauzată de incompetența v.safene accesorii anterioare (VSAA).

**Materiale și metode.** Cercetarea a inclus 54 pacienți cu incompetența VSAA identificată în timpul ultrasonografiei Doppler-duplex, supuși intervențiilor pe venele superficiale cu prezervarea JSF/VSM. Toți bolnavii au fost examinați clinico-imagistic pre- și postoperator.

**Rezultate.** Mediana vârstei: 48 (IQR 35-59) ani; femei – 45 (83,3%). S-au evidențiat 2 subgrupuri: I – cu reflux în VSAA și competența VSM (n=40; 74,1%) și II – cu reflux asociat, în VSAA și segmentul supraiacent de VSM (n=14; 25,9%). Distribuția cazurilor conform clasei clinice (CEAP) în subgrupul I: C2 – 20 (50%), C3 – 18 (45%), C4 – 2 (5%); iar în subgrupul II: C2 – 1 (7,2%), C3 – 10 (71,4%), C4 – 1 (7,2%), C6 – 2 (14,2%). Miniflebectomia izolată s-a practicat la 21 (52,5%) pacienți din subgrupul I și 7 (50%) – din subgrupul II; iar asocierea miniflebectomiei cu deconectarea VSAA de la confluența cu VSM – în 19 (47,5%) și 7 (50%), respectiv. La termenul de *follow-up* de 5,3 (IQR 1-7,2) ani ameliorare clinică au raportat 90% bolnavi din subgrupul I și 78,5% – din subgrupul II. Diminuarea duratei sau dispariția postoperatorie a refluxului segmentar în VSM s-a evidențiat în 64,2% cazuri.

**Concluzii.** La bolnavii cu maladie varicoasă cauzată de incompetența VSAA miniflebectomia cu prezervarea JSF/VSM, inclusiv în prezența refluxului safenian segmentar, oferă o rată înaltă de ameliorare clinică, iar în majoritatea cazurilor – și micșorarea duratei sau chiar dispariția refluxului pre-existent în VSM.

**Cuvinte cheie.** Maladia varicoasă, vena safena accesorie anterioară, reflux venos, prezervare safeniană

## SURGICAL TREATMENT OF VARICOSE VEINS CAUSED BY ANTERIOR ACCESSORY SAPHENOUS VEIN INCOMPETENCE: LONG-TERM RESULTS OF PRESERVATION OF THE SAPHENO-FEMORAL JUNCTION

L.Vescu<sup>1,2</sup>, I.Donțu<sup>3</sup>, V.Culiuc<sup>1,2</sup>, D.Casian<sup>1,2</sup>

<sup>1</sup> University Vascular Surgery Clinic, Chair of General Surgery – Semiology no.3, "Nicolae Testemitanu" SUMPh; <sup>2</sup> Division of Vascular Surgery, Institute of Emergency Medicine; <sup>3</sup> Clinical Department of Radiology Imaging and Functional Diagnostics, Institute of Emergency Medicine, Chisinau, Republic of Moldova

**Aim of study.** To evaluate long-term results of surgical treatment with preservation of sapheno-femoral junction (SFJ) and great saphenous vein (GSV) in patients with varicose veins caused by incompetence of anterior accessory saphenous vein (AASV).

**Materials and methods.** The research included 54 patients with AASV incompetence identified during Doppler-duplex ultrasound, undergoing superficial vein surgery with SFJ/GSV preservation. All patients underwent pre- and postoperatively clinical/imaging examinations.

**Results.** Median value of age: 48 (IQR 35-59) years; females – 45 (83.3%). Two subgroups were identified: I – with AASV reflux, but competent GSV (n=40; 74.1%) and II – with associated reflux, in AASV and overlying segment of GSV (n=14; 25.9%). Distribution of cases according to clinical class (CEAP) in subgroup I: C2 – 20 (50%), C3 – 18 (45%), C4 – 2 (5%); and in subgroup II: C2 – 1 (7.2%), C3 – 10 (71.4%), C4 – 1 (7.2%), C6 – 2 (14.2%). Isolated miniphlebectomy was performed in 21 (52.5%) patients from subgroup I, and 7 (50%) – from subgroup II; while association of miniphlebectomy with disconnection of AASV from confluence with GSV – in 19 (47.5%) and 7 (50%), respectively. At 5.3 (IQR 1-7.2) years follow-up clinical improvement was reported by 90% (subgroup I) and

78.5% (subgroup II) patients. Postoperative decreasing of duration or disappearance of segmental GSV reflux was highlighted in 64.2% cases.

**Conclusions.** In patients with varicose veins caused by AASV incompetence, miniphlebectomy with SFJ/GSV preservation, even in presence of segmental saphenous reflux, offers a high rate of clinical improvement, and in most cases – shortening the duration or disappearance of pre-existing GSV reflux.

**Keywords.** Varicose veins, anterior accessory saphenous vein, venous reflux, saphenous vein preservation

## ÎNLĂTURAREA RADICALĂ A TUMORII RETROPERITONEALE CU IMPLICAREA ÎN EA A DUODENULUI, VENEI CAVE INFERIOARE ȘI AORTEI ABDOMINALE INFRARENALE



A. Castravet<sup>1</sup>, N. Gladun, A. Turcan<sup>1,2</sup>, E. Oțel<sup>2</sup>, E. Cerevan<sup>2</sup>, I. Bodi<sup>1,2</sup>, C. Chiriac<sup>1,2</sup>, M. Tran<sup>1,2</sup>, A. Ungureanu<sup>1,2</sup>, D. Raileanu<sup>1,2</sup>, S. Danu<sup>1,2</sup>, Ad. Castravet, Radu F. Popa, A. Ciubotaru<sup>1</sup>

<sup>1</sup> Curs Chirurgie Cardiovasculară, Universitatea de Stat de Medicină și Farmacie ”Nicolae Testemițanu”, Chișinău, Moldova; <sup>2</sup> IMSP SCR ”Timofei Moșneaga”, secția chirurgie vasculară, Chișinău, Moldova; <sup>3</sup> Institutul de Boli Cardiovasculare ”Prof. Dr. George I.M. Georgescu” Iasi, România

**Caz clinic.** Se prezintă un caz clinic de tratament chirurgical al unei paciente de 26 ani cu o tumoare retroperitoneală cu implicarea duodenului, venei cave inferioare și a aortei infrarenale. Pacienta a suportat în antecedente o laparotomie explorativă, unde s-a efectuat doar biopsia tumorii. Intervenția chirurgicală: Laparotomie xifopubiană, extirparea tumorii retroperitoneale cu rezecția duodenului și anastomozare duodenojejunală, rezecție marginală a venei cave inferioare și cavorafie, rezecția aortei distal de arterele renale până la bifurcație cu aloprotezare cu proteză liniară de 12mm, perioada postoperatorie fără complicații. Histologic neuroblastom. Externată la a 12 zi postoperator în stare satisfăcătoare. Investigată prin RMN peste un an. Date de recidivă a tumorii nu sunt. Vena cava inferioară și proteza aortei infrarenale permeabile fără particularități.

**Concluzii.** Abordarea multidisciplinară este o condiție obligatorie în tratamentul chirurgical complex al tumorilor cu implicarea vaselor magistrale inclusiv a aortei, venei cave și a organelor adiacente, cum ar fi duodenum. Extirparea radicală a tumorii împreună cu vasele magistrale și porțiunile tractului digestiv impune restabilirea ulterioară a continuității acestora.

**Cuvinte cheie.** Tumora, vena cava inferioara, retroperitoneală

## RADICAL REMOVAL OF RETROPERITONEAL TUMOR INVOLVING THE DUODENUM, INFERIOR VENA CAVA AND INFRARENAL ABDOMINAL AORTA

A. Castravet<sup>1</sup>, N. Gladun, A. Turcan<sup>1,2</sup>, E. Oțel<sup>2</sup>, E. Cerevan<sup>2</sup>, I. Bodi<sup>1,2</sup>, C. Chiriac<sup>1,2</sup>, M. Tran<sup>1,2</sup>, A. Ungureanu<sup>1,2</sup>, D. Raileanu<sup>1,2</sup>, S. Danu<sup>1,2</sup>, Ad. Castravet, Radu F. Popa, A. Ciubotaru<sup>1</sup>

<sup>1</sup> Department of Cardiovascular Surgery, ”Nicolae Testemițanu” State University of Medicine and Pharmacy, Chișinău, Moldova; <sup>2</sup> ”Timofei Moșneaga Republican Clinical Hospital”, Vascular Surgery Department, Chișinău, Moldova; <sup>3</sup> Institute of Cardiovascular Diseases Prof Dr George IM Georgescu, Iasi, Romania

**Clinical case.** We present a clinical case of surgical treatment in a 26-year-old patient with a retroperitoneal tumor involving the duodenum, inferior vena cava, and infrarenal aorta. The patient had previously undergone an exploratory laparotomy where only a biopsy of the tumor was performed. Surgical intervention: Xiphopubic laparotomy, removal of the retroperitoneal tumor with duodenal resection and duodenojejunal anastomosis, marginal resection of the inferior vena cava in three locations with suturing of the defects, distal resection of the aorta from the renal arteries to the bifurcation with a 12mm allograft prosthesis. The postoperative period was uneventful. Histologically, it was identified as neuroblastoma. The patient was discharged in satisfactory condition on the 12th postoperative day. Follow-up MRI performed one year later showed no signs of tumor recurrence. The inferior vena cava and the infrarenal aortic prosthesis were patent without any particularities.

**Conclusions.** A multidisciplinary approach is mandatory in the complex surgical treatment of tumors involving major vessels such as the aorta, inferior vena cava, and adjacent organs, including the duodenum. Radical removal of the tumor along with the major vessels and portions of the digestive tract requires subsequent restoration of their continuity.

**Keywords.** Tumor, inferior vena cava, retroperitoneal

## REZECȚIA ANEVRIȘMULUI JUXTARENAL, COMPLICAT CU RUPTURĂ. CAZ CLINIC



A. Castravet<sup>2</sup>, A. Turcan<sup>1,2</sup>, E. Cerevan<sup>2</sup>, C. Chiriac<sup>1,2</sup>, S. Danu<sup>1,2</sup>, A. Ungureanu<sup>1,2</sup>, D. Raileanu<sup>1,2</sup>, Tran M.<sup>1,2</sup>, Bodi I.<sup>1,2</sup>, Castravet Ad.<sup>2</sup>, Ciubotaru A.<sup>1</sup>

<sup>1</sup> Curs Chirurgie Cardiovasculară, Universitatea de Stat de Medicină și Farmacie ”Nicolae Testemițanu”, Chișinău, Moldova; <sup>2</sup> IMSP SCR ”Timofei Moșneaga”, secția chirurgie vasculară, Chișinău, Moldova;

**Caz clinic.** Se prezintă un caz clinic de tratament chirurgical soldat cu succes al unui anevrism de aortă juxtarenal complicat cu ruptură al unui pacient de 76 ani. Boala a debutat de 3 zile cu dureri puternice în regiunea lombară, cu iradiere în abdomen. Internat în spitalul orașenesc, unde la CT angiografie s-a depistat un anevrism al aortei abdominale complicat cu ruptură în spațiul retroperitoneal. Pacientul a fost transferat în SCR „T. Moșneaga” operat în mod urgent. La laparotomie xifopubiană s-a depistat circa un litru de lichid sero-sangvinolent, anevrism juxtarenal cu hematom retroperitoneal. După clamparea aortei suprarenale s-a efectuat rezecția anevrismului rupt, cu protezare aorto-femurală pe dreapta și iliacă pe stânga. Perioada postoperatorie fără complicații. Externat la a 11-a zi în stare satisfăcătoare. CT angiografie de control peste 6 luni- proteza aortală funcțională, fără alte patologii.

**Concluzie.** În cazul anevrismelor aortei abdominale complicate cu ruptură, care nu pot fi rezolvate endovascular din diferite motive

(anatomie nepotrivită, lipsa utilajului necesar la moment etc) este necesar tratamentul chirurgical deschis în mod urgent. Posedarea metodelor deschise nu trebuie exclusă din arsenalul chirurgului vascular.

**Cuvinte cheie.** Aneurism juxtarenal, ruptură, retroperitoneal

#### RESECTION OF A JUXTARENAL ANEURYSM COMPLICATED BY RUPTURE. CLINICAL CASE

A.Castraveț<sup>2</sup>, A.Țurcan<sup>1,2</sup>, E. Cerevan<sup>2</sup>, C.Chiriac<sup>1,2</sup>, S.Danu<sup>1,2</sup>, A.Ungureanu<sup>1,2</sup>, D.Raileanu<sup>1,2</sup>, Tran M.<sup>1,2</sup>, Bodi I.<sup>1,2</sup>, Castraveț Ad.<sup>2</sup>, Ciubotaru A.<sup>1</sup>

<sup>1</sup> Department of Cardiovascular Surgery, ”Nicolae Testemițanu” State University of Medicine and Pharmacy, Chișinău, Moldova; <sup>2</sup>”Timofei Moșneaga Republican Clinical Hospital”, Vascular Surgery Department, Chișinău, Moldova

**Clinical case.** We present a clinical case of a successful surgical treatment of a ruptured juxtarenal aortic aneurysm in a 76-year-old patient. The disease started three days ago with severe pain in the lower back, radiating to the abdomen. The patient was transferred to the local hospital, where a CT angiography revealed an abdominal aortic aneurysm complicated by retroperitoneal rupture. The patient was urgently transferred to the "T. Moșneaga" Intensive Care Unit for surgery. Xipho-pubic laparotomy revealed approximately one liter of serosanguinous fluid, a juxtarenal aneurysm with a retroperitoneal hematoma. After clamping the suprarenal aorta, resection of the ruptured aneurysm was performed, followed by aortic-femoral grafting on the right side and iliac grafting on the left side. The postoperative period was uneventful. The patient was discharged in satisfactory condition on the 11th day. A follow-up CT angiography after 6 months showed a functional aortic graft without any other pathologies.

**Conclusions.** In cases of abdominal aortic aneurysms complicated by rupture, which cannot be resolved endovascularly due to various reasons (inappropriate anatomy, lack of necessary equipment at the moment, etc.), urgent open surgical treatment is necessary. Proficiency in open surgical techniques should not be excluded from the vascular surgeon's armamentarium.

**Keywords.** Juxtarenal aneurysm, rupture, retroperitoneal



# CHIRURGIA ENDOCRINĂ

## EXPERIENȚA CLINICII ÎN CONDUITA NODULILOR TIROIDIENI



**Natalia Șipitco<sup>1</sup>, Sergiu Ungureanu<sup>1</sup>, Veronica Gonța<sup>2</sup>, Doina Fosa<sup>1</sup>, Gheorghe Strișcă<sup>2</sup>**

<sup>1</sup> USMF “Nicolae Testemițanu”, <sup>2</sup> Spitalul Clinic Republican “Timofei Moșneaga”, Republica Moldova

**Scopul lucrării.** Nodulii tiroidieni sunt frecvent depistați la examinările ecografice de rutină (> 50% din populația adultă), 95-97% din nodulii sunt benigni, 3-5% - sunt maligni. În structura cancerului tiroidian prevalează: forma papilară în cca 80-85% cazuri; cancerul folicular – în 10 -15% cazuri; cancerul medular – în cca 5% cazuri. Provocarea pentru chirurg constă în argumentarea și aprecierea volumului intervenției chirurgicale.

**Materiale și metode.** În clinica de chirurgie nr. 4 timp de 3 ani (2020-2023) au fost operați 77 de pacienți cu puncția biopsie efectuată preoperator în 27 cazuri.

**Rezultate.** Cancerul tiroidian s-a confirmat în 22 (28,6%) cazuri. În caz de diagnostic de tumoare malignă stabilit preoperator prin puncția biopsie, s-a efectuat tiroidectomia totală. În cazul unui rezultat incert de tumoare (preoperator) și prezența nodulului solitar, ce nu depășea 2 cm în diametru, fără limfadenopatie cervicală, s-a efectuat hemitiroidectomie, cu supravegherea postoperatorie ulterior. Discordanța rezultatelor citologiei preoperatorii cu examenul histopatologic postoperator s-a constatat în 18% cazuri. Dintre complicațiile p/o menționăm hematoma în plagă: 2 cazuri și stridor inspirator un caz.

**Concluzii.** Tratamentul afecțiunilor glandei tiroide necesită o abordare multidisciplinară de către medicii endocrinologi, imagiști, chirurghi generaliști și oncologi pentru a se găsi soluția terapeutică optimă, individualizată fiecărui pacient. Nodulii benigni ai glandei tiroide nu malignizează, nu necesită tratament chirurgical dacă nu depășesc marimea de 4 cm și conduita lor se reduce la simplă supraveghere 1 dată/an. În cazul nodulilor suspecți este indicată puncția ecoghidată, aceasta fiind cea mai efektivă metodă pentru aprecierea tipului și riscurilor posibile ale acestor noduli.

**Cuvinte cheie.** Nodul tiroidian, tiroida, cancer tiroidian

## CLINICAL EXPERIENCE IN THE MANAGEMENT OF THYROID NODULES

**Natalia Șipitco<sup>1</sup>, Sergiu Ungureanu<sup>1</sup>, Veronica Gonța<sup>2</sup>, Doina Fosa<sup>1</sup>, Gheorghe Strișcă<sup>2</sup>**

<sup>1</sup> SUMP “Nicolae Testemițanu”, <sup>2</sup> Clinical Republican Hospital “Timofei Moșneaga”, Republic of Moldova

**Aim of study.** Thyroid nodules are frequently detected during routine ultrasound examinations (> 50% of the adults), 95-97% of nodules are benign, 3-5% - malignant. The papillary form is predominant in the structure of thyroid cancer in approximately 80-85% of cases; follicular cancer – in 10-15%; medullary cancer – in about 5%.

**Materials and methods.** In the department of surgery no. 4, 77 patients were operated during 3 years (2020-2023), biopsy puncture performed preoperatively in 27 cases.

**Results.** Thyroid cancer was confirmed in 22 (28.6%) cases. In the case of the preoperative diagnosis of a malignant tumor established by biopsy, total thyroidectomy was performed. In the case of an uncertain tumor result (preoperator) and the presence of a solitary nodule, (<2 cm in diameter), without cervical lymphadenopathy, hemithyroidectomy was performed, with postoperative surveillance after that. The disagreement of the preoperative cytology results with the postoperative histopathological examination was found in 18% of cases. Postoperative complications: hematoma in the wound (2 cases), inspiratory stridor in one case.

**Conclusions.** The treatment of thyroid gland disorders requires a multidisciplinary approach by endocrinologists, imagers, general surgeons and oncologists to find the optimal therapeutic solution, individualized for each patient. Benign nodules of the thyroid gland do not become malignant, do not require surgical treatment if they do not exceed 4 cm in size and their management is reduced to simple surveillance once/year. Ultrasound-guided puncture is indicated in the case of suspicious nodules, this being the most effective method for assessing the type and possible risks of these nodules.

**Keywords.** Thyroid nodule, thyroid, thyroid cancer

## ASPECTE DE DIAGNOSTIC ȘI TRATAMENT ÎN FORMAȚIUNILE NODULARE TIROIDIENE



**Mariana Bujac**

Catedra Chirurgie Nr.2, L.C.Ș. „Chirurgia Reconstructivă a Tractului Digestiv”, USMF „Nicolae Testemițanu” Chișinău, Republica Moldova

**Scopul lucrării.** Gușa nodulară este o afecțiune prevalentă dar 95% dintre nodulii descoperiți clinic sau ecografic sunt benigni. Cu toate că în ultimele decenii s-au realizat progrese în cercetarea fundamentală și clinică referitoare la diagnosticul și tratamentul nodulilor tiroidieni, încă nu s-a ajuns la un consens asupra managementului diagnostico-curativ al nodulilor. Scopul studiului este analiza posibilităților de diagnostic preoperator a formațiunilor nodulare tiroidiene și evaluarea eficienței tratamentului chirurgical în funcție de diagnosticul histopatologic.

**Materiale și metode.** Studiul a fost realizat în Clinica 2 Chirurgie în cadrul proiectului de stat: 20.80009.8007.37, „Bolile cronice hepatice și pancreatice: aspecte nutriționale și chirurgicale”. Pe parcursul anilor 2018-2023 au fost operați 354 pacienți cu noduli tiroidieni cu vârsta între 18 și 81 ani, Raportul femeii/ bărbați fiind 4/1 (266/88). Selectarea pacienților s-a efectuat pe baza anamnezei, examenului clinic, laborator, suspiciunea fiind în cazul nodulilor cu creștere progresivă. Paraclinic s-au examinat prin ecografie în regim Doppler și elastografie, puncția aspirativă, tomografia computerizată, scintigrafia. Dozarea calcitoninei are valoare similară puncției aspirative pentru diagnosticul carcinomului medular.

**Rezultate.** Indicații pentru tratament chirurgical au fost: rezultatele histopatologice ale puncției (Bethesda IV-VI), nivelul ridicat al calcitoninei, adenomul tireotoxic și nodulii benigni compresivi. Volumul intervenției chirurgicale s-a stabilit conform rezultatului

citologic: lobectomii- 154(43,5%), hemitiroidectomii - 97(27,4%); tiroidectomii subtotale 50(14,1%) tiroidectomii totale – 53(14,9%). Complicațiile postoperatorii au fost: pareza n.recurent – 11 (3,1%) cazuri, hipoparatiroidie – 7(1,9%) cazuri.

**Concluzii.** Atitudinea curativă a nodulilor tiroidieni necesită a fi ghidată de suprapunerea rezultatelor serologice, imagistice și citologice preoperatorii, fapt care permite alegerea volumului adecvat de operație și evitarea recidivelor.

**Cuvinte cheie.** Glanda tiroidă, adenom folicular, carcinom papilar, tiroidectomie.

## ASPECTS OF DIAGNOSIS AND TREATMENT IN THYROID NODULAR FORMATIONS

**Mariana Bujac**

Department of Surgery No. 2, S.R.L. "Reconstructive Surgery of the Digestive Tract", USMF "Nicolae Testemițanu" Chișinău, Republic of Moldova

**Aim of study.** Nodular goiter is a prevalent condition, but 95% of clinically or sonographically detected nodules are benign. Despite advances in basic and clinical research on the diagnosis and treatment of thyroid nodules in recent decades, a consensus on the diagnostic and curative management of nodules has not yet been reached. The aim was to analyze the possibilities of preoperative diagnosis of thyroid nodular formations and to evaluate the effectiveness of surgical treatment according to the histopathological diagnosis.

**Materials and methods.** The study was performed at Clinic 2 Surgery of the state project 20.80009.8007.37 "Chronic Hepatic and Pancreatic Diseases: Nutritional and Surgical Aspects." Between 2018 and 2023, 354 patients with thyroid nodules, aged between 18 and 81 years, underwent surgery. The female-to-male ratio was 4:1 (266/88). Patient selection was based on anamnesis, clinical examination, laboratory tests, and nodules with progressive growth. Paraclinical evaluations included Doppler ultrasound, elastography, fine-needle aspiration, computer tomography and scintigraphy. Measurement of calcitonin has a similar value to fine-needle aspiration for the diagnosis of medullary thyroid carcinoma.

**Results.** Indications for surgical treatment included histopathological results of FNA (Bethesda IV-VI), high level of calcitonin, toxic adenoma, compressive benign nodules. The volume of surgical intervention was based on cytological results: lobectomies - 154 (43.5%), hemithyroidectomies - 97 (27.4%), subtotal thyroidectomies - 50 (14.1%), and total thyroidectomies - 53 (14.9%). Postoperative complications included recurrent laryngeal nerve paresis in 11 cases (3.1%) and hypoparathyroidism in 7 cases (1.9%).

**Conclusions.** The curative approach to thyroid nodules should be guided by the overlapping results of preoperative serological, imaging, and cytological results, a fact that allows choosing the best surgical approach and avoiding recurrences.

**Keywords.** Thyroid gland, follicular adenoma, papillary carcinoma, thyroidectomy.

## DIAGNOSTICUL ȘI TRATAMENTUL ADENOMULUI PARATIROIDIAN



**Mariana Bujac, Adrian Hotineanu**

Catedra Chirurgie Nr.2, L.C.Ș. „Chirurgia Reconstructivă a Tractului Digestiv”, USMF „Nicolae Testemițanu” Chișinău, Republica Moldova

**Scopul studiului.** Hiperparatiroidismul primar se caracterizează prin secreția exagerată de PTH și dispariția fenomenului de feedback dintre producția PTH și nivelul seric al calciului, acestea se datorează adenoamelor în 95% cazuri, în 5%-hiperplaziei paratiroidiene. Acest studiu a fost realizat pentru evaluarea manifestărilor clinice în HPP, eficiența a analizelor hormonale, metodelor de diagnostic și tratament.

**Materiale și metode.** În Clinica 2 Chirurgie pe parcursul anilor 2015-2023 au fost operați 76 pacienți cu hiperparatiroidism primar. A fost efectuat un studiu retrospectiv asupra bolnavilor internați în secția chirurgie VAE, SCR, diagnosticați cu HPP primar. Pacienții au fost evaluați clinic, paraclinic, imagistic și tactica tratamentului, din contul proiectului de stat: 20.80009.8007.37 „Bolile cronice hepatice și pancreatice: aspecte nutriționale și chirurgicale”

**Rezultate.** 24 de cazuri au fost cu HPP primar, 5 bărbați (21%) și 19 femei (79%), cu o vârstă medie 50-70 ani. Manifestările clinice: osteo-articulare (58.8%, n=14), renale (25.2%, n=6), neuro-psihoice (8.4%, n=2), digestive (8.4%, n=2). Diagnostic pozitiv: dozarea calcemiei de 12.1±0.47 mg/dL, a fosfatemiei de 500±75.05 mg/dL, iar PTH a avut valoarea medie ±1033 pg/ml. Ecografic, dimensiunea medie a paratiroidelor a fost de 1.0-3.0 cm. Toți pacienții au fost operați, înlăturându-se adenomul. Postoperator, s-a confirmat scăderea PTH și normalizarea calciului seric.

**Concluzii.** Diagnosticul pozitiv al HPP implică dozarea calciului seric și a PTH. Adenomul este localizat prin USG și scintigrafic, tratamentul chirurgical este singurul tratament curativ al HPP, mortalitatea postoperatorie a fost nulă.

**Cuvinte cheie.** Hiperparatiroidism, adenom paratiroidian.

## DIAGNOSIS AND TREATMENT OF PARATHYROID ADENOMA

**Mariana Bujac, Adrian Hotineanu**

Department of Surgery No. 2, S.R.L. "Reconstructive Surgery of the Digestive Tract", USMF "Nicolae Testemițanu" Chișinău, Republic of Moldova

**Aim of study.** Primary hyperparathyroidism actually represents a subject discussed in literature, which is characterized by hypersecretion of PTH and disappearance of feedback between the production of PTH and serum calcium level, which is related to adenoma in 95% of cases. This study was performed for the assessment of clinical manifestations in HPP, informational efficiency of hormonal analysis, diagnostic methods and treatment.

**Materials and methods.** This retrospective study was performed on 24 patients, hospitalized in VAE Surgery department, SCR during 2015-2023 years, diagnosed with primary HPP. Patients were evaluated clinically, paraclinical by using medical histories sheets and surgical protocols. From the state project account: 20.80009.8007.37, Chronic liver and pancreatic diseases: nutritional and surgical

aspects”.

**Results.** 24 cases with primary HPP were evaluated, 5 men (21%) and 19 women (79%), with mean age (50-70). Clinical manifestations: osteoarticular – 58.8%, n=14), renal – (25.2%, n=6), neuropsychological – (8.4%, n=2), digestive – (8.4%, n=2). Positive diagnosis: calcium level, mean calcium level was 12.1±0.47 mg/dL, phosphorus 500±75.05 md/dL, while PTH mean was ±1033 pg/ml. On echographic, the mean size of pathological parathyroids was 1.0-3.0 cm. The surgical approach was performed in 100% cases.

**Conclusions.** A positive diagnosis of HPP involves the determination of serum calcium, PTH. Localization of adenoma was performed via USG, choice of treatment– surgical. The post-operative mortality rate was null.

**Keywords.** Hyperparathyroidism, parathyroid adenoma.

## GUȘA RETROSTERNALĂ PLONJANTĂ - EXPERIENȚA CLINICII 2 CHIRURGIE TIMIȘOARA



Vărcuș F<sup>1</sup>, Stoian Dana<sup>2</sup>, Tarța C<sup>1</sup>, Vlad Mihaela<sup>2</sup>, Dobrescu A<sup>1</sup>, Zavoianu Aliteea<sup>1</sup>, Duta C<sup>1</sup>, Brebu D.<sup>1</sup>

<sup>1</sup> Clinica 2 Chirurgie, Universitatea de Medicină și Farmacie din Timișoara, <sup>2</sup> Clinica de Endocrinologie, Universitatea de Medicină și Farmacie din Timișoara

**Scopul lucrării.** Prezentarea experienței Clinicii 2 Chirurgie Timișoara în tratamentul chirurgical al gușilor retrosternale.

**Materiale și metode.** Acesta este un studiu retrospectiv făcut între anii 2015 – 2022 la pacienții cu gușă retrosternală operați în Clinica 2 Chirurgie.

**Rezultate.** Studiul a inclus 95 pacienți, dintre care 73 (76,8%) femei și 22 (23,2%) bărbați. Cincizeci și opt (61.0%) pacienți au fost cu vârstă peste 60 ani. Saizeci și opt (71.6%) pacienți au fost tipul I, 21 (21.1%) au fost tipul II și 6 (6.3%) au fost tipul III. Doar 5 (5.3%) guși au fost maligne: 2 carcinoame papilare, 2 carcinoame medulare și unul limfom non-Hodgkin. La 5(5.3%) cazuri cu hipertiroidie a fost nevoie de tratament preoperator pentru ca pacienții să fie aduși în starea de eutiroidie. În acest studiu 100% din guși au fost excizate doar prin cervicotomie, nu a fost necesară sternotomia sau toracotomia. Au fost complicații: hemoragie la 3(3.1%) cazuri (unul dintre ele necesitând reintervenția), hipocalcemie transitory la 19(20.0%) pacienți și 13(13.7%) cazuri cu paralizie recurențială tranzitorie.

**Concluzii.** Gușa retrosternală plonjanta poate fi manageriata prin cervicotomie în marea majoritate a cazurilor, sternotomia sau toracotomia fiind necesare doar excepțional.

## RETROSTERNAL PLUNGED GOITER - EXPERIENCE OF SURGICAL CLINIC 2, TIMIȘOARA

Vărcuș F<sup>1</sup>, Stoian Dana<sup>2</sup>, Tarța C<sup>1</sup>, Vlad Mihaela<sup>2</sup>, Dobrescu A<sup>1</sup>, Zavoianu Aliteea<sup>1</sup>, Duta C<sup>1</sup>, Brebu D.<sup>1</sup>

<sup>1</sup> Surgical Clinic 2, University of Medicine and Pharmacy of Timișoara, <sup>2</sup> Endocrinology Clinic, University of Medicine and Pharmacy of Timișoara

**Aim of study.** To present the experience of 2nd Surgical Clinic of Timisoara about surgical treatment of retrosternal goiters.

**Materials and methods.** This is a retrospective study between 2015 and 2022 of the patients with RSG operated in Surgical Clinic No2.

**Results.** There were 95 patients, including 73(76.8%) females and 22(23.2%) men. Fifty-eight patients (61.0%) were older than 60 years. Sixty-eight (71.6%) was type I, 21(22.1%) was type II and 6(6.3%) was type III. Only 5 (5.3%) goiters were malignant: 2 papillary carcinoma, 2 medullary carcinoma and one non Hodgkin lymphoma with B cell. Five cases (5.3%) with hyperthyroidism needed preoperative treatment in order to achieve normal thyroid hormones values. In this study 100 % of the goiters were removed only with the use of cervical approach, no sternotomy or thoracotomy. There were complications: hemorrhage in 3(3.1%) cases (one requiring reoperation), 19(20.0%) had transient hypocalcemia and 13(13.7%) transitory recurrent laryngeal nerve paresis.

**Conclusions.** Retrosternal goiter can be managed by cervical approach in vast majority of cases, sternotomy is an exceptional option.

## ALEGEREA METODELOR DE TRATAMENT CHIRURGICAL PENTRU CANCERUL TIROIDIAN



Stanislav Spelciuc, Oleg Babiy, Mihail Dicusar  
Centrul medical Medin, Tiraspol, Moldova

**Scopul lucrării.** Determinarea tacticii de tratament pentru cancerul tiroidian.

**Materiale și metode.** Au fost comparate experiența proprie, analiza resurselor online, publicațiile diferiților chirurghi, datele experimentale.

**Rezultate.** Tumorile tiroidiene reprezintă 1-3% din totalul neoplasmelor, în grupul neoplasmelor endocrine această cifră este de 90% și reprezintă 60% din mortalitate. În structura morbidității predomină formele bine diferențiate de tumori (mai des formele papilare și foliculare). Principala metodă de tratament pentru cancerul tiroidian este intervenția chirurgicală. Planificarea tratamentului ține cont de absența sau prezența factorilor de prognostic advers: prezența metastazelor la distanță, varianta histologică agresivă a tumorii, vârsta < 12 și > 55 de ani, dimensiunea tumorii > 4 cm, răspândirea tumorii dincolo de capsula tiroidiană, metastaze care invadează capsula ganglionară, metastaze regionale de peste 3 cm, prezența combinată a mutațiilor genei BRAF și/sau TERT. În formele bine diferențiate de cancer tiroidian cu o tumoare de până la 2 cm, fără date privind prezența metastazelor la distanță și/sau regionale, hemitiroidectomia este suficientă în majoritatea cazurilor. În alte situații se recomandă tiroidectomia. Se efectuează o limfodisecție centrală de nivel VI dacă există dovezi clinice de modificare a ganglionilor limfatici. Limfodisecția cervicală radicală se efectuează în cazul în care există semne ecografice de ganglioni limfatici modificați, confirmarea morfologică a leziunii metastatice a acestora. În cancerul medular tiroidian cu orice dimensiune a neoplasmului, se recomandă tiroidectomia cu limfodisecția cervicală centrală de nivel VI. Îndepărtarea ganglionilor limfatici de la alte niveluri este indicată dacă se confirmă citologic leziunea metastatică a acestora. Atunci când se detectează o mutație ereditară RET/MTC asociată cu sindromul de neoplazie endocrină multiplă, se recomandă tiroidectomia la o dată timpurie. Nu există tratamente eficiente pentru cancerul tiroidian nediferențiat, iar boala este practic invariabil

fatală. Odată ce a fost pus diagnosticul de carcinom anaplastic, este important să se stabilească cât mai devreme posibil dacă este posibilă îndepărtarea radicală a neoplasmului. Ecografia intraoperatorie este utilizată în prezent în mod activ. Oportunități: informații privind localizarea maselor focale nepalpabile; informații privind granițele de răspândire a cancerului; reducerea riscului de operații netradiționale sau de extindere inutilă a volumului operației în cazul cancerului tiroidian cu implicarea ganglionilor limfatici din gât.

**Concluzii.** Principala metodă de tratament pentru cancerul tiroidian este intervenția chirurgicală. În prezența sau confirmarea suspiciunii de carcinom tiroidian prin rezultatele biopsie prin aspirare, se recomandă efectuarea unei intervenții chirurgicale într-o măsură corespunzătoare extinderii cancerului. Rețineți valoarea ecografiei intraoperatorii pentru a îmbunătăți radicalitatea tratamentului chirurgical.

**Cuvinte cheie.** Cancer, glanda tiroidă, chirurgie, chirurgie endocrină.

## CHOICE OF METHODS OF SURGICAL TREATMENT FOR THYROID CANCER

Stanislav Spelciuc, Oleg Babiy, Mihail Dicusar  
Medical center Medin, Tiraspol, Moldova

**Aim of study.** To determine the tactics of treatment for thyroid cancer.

**Materials and methods.** Own experience, analysis of online resources, publications of various surgeons, and experimental data were compared.

**Results.** Thyroid tumors account for 1-3% of all neoplasms, in the group of endocrine neoplasms this figure is 90% and accounts for 60% of mortality. In the structure of morbidity well-differentiated forms of tumors prevail (more often papillary and follicular forms). The main method of treatment for thyroid cancer is surgery. Treatment planning takes into account the absence or presence of adverse prognostic factors: the presence of distant metastases, aggressive histological variant of the tumor, age < 12 and > 55 years, tumor size > 4 cm, tumor spread beyond the thyroid capsule, metastasis invading lymph node capsule, regional metastases over 3 cm, the combined presence of BRAF gene mutations and/or TERT. In well-differentiated forms of thyroid cancer with a tumor up to 2 cm without data on the presence of distant and/or regional metastases, hemithyroidectomy is sufficient in most cases. In other situations thyroidectomy is recommended. A level VI central lymphodissection is performed if there is clinical evidence of changed lymph nodes. Radical cervical lymphodissection is performed in case of ultrasound signs of changed lymph nodes, morphological confirmation of their metastatic lesion. In medullary thyroid cancer with any size of the neoplasm, thyroidectomy with central cervical lymphodissection of level VI is recommended. Removal of lymph nodes of other levels is indicated if cytological confirmation of their metastatic lesion. When a hereditary RET/MTC mutation associated with multiple endocrine neoplasia syndrome is detected, thyroidectomy is recommended at an early date. There are no effective treatments for undifferentiated thyroid cancer, and the disease is virtually invariably fatal. Once the diagnosis of anaplastic carcinoma has been made, it is important to determine as early as possible whether radical removal of the neoplasm is possible. Intraoperative ultrasound is currently actively used. Opportunities: information on localization of nonpalpable focal masses; information on borders of cancer spread; reduction of risk of nonradical operations or unnecessary expansion of surgery volume in thyroid cancer with involvement of lymph nodes in the neck.

**Conclusions.** The main method of treatment for thyroid cancer is surgery. In the presence or confirmation of suspected thyroid carcinoma by FNAB results, it is recommended to perform surgical intervention to an extent appropriate to the spread of the cancer. Note the value of intraoperative ultrasound to improve the radicality of surgical treatment.

**Keywords.** Cancer, thyroid gland (TG), surgery, endocrine surgery.

## IMPACTUL SONOELASTOGRAFIEI ȘI DOPPLEROGRAFIEI ÎN DIAGNOSTICUL PREOPERATOR AL PACIENȚILOR CU NODULI TIROIDIENI



A. Bour, C. Cojocaru

Catedra de Chirurgie nr. 5, Universitatea de Stat de Medicină și Farmacie „Nicolae Testemițanu”, Chișinău, Republica Moldova

**Scopul lucrării.** Sonoelastografia și Dopplerografia au devenit importante în diagnosticul caracterelor maligne ale nodulilor tiroidieni solitari și multipli în combinație cu ultrasonografia în scară gri prin aprecierea elasticității sau durității țesuturilor nodulare și arhetipului de vascularizare cu substituirea metodelor invazive. Scopul studiului este Estimarea acurateții diagnostice a Sonoelastografiei și Dopplerografiei în diagnosticul preoperator al pacienților cu noduli tiroidieni.

**Materiale și metode.** Studiul a inclus 124 pacienți, de vârstă cuprinsă între 19 și 71 ani, cu noduli tiroidieni apreciați clinic și paraclinic prin ultrasonografia glandei tiroide, în asocieră cu regimurile de sonoelastografie și Doppler color. S-a utilizat sonoelastografia prin deformare cu determinarea elasticității (culoare roșie) sau rigidității (culoare albastră) țesuturilor nodulare și tipurile de vascularizare a nodulilor peri-, intravascular, avascular sau combinat (intra- și perinodular).

**Rezultate.** În depistarea nodulilor tiroidieni maligni indicatorii statistici de acuratețe diagnostică ai sonoelastografiei au constituit Sn – 53,0%, Sp – 89,69%, RFN – 0,53, RFP – 0,1, VPP – 47,36%, VPN – 91,57%, determinate de rigiditatea țesuturilor în 21 (16,9%) cazuri, iar cei ai Dopplerografiei: Sn – 75,0%, Sp – 38,81%, RFN – 0,64, RFP – 1,23, VPP – 22, 64%, VPN – 86,67% prioritar asociate tipului de vascularizare combinat înregistrat la 53 (42,7%) pacienți.

**Concluzii.** Indexul sporit de rigiditate și vascularizarea activă combinată reprezintă semne ecografice adiționale de suspiciune și de depistare timpurie a neoplasmului tiroidian malign. Sonoelastografia și Dopplerografia permit stabilirea indicațiilor pentru tratament chirurgical și estimarea caracterului malign al nodulilor din gușile multinodulare, care nu pot fi punctate excesiv.

**Cuvinte cheie.** Noduli tiroidieni, diagnostic, sonoelastografia, dopplerografie.

## IMPACT OF SONOELASTOGRAPHY AND DOPPLEROGRAPHY IN THE PREOPERATIVE DIAGNOSIS OF PATIENTS WITH THYROID NODULES

A. Bour, C. Cojocaru



Department of Surgery no. 5, State University of Medicine and Pharmacy "Nicolae Testemitanu", Chișinău, Republic of Moldova.

**Aim of study.** Sonoelastography and Dopplerography have become important in the diagnosis of malignant characters of solitary and multiple thyroid nodules in combination with grayscale ultrasonography by assessing the elasticity or hardness of nodular tissues and vascularization archetype with the substitution of invasive methods. The purpose is estimation of the diagnostic accuracy of Sonoelastography and Dopplerography in the preoperative diagnosis of patients with thyroid nodules.

**Materials and methods.** The study included 124 patients, aged between 19 and 71 years, with thyroid nodules clinically and paraclinically assessed by ultrasound of the thyroid gland, in combination with sonoelastography and color Doppler regimens. Sonoelastography by deformation was used with the determination of elasticity (red color) or stiffness (blue color) of nodular tissues and the types of vascularization of peri-, intravascular, avascular or combined (intra- and perinodular) nodules.

**Results.** In the detection of malignant thyroid nodules, the statistical indicators of diagnostic accuracy of sonoelastography constituted Sn – 53,0%, Sp – 89,69%, FNR – 0,53, FPR – 0,1, PPV – 47,36%, PNV – 91,57%, determined by tissue rigidity in 21 (16,9%) cases, and those of Dopplerography: Sn – 75,0%, Sp – 38,81%, FNR – 0,64, FPR – 1,23, PPV – 22, 64%, PNV – 86,67% primarily associated with the type of combined vascularization recorded in 53 (42,7%) patients.

**Conclusions.** The increased index of rigidity and the combined active vascularization are additional ultrasound signs of suspicion and early detection of malignant thyroid neoplasm. Sonoelastography and Dopplerography allow the establishment of indications for surgical treatment and the estimation of malignant nodules in the multinodular goiter, which cannot be excessively biopsied.

**Keywords.** Thyroid nodules, diagnosis, sonoelastography, dopplerography.

## INTERVENȚII CHIRURGICALE REZECTIVE ÎN TUMORILE DE SUPRARENALĂ



Braescu Tatiana, Garaba A., Cuceinic S, Veronica Gonța, Bețivu M., Ungureanu S.,  
Catedra de Chirurgie nr. 4, USMF “Nicolae Testemițanu” Chișinău, Republica Moldova

**Scopul lucrării.** Implementarea în practica chirurgicală a metodelor minim invazive de tratament a modificat essential managementul patologiilor chirurgicale. Astfel, adrenalectomia laparoscopică a devenit tratamentul standard pentru leziunile suprarenale. Dimensiunile tumorilor glandelor suprarenale a fost unul din criteriile importante în abordul miniinvasiv având cele mai bune rezultate clinice ale tehnicilor în tratamentul tumorilor benigne de dimensiuni sub 5–6 cm. Totodată apar disensiuni în abordul miniinvasiv al leziunilor mai mari (> 6 cm) sau în cazul tumorilor suprarenale potențial maligne. Scopul acestui studiu este de a evalua rezultatele adrenalectomiei laparoscopice într-un centru de chirurgie cu experiență în chirurgia endocrină.

**Materiale și metode.** Într-o perioadă de 14 ani (2009-2022) în Clinica chirurgie nr.4 USMF “Nicolae Testemițanu” au fost supuși intervențiilor chirurgicale 196 pacienți cu diverse formațiuni de volum ale suprarenalelor. Toți pacienții incluși în studiu au fost examinați clinic și paraclinic (imagistic, hormonal), de comun acord cu endocrinologii, cardiologii, neurologii, indicațiile la operație fiind stabilite într-un consiliu multidisciplinar. În alegerea metodei și a volumului intervenției chirurgicale a avut un rol important prezentarea clinică, caracteristicile morfologice (localizare, dimensiuni) și hormonale, dar și posibilitățile tehnice de realizare a rezecției parenchimului glandular au constituit factorii cei mai importanți în selecția metodei și volumului intervenției chirurgicale.

**Rezultate.** Dimensiunea medie a tumorilor suprarenale a fost de 4,2 cm (interval între 1,1 și 21 cm). Timpul operator mediu a fost de 118 min. În analiza statistică, durata intervenției chirurgicale a fost corelată cu diametrul leziunii ( $p < 0,05$ ). Printre complicațiile intraoperatorii putem menționa două hemoragii care într-un caz doar a cerut conversie. Cele mai frecvente incidente intraoperatorii (6) au fost cele cardiovasculare (hiper-, hipotenzii, dereglări de ritm cardiac). Durata medie a spitalizării a fost de 3,5 zile (interval 3-6 zile).

**Concluzii.** Adrenalectomia laparoscopică este o procedură sigură, cu o rată scăzută de morbiditate și lipsită de mortalitate. Adrenalectomia parțială laparoscopică are indicații anumite în tumorile glandei suprarenale și este fezabilă din punct de vedere tehnic. Rezacabilitatea glandei suprarenale cu preservarea țesutului glandular este mult mai fezabilă prin utilizarea tehnologiei de sigilare vasculară și prezintă condiția primordială în evitarea insuficienței adrenocorticale în perioada postoperatorie.

**Cuvinte cheie.** Adrenalectomie laparoscopică, chirurgie laparoscopică, adrenalectomie parțială, insuficiență adrenocorticală.

## RESECTIVE SURGERY IN ADRENAL TUMORS

Braescu Tatiana, Garaba A., Cuceinic S, Veronica Gonța, Bețivu M., Ungureanu S.,  
Department of Surgery no 4, „Nicolae Testemițanu” SUMPh, Chișinău, Republic of Moldova

**Aim of study.** The implementation in surgical practice of mini-invasive treatment methods has essentially changed the management of surgical pathologies. Laparoscopic adrenalectomy has become the standard treatment for adrenal lesions. The size of adrenal gland tumors was one of the important criteria in the mini-invasive approach. Having the best clinical results of the techniques in the treatment of benign tumors smaller than 5–6 cm. At the same time, there are disagreements in the mini-invasive approach of larger lesions (> 6 cm) or in the case of potentially malignant adrenal tumors. The aim of this study is to evaluate the results of laparoscopic adrenalectomy in a surgical center with experience in endocrine surgery.

**Materials and methods.** During 14 years (2009-2022) in the Surgery Clinic no. 4 SUMPh "Nicolae Testemițanu" 196 patients with various volume formations of the adrenal glands were subjected to surgical interventions. All patients included in the study were examined clinically and paraclinically (imaging, hormonal), in agreement with endocrinologists, cardiologists, neurologists, the indications for surgery being established in a multidisciplinary council. In choosing the method and volume of the surgical intervention, the clinical presentation, morphological (location, dimensions) and hormonal characteristics played an important role, but also the technical possibilities of resection of the glandular parenchyma were the most important factors in the selection of the method and volume of the surgical intervention.

**Results.** The mean size of the adrenal tumors was 4.2 cm (range 1.1 to 21 cm). The average operative time was 118 min. In statistical analysis, the duration of surgery was correlated with the diameter of the lesion ( $p < 0.05$ ). Among the intraoperative complications,

we can mention two hemorrhages that in one case only required conversion. The most frequent intraoperative incidents (6) were cardiovascular (hyper-, hypo-tension, cardiac rhythm disturbances). The average time of hospitalization was 3.5 days (interval 3-6 days).

**Conclusions.** Laparoscopic adrenalectomy is a safe procedure with a low morbidity rate and no mortality. Partial laparoscopic adrenalectomy has certain indications in tumors of the adrenal gland and is technically feasible. The resacability of the adrenal gland with the preservation of glandular tissue is much more feasible by using vascular sealing technology and is the primary condition in avoiding adrenocortical insufficiency in the postoperative period.

**Keywords.** Laparoscopic adrenalectomy, laparoscopic surgery, partial adrenalectomy, adrenocortical insufficiency.

## OPTIMIZAREA METODELOR DE DIAGNOSTIC ȘI TRATAMENT CHIRURGICAL A PACIENȚILOR CU NODULI TIROIDIENI



**A. Bour, C. Cojocaru**

**Catedra de Chirurgie nr. 5, Universitatea de Stat de Medicină și Farmacie „Nicolae Testemițanu”, Chișinău, Republica Moldova**

**Scopul lucrării.** Nodulii tiroidieni sunt leziuni distincte ale parenchimului tiroidian, determinați de multiple patologii tiroidiene benigne și maligne, care primar necesită o evaluare amplă pentru depistarea procesului malign și tratament chirurgical în volum adecvat. Scopul studiului este optimizarea metodelor de diagnostic al pacienților cu noduli tiroidieni pentru ameliorarea rezultatelor tratamentului chirurgical.

**Materiale și metode.** Studiul a inclus 124 pacienți, de vârstă cuprinsă între 19 și 71 ani, cu noduli tiroidieni apreciați clinic și paraclinic inițial prin teste serice și ultrasonografia glandei tiroide, completată după caz de dopplerografie, sonoelastografie, scintigrafia glandei tiroide, puncție-aspirație cu ac fin și intraoperator examen histologic extemporaneu a piesei operatorii cu suspiciune de malignitate. Toți pacienții au fost supuși intervenției chirurgicale conform indicațiilor. Interpretarea rezultatelor obținute s-a efectuat în baza rezultatului histopatologic.

**Rezultate.** Tumori maligne depistate histopatologic au inclus 22 (17,74%) cazuri. Examenul histologic extemporaneu a prezentat acuratețea cea mai mare comparativ cu celelalte metode de diagnostic – 92,68% și a permis extinderea într-o ședință operatorie a volumului tiroidectomiei în 14 cazuri malign confirmate. Pareza tranzitorie de nerv recurent al laringelui a fost unica complicație postoperatorie la 1 (0,8%) pacient. Recidiva maladiei sau alte complicații nu s-au depistat pe parcursul a 24 luni de monitorizare postoperatorie a pacienților.

**Concluzii.** Reușita managementului pacienților cu noduli tiroidieni se datorează studiului clinic, imagistic, histologic detaliat și personalizat în fiecare caz, dar și selectarea metodei individuale de tratament cu evitarea temporizării tiroidectomiilor la pacienții cu indicații către tratament chirurgical.

**Cuvinte cheie.** Noduli tiroidieni, diagnostic, tratament chirurgical.

## OPTIMIZATION OF METHODS OF DIAGNOSIS AND SURGICAL TREATMENT OF PATIENTS WITH THYROID NODULES

**A. Bour, C. Cojocaru**

**Department of Surgery no.5, State University of Medicine and Pharmacy "Nicolae Testemitanu", Chișinău, Republic of Moldova**

**Aim of study.** Thyroid nodules are distinct lesions of the thyroid parenchyma, caused by multiple benign and malignant thyroid pathologies, which primarily require extensive evaluation for the detection of malignant process and surgical treatment in adequate volume. The purpose is optimization of diagnostic methods of patients with thyroid nodules to improve the results of surgical treatment.

**Materials and methods.** The study included 124 patients, aged between 19 and 71 years, with thyroid nodules clinically and paraclinically evaluated initially by serum tests and ultrasonography of the thyroid gland, completed as appropriate by dopplerography, sonoelastography, scintigraphy of the thyroid gland, fine needle aspiration and frozen section of the intraoperative specimen with suspicion of malignancy. All patients underwent surgery as indicated. The interpretation of the obtained results was performed on the basis of the histopathological result.

**Results.** Malignant tumors histopathologically detected included 22 (17.74%) cases. The extemporaneous histological examination showed the highest accuracy compared to the other diagnostic methods – 92,68% and allowed the extension in one operative session of the thyroidectomy volume in 14 confirmed malignant cases. Transient paresis of the larynx recurrent nerve was the only postoperative complication in 1 (0,8%) patient. Relapse of the disease or other complications were not detected during 24 months of postoperative monitoring of patients.

**Conclusions.** The success of the management of patients with thyroid nodules is due to the detailed and personalized clinical, imaging, histological study in each case, but also the selection of the individual method of treatment with the avoidance of thyroidectomy timing in patients with indications to surgical treatment.

**Keywords.** Thyroid nodules, diagnosis, surgical treatment.

## PREZENTARE DE CAZ: METASTAZĂ DE CARCINOM CU CELULE MERKEL ÎN GLANDA TIROIDĂ



**Condrățchi Eugeniu, Silvestrov Maxym, Căraș Ion, Ciupac Ion, Vakulchik Olga**  
**Health Forever International SRL “SI Medpark”, Chișinău, Republica Moldova**

**Caz clinic.** Carcinomul cutanat cu celule Merkel este o formă rară de tumori neuroendocrine cu evoluție agresivă, frecvență rară și prognostic nefavorabilă în caz de metastazare. Fiind rară, această formă de tumoră nu este stabilită și o tactică certă de management.

Imperativă este abordarea multidisciplinară cu excizia locală a focarului primar. Cel mai frecvent metastazează în piele, ficat, schelet, pulmon/pleură, creier și ganglioni limfatici cervicali. Metastazarea în glanda tiroidă este rară și nespecifică. Diagnosticul de bază este unul imagistic care permite stadializarea și monitorizarea oncologică a acestor pacienți. Pacienta F/66 ani a fost admisă în mod urgent în Departamentul de Urgență Medpark cu date de insuficiență respiratorie acută cauzată de compresia traheei de o formațiune masivă, situată în proiecția glandei tiroide. Din anamneză: pacienta este cunoscută cu carcinom cu celule Merkel pe pielea regiunii fesiere (în 2020 - excizie locală chirurgicală + radioterapie locală 50 Gry) cu progresare în canceromatoză peritoneală, limfadenopatie mediastinală, cervicală. Urmează tratament cu Carboplatină / Etopozid 6 cure. La admitere operată urgent: hemitiroidectomie cu istm pe stânga, traheostomie deschisă. Histopatologic și imunohistochimic: metastază de carcinom cu celule Merkel în glanda tiroidă. Urmează 6 cure de CAV: ciclofosfamida, doxorubicina, vincristina, apoi radioterapie regiunea cervicală. Post-intervenție cu evoluție progresivă agravată cu traheomalacie, progresarea maladiei de fond și deces la 8 luni de la aplicarea traheostomiei.

**Concluzii.** Carcinomul cu celule Merkel este o variantă rară a tumorilor, iar localizarea metastazelor în glanda tiroidă este descrisă în 2 publicații în PubMed.

**Cuvinte cheie.** Cancer endocrin, cancer de piele, carcinom cu celule Merkel

## CLINICAL CASE REPORT: METASTASIS OF MERKEL CELL CARCINOMA TO THE THYROID GLAND

**Dr. Condrățchi Eugeniu, Silvestrov Maxym, Cărăruș Ion, Ciupac Ion, Vakulchik Olga**  
Health Forever International LLC “International Hospital Medpark”, Chișinău, Republic of Moldova

**Clinical case.** Merkel cell carcinoma is a rare, aggressive neuroendocrine tumor of the skin with increasing incidence and poor prognosis of metastatic cancer. Since this form of cancer is rare, no certain treatment plan is established yet and presents unique challenges. The vital importance is multidisciplinary approach with the local excision of primary tumor. The most common sites for cancers to metastasize include skin, liver, bones, lungs/pleura, brain and cervical lymph nodes. Thyroid metastases are rare and non-specific. The basic diagnosis is considered the report of medical imaging scan, which gives an opportunity for tumor staging and further monitoring for cancer patients. A 66-year-old female patient was admitted to the Medpark Emergency Unit with acute respiratory failure, compressive symptoms in trachea, caused by a giant tumor in the thyroid area. From the anamnesis of patient: Merkel cell carcinoma of the skin in the gluteal region. Performed local surgical excision in 2020 + local radiation therapy 50 Gy. Cancer progresses with peritoneal carcinomatosis, mediastinal and cervical lymphadenopathy. Chemotherapy with Carboplatin + Etoposide 6 courses. Upon admission and examination, the decision for the emergency surgery - hemithyroidectomy with isthmusectomy on the left and application of tracheostomy was made. Histopathological and immunohistochemical examination confirmed the metastasis of Merkel cell carcinoma to the thyroid gland. Chemotherapy, 6 courses of CAV (Cyclophosphamide, Doxorubicin and Vincristine) + Radiation therapy in the neck region. Unfortunately disease was progressing and aggravated with tracheomalacia, systemic disease progression. Patient died 8 months after surgery and application of tracheostomy.

**Conclusions.** We reported this case due to the rare location of metastasis of Merkel cell carcinoma, with only 2 publications in PubMed.

**Keywords.** Endocrine cancer, skin cancer, Merkel cell carcinoma.

## VOLUMUL OPTIMAL AL INTERVENȚIEI PRIMARE ÎN CANCERUL DIFERENȚIAT DE TIROIDĂ ESTE OARE O PROVOCARE?



**Condrățchi Eugeniu, Bănărescu Tudor, Cărăruș Ion, Ciupac Ion**  
Health Forever International SRL “SI Medpark”, Chișinău, Republica Moldova

**Scopul lucrării.** Carcinomul diferențiat tiroidian (DTC) este asociat cu supraviețuire favorabilă și rată scăzută de recurență. Factorii de prognostic includ vârsta, sexul, dimensiunea tumorii, stațiile limfo-ganglionare implicate și extensia extratiroidiană. Limfadenopatia centrală sau laterală cervicală prevede o limfodisecție, volumul acesteia corelează cu datele examinărilor preoperatorii. Imperativă este rezolvarea limfaticelor în cadrul intervenției primare. Rolul disecției cervicale centrale profilactice rămâne controversat, riscurile depășesc beneficiile. La persistența bolii sau recurenței loco-regionale tratamentul inițial recomandat este intervenția chirurgicală. Provocarea reintervenției în DTC sunt riscurile asociate.

**Materiale și metode.** Analiza retrospectivă a 18 cazuri în primul an postoperator din perioada 2019-2022, cu volumul examinărilor preoperatorii efectuate până la prima intervenție și rezultatele precoce postoperatorii după operația repetată.

**Rezultate.** Au fost 2 bărbați (11%) cu vârsta medie 54,5 ani și 16 femei (89%) cu vârsta medie de 52,25 ani. În 10 (55,5%) cazuri preoperator s-au făcut examinări prin ecografie (US) și radiografie pulmonară, în 3 (16,5%) cazuri prin US și tomografie computerizată (CT) cu contrastare intravenoasă, în 3 (16,5%) cazuri US și CT fără contrastare intravenoasă. Biopsii cu ac fin (BAF) efectuate în 14 cazuri (78%). În 100% cazuri histopatologia postoperatorie confirmă metastaze limfoganglionare și/sau recurență în țesutul restant din loja posttiroidectomie.

**Concluzii.** Minimizarea riscului recidivei și optimizarea tratamentului pacienților cu DTC, cere o evaluare adecvată și minuțioasă a extensiei procesului tumoral. Limfadenopatia influențează recurența și supraviețuirea. Evaluarea ecografică cervicală preoperatorie este esențială, iar în contextul suspjecției afectării secundare CT cu contrastare intravenoasă vine cu rolul de localizare certă a zonei de implicare.

**Cuvinte cheie.** Cancer diferențiat tiroidă, limfodisecție, chirurgie tiroidă, reintervenții

## IS THE OPTIMAL VOLUME OF PRIMARY SURGICAL INTERVENTION IN DIFFERENTIATED THYROID CANCER - A CHALLENGE?

**Mr Condratchi Eugeniu, Mr Banarescu Tudor, Mr Cararus Ion, Mr Ciupac Ion**  
Health Forever International SRL "SI Medpark", Chisinau, Republic of Moldova

**Aim of study.** Differentiated thyroid carcinoma (DTC) is associated with the favorable survival and low recurrence rate. Prognostic factors include the age, gender, tumor size, involved lymph node stations and extra thyroid extension. Central or lateral cervical lymphadenopathy requires a lymphodissection, the volume of operation correlates with the data of preoperative examinations. It is an imperative (very important) to resolve the lymphatics during the primary surgical intervention. The role of the prophylactic central cervical dissection remains controversial, the risks outweigh the benefits. In the case of persisting disease or loco-regional recurrence, the initial recommended treatment is surgical intervention. The challenge of reintervention in DTC is the associated risks.

**Materials and methods.** Retrospective analysis of 18 cases in the first postoperative year from 2019-2022, with the volume of preoperative examinations performed before the first surgical intervention and early postoperative results after the repeated surgery.

**Results.** In 2 male patients (11%) with a mean age of 54.5 years and 16 female patients (89%) with a mean age of 52.25 years. In 10 (55.5%) cases, preoperative examinations were performed with the ultrasound (US) and Chest (lung) X-ray, in 3 (16.5%) cases with the ultrasound examination (US) and computed tomography (CT) scan with the intravenous contrast, in 3 (16.5%) with the ultrasound examination (US) and CT scan without intravenous contrast. Fine needle aspiration (FNA) performed in 14 cases (78%). In 100% of cases, postoperative histopathological examination confirmed lymph node metastases and/or the recurrence in the remaining post thyroidectomy tissue.

**Conclusions.** Minimizing the risk of disease relapse and optimizing the treatment for patients with DTC, requires an adequate and thorough evaluation of the tumor extension. Lymphadenopathy disease is affecting the recurrence and survival. Preoperative cervical ultrasound examination is essential, but in the context of suspected secondary lesions, CT scan with contrast helps to determine the definite localization of the area of lesion.

**Keywords.** Differentiated thyroid cancer, lymphodissection, thyroid surgery, reoperations

## REZECTIE MULTIVISCERALĂ PENTRU UN CAZ RAR DE TUMORĂ MALIGNĂ SUPRARENALIANĂ STÂNGĂ



Mihai Ștefan, Bogdan Dumitriu, Sebastian Vâlcea, Mircea Beuran

Universitatea de Medicina si Farmacie Carol Davila Bucuresti; Clinica de Chirurgie Spitalul Clinic de Urgenta Bucuresti, România

Vă prezentăm cazul unei femei în vârstă de 44 de ani cu o tumoră corticosuprarenală voluminoasă care a fost detectată la o examinare de rutină abdominală. Pacientul a fost operat în cadrul Secției de Chirurgie Generală a Spitalului Clinic de Urgență București. Am efectuat ablația tumorii maligne mari a glandei suprarenale stângi cu nefrectomie stângă, splenectomie, colectomie segmentară de colon transvers și pancreatectomie parțială. Examenul histopatologic a relevat un carcinom corticosuprarenalian difuz. Cazul prezintă interes datorită incidenței scăzute a acestui tip de tumoră malignă și de asemenea datorită dimensiunilor impresionante ale acesteia, având diametrul maxim de 19 cm.

## MULTIVISCERAL RESECTION FOR A RARE CASE OF MALIGNANT LEFT ADRENAL TUMOR

Mihai Ștefan, Bogdan Dumitriu, Sebastian Vâlcea, Mircea Beuran

Carol Davila University of Medicine and Pharmacy, Bucharest; Surgery Clinic, Emergency Clinic Hospital, Bucharest, Romania

We present the case of a 44-year-old woman with a bulky adrenocortical tumor that was detected during a routine abdominal examination. The patient was operated in the General Surgery Department of the Emergency Clinical Hospital Bucharest. We performed ablation of a large malignant tumor of the left adrenal gland with left nephrectomy, splenectomy, segmental colectomy of transverse colon and partial pancreatectomy. Histopathological examination revealed diffuse adrenocortical carcinoma. The case is of interest because of the low incidence of this type of malignancy and also because of its impressive size, with a maximum diameter of 19 cm.

## GESTIONAREA TUMORILOR SUPRARENALE MARI PRIN ABORD TRANSPERITONEAL LATERAL



Sapalidis Konstantinos<sup>1</sup>, Laskou Styliani<sup>1</sup>

<sup>1</sup> Clinica Chirurgie 3, Facultatea de Medicina, Universitatea Aristotel din Thessaloniki, 54124, Thessaloniki, Greece

Adrenalectomia laparoscopică (AL) pentru o formațiune mare ridică suspiciunea pentru malignitate. În datele din literatura se pare că AL este sigură și fezabilă pentru formațiuni mari atunci când este efectuată de chirurghi cu experiență adecvată. Tumorile mai mari de 10-12 cm par să pună dificultăți tehnice mai mari, timp de operare mai lung, pierderi de sânge crescute, mai multe complicații și potențial de malignitate cu invazia organelor adiacente. Scopul lucrării este de a discuta capcanele chirurgicale în astfel de cazuri din literatură și, de asemenea, de a prezenta experiența noastră.

## MANAGING LARGE ADRENAL TUMORS VIA LATERAL TRANSPERITONEAL APPROACH

Sapalidis Konstantinos<sup>1</sup>, Laskou Styliani<sup>1</sup>

<sup>1</sup> 3rd Surgical Department, School of Medicine, Aristotle University of Thessaloniki, 54124, Thessaloniki, Greece

Laparoscopic adrenalectomy (LA) in large mass bears the concern for malignancy. Across the literature it seems that LA is safe and feasible in large masses when performed by adequately experienced surgeons. Tumors greater than 10-12 cm seem to have greater technical difficulty, longer operating time, increased blood loss, more complications, and potential for malignancy with adjacent organ involvement. The aim of the lecture is to discuss the surgical pitfalls in such cases as presented in literature and also present our experience.



# INFECȚIA CHIRURGICALĂ

## SALVAREA IMPLANTULUI MAMAR INFECTAT



**Gh. Conțu, O. Conțu, A. Guțu**

Clinica de Medicină Estetică SANCOS, Chișinău, Republica Moldova

**Scopul lucrării.** Estimarea riscului infectării și expunerii implantului mamar, cu aprecierea metodelor de salvare a acestuia.

**Materiale și metode.** Au fost studiate rezultatele a 2100 cazuri de augmentare mamară, complicate cu 20 de cazuri de infectare a implantului și 86 cazuri de reconstrucție, respectiv cu 18 cazuri de infectare a implantului mamar.

**Rezultate.** Tratamentul cazurilor de infectare a implantului mamar a inclus terapie antibacteriană, extragerea implantului cu asanarea cavității și reaugmentare imediată, extragerea implantului și reaugmentare peste 3 luni. În cazurile de infecții ușoare s-a menținut terapia antibacteriană 2-3 săptămâni. În infecțiile severe reintervenția chirurgicală s-a efectuat până la a 10-a zi de la intervenția primară. Extragerea implantului infectat a fost necesară în 0,1 % de cazuri după augmentarea mamară și în 14% de cazuri de reconstrucție mamară. Operația repetată a fost posibilă doar peste 3 luni.

**Concluzii.** Asocierea infecției severe după augmentarea mamară este minimă, iar în reconstrucția mamară cu implant poate duce la eșecul operației și extragerea implantului. Terapia antibacteriană și reintervenția chirurgicală permite salvarea implantului în majoritatea cazurilor de augmentare mamară. Infectarea implantului în reconstrucțiile mamare necesită, în majoritatea cazurilor, extragerea implantului și reprotzare peste trei luni.

**Cuvinte cheie.** Implant mamar, expunerea implantului, infecție periprotetică

## SAVING THE INFECTED BREAST IMPLANT

**Gh. Conțu, O. Conțu, A. Guțu**

SANCOS Aesthetic Medicine Clinic, Chisinau, Republic of Moldova

**Aim of study.** Estimation of the risk of infection and exposure of the breast implant, with the appreciation of the methods of saving it.

**Materials and methods.** The results of 2100 cases of breast augmentation, complicated with 20 cases of implant infection and 86 cases of reconstruction, respectively with 18 cases of breast implant infection, were studied.

**Results.** Treatment of breast implant infection cases included antibacterial therapy, implant extraction with cavitation debridement and immediate re-augmentation, implant extraction and re-augmentation after 3 months. In cases of mild infections, antibacterial therapy was maintained for 2-3 weeks. In severe infections, surgical reintervention was performed up to the 10th day after the primary intervention. Extraction of the infected implant was required in 0.1% of cases after breast augmentation and in 14% of breast reconstruction cases. Surgical reintervention was possible only after 3 months.

**Conclusions.** The association of severe infection after breast augmentation is minimal, and in breast reconstruction with implant can lead to failure of the operation and extraction of the implant. Antibacterial therapy and surgical reintervention allows saving the implant in most cases of breast augmentation. Infection of the implant in breast reconstructions requires, in most cases, extraction of the implant and replantation after three months.

**Keywords.** Breast implant, implant exposure, periprosthetic infection

## TEXTILOM ABDOMINAL VERSUS POLIURETANOM: DIFERENȚE SEMNIFICATIVE



**Guțu S, Gagauz I, Guzun V**

Institutul de Medicină de Urgență, Chișinău, Republica Moldova

**Scopul lucrării.** Reținerea neintenționată a unei matrice textile în cavitatea abdominală reprezintă una dintre cele mai grave și cunoscute erori chirurgicale. Totodată, în ultimii ani, popularitatea terapiei plăgilor cu presiune negativă (TPPN) a crescut semnificativ. Metoda a început să fie utilizată activ în infecțiile intraabdominale severe, ceea ce a dus la cazuri de uitare a bureților poliuretani în cavitatea abdominală.

**Materiale și metode.** Lucrarea se bazează pe observarea a doi pacienți la care fragmente de burete poliuretanic au fost reținute în cavitatea abdominală după tratamentul infecțiilor intraabdominale severe folosind un set TPPN improvizat necomercial.

**Rezultate.** Reținerea accidentală a fragmentelor de burete poliuretanic în ambele cazuri a dus la formarea abceselor intraabdominale peste 3 și 4 luni respectiv. Tehnicile imagistice medicale (scanare ultrasonoră și CT) nu au reușit să detecteze poliuretanicul, iar rezultatele au fost interpretate ca abcese abdominale tardive. Reintervențiile pentru drenarea colecției purulente și extragerea buretelui poliuretanic au fost însoțite de dificultăți tehnice crescute din cauza fibrozei severe, iar într-un caz a dus la apariția unei fistule a intestinului subțire.

**Concluzii.** Pentru a umple uniform plăgile complexe cu material TPPN, bureții sunt adesea tăiați, făcând posibil ca bucățile de burete rezidual să fie ușor trecute cu vederea și lăsate în urmă. Spre deosebire de obiectele textile, buretele poliuretanic nu are semnele imagistice caracteristice și nu poate fi diagnosticat preoperator. Sistemele improvizate de TPPN trebuie evitate în favoarea celor comerciale, iar toate fragmentele de burete rămase în plăgile abdominale trebuie înregistrate și notate minuțios.

**Cuvinte cheie.** Infecție intraabdominală severă, terapia plăgilor cu presiune negativă, burete poliuretanic, textilom, tomografie computerizată

## ABDOMINAL TEXTILOMA VERSUS POLYURETHANOMA: SIGNIFICANT DIFFERENCES

**Guțu S, Gagauz I, Guzun V**

Emergency Institute, Chisinau, Republic of Moldova

**Aim of study.** Inadvertently leaving a textile matrix in the abdominal cavity represents one of the most serious and well-known surgical errors. However, in recent years, the popularity of negative pressure wound therapy (NPWT) has grown significantly. The method began to be actively used for severe intraabdominal infection, which led to cases of forgetting polyurethane sponges in the abdominal cavity.

**Materials and methods.** The paper is based on the observation of two patients in whom polyurethane sponge fragments were retained in the abdominal cavity after the treatment of severe intraabdominal infection using a non-commercial improvised NPWT set.

**Results.** Accidental retention of polyurethane sponge fragments in both cases resulted in intra-abdominal abscesses after 3 and 4 months respectively. Medical imaging studies (ultrasound and CT scanning) failed to detect polyurethane and the results were interpreted as late abdominal abscesses. Repeated surgeries to drain the purulent collection and remove the polyurethane sponge were accompanied by increased technical difficulties due to severe fibrosis, and in one case resulted in small bowel fistula appearance.

**Conclusions.** In order to evenly fill complex wounds with NPWT material, the sponges are often cut, making it possible for pieces of residual sponge may be easily overlooked and be left behind. In contrast to the textile matrix, the polyurethane sponge does not have characteristic imagine features and cannot be diagnosed preoperatively. Improvised NPWT systems should be avoided in favor of commercial ones, and all sponge fragments left in abdominal wounds should be carefully recorded and noted.

**Keywords.** Severe intraabdominal infection, negative pressure wound therapy, polyurethane sponge, textiloma, computed tomography

## CHIRURGIA DE URGENȚĂ ȘI EPIDERMOLIZA: O ASOCIERE LETALĂ NEOBIȘNUITĂ



**Simona Gurzu**<sup>1,2,3</sup>, Ioan Jung<sup>1</sup>, Tamas-Csaba Sipos<sup>4</sup>, Mircea Gherghinescu<sup>5</sup>, Janos Szederjesi<sup>6</sup>

<sup>1</sup> Department of Pathology, George Emil Palade University of Medicine, Pharmacy, Science and Technology, Targu-Mures, Romania; <sup>2</sup> Romanian Academy of Medical Sciences; <sup>3</sup> Research Center of Oncopathology and Translational Medicine (CCOMT), George Emil Palade University of Medicine, Pharmacy, Science and Technology, Targu-Mures, Romania; <sup>4</sup> Department of Anatomy and Embriology, George Emil Palade University of Medicine, Pharmacy, Science and Technology, Targu-Mures, Romania; <sup>5</sup> Department of Surgery, George Emil Palade University of Medicine, Pharmacy, Science and Technology, Targu-Mures, Romania; <sup>6</sup> Department of Anesthesiology and Intensive Care, George Emil Palade University of Medicine, Pharmacy, Science and Technology, Targu-Mures, Romania

**Scopul lucrării.** Epidermoliza poate reprezenta o urgență medico-chirurgicală, cu risc crescut de deces. Scopul studiului a fost prezentarea rolului chirurgului și anestezistului, respectiv al patologului, în managementul terapeutic și elucidarea patomecanismului decesului, la pacienții cu epidermoliză instalată rapid.

**Materiale și metode.** Pentru elaborarea prezentei lucrări, am selectat cele mai reprezentative cazuri cu epidermoliză, la care autopsiile au fost efectuate la cererea chirurgului sau a medicului anestezist.

**Rezultate.** În cadrul Serviciului de Anatomie patologică al Spitalului Județean de Urgență Târgu-Mureș efectuăm peste 200 de autopsii anual dar sub 5% sunt efectuate la cererea medicului clinician. În ultimii doi ani, am efectuat astfel de autopsii la trei pacienți cu epidermoliză, la care cauza instalării și a evoluției fulminante nu au fost elucidate. Pacienții decedați erau o femeie de 34 de ani și doi bărbați de 59 ani. La toți pacienții decesul s-a instalat sub 48 ore de la internare, fiecare fiind supus unei intervenții chirurgicale sau proceduri invazive. La pacienta tânără, obezitatea și insuficiența renală au fost co-factorii care au contribuit la insuficiența multiplă de organe. La unul dintre bărbați, ciroza decompensată și un șoc hemoragic au fost elementele principale iar celălalt pacient era diagnosticat și tratat pentru mielom multiplu. Nu am identificat o legătură directă între leziunile menționate și epidermoliză.

**Concluzii.** Deși cauzele epidermolizei rămân neelucidate, apariția neașteptată și în scurt timp a acesteia, urmată de deces, poate reprezenta o provocare pentru echipa interdisciplinară. Sunt necesare studii aprofundate pentru a înțelege patomecansimul instalării epidermolizei și a îmbunătăți managementul terapeutic al acestor cazuri.

**Cuvinte cheie.** Epidermoliză, ciroză hepatică, obezitate, chirurgie, urgență medico-chirurgicală, deces, autopsie

## EMERGENCY SURGERY AND EPIDERMOLYSIS: AN UNUSUAL FATAL ASSOCIATION

**Simona Gurzu**<sup>1,2,3</sup>, Ioan Jung<sup>1</sup>, Tamas-Csaba Sipos<sup>4</sup>, Mircea Gherghinescu<sup>5</sup>, Janos Szederjesi<sup>6</sup>

<sup>1</sup> Department of Pathology, George Emil Palade University of Medicine, Pharmacy, Science and Technology, Targu-Mures, Romania; <sup>2</sup> Romanian Academy of Medical Sciences; <sup>3</sup> Research Center of Oncopathology and Translational Medicine (CCOMT), George Emil Palade University of Medicine, Pharmacy, Science and Technology, Targu-Mures, Romania; <sup>4</sup> Department of Anatomy and Embriology, George Emil Palade University of Medicine, Pharmacy, Science and Technology, Targu-Mures, Romania; <sup>5</sup> Department of Surgery, George Emil Palade University of Medicine, Pharmacy, Science and Technology, Targu-Mures, Romania; <sup>6</sup> Department of Anesthesiology and Intensive Care, George Emil Palade University of Medicine, Pharmacy, Science and Technology, Targu-Mures, Romania

**Aim of study.** Epidermal necrolysis is a severe life-threatening condition which can be installed in a short time and the causes are far to be understood. The aim of this study is to present the challenges encountered by the surgeons, anesthesiologists and pathologists in management of cases with suddenly installed epidermolysis.

**Materials and methods.** For this paper, we chose the most representative cases with epidermolysis from our database, for which autopsy was done at the request of the surgeon or anesthesiologist.

**Results.** In the Department of Pathology there are over 200 cases per year for which autopsies are done. However, only few of them (below 5%) are done as per the request of the clinicians. In the last two years, in three unusual deaths the post-surgery/post-interventional autopsy was asked to elucidate the cause of epidermolysis and sudden death. It is about one 34-year-old female and two 59-year-old males. In all of them, epidermolysis was installed in fewer than 48 hours. In the young female, the only predisposing factors were represented by the obesity and renal insufficiency and death was installed as result of multiorgan failure syndrome. In

another patient, decompensated cirrhosis and hemorrhagic shock was decided to be the cause of the death. In the third one, multiple myeloma was the main disorder. No specific link was found between any of these diseases and epidermolysis.

**Conclusions.** Although further data needs to elucidate the causes of epidermolysis, their occurrence and fatal evolution ask for deeper research, for future better management of such cases.

**Keywords.** Epidermolysis, cirrhosis, obesity, surgery, emergency, death, autopsy

## FASCEITA NECROZANTĂ: UN DIAGNOSTIC CARE NU TREBUIE RATAT



E.Guțu<sup>1</sup>, R.Targon<sup>1,2</sup>, A.Babin<sup>2</sup>, Ina Moldovan<sup>1</sup>, V.Becu<sup>2</sup>

<sup>1</sup> Catedra de Chirurgie Generală- Semiologie nr.3, USMF „Nicolae Testemițanu”, <sup>2</sup> Secție Chirurgie Generală, Spitalul Clinic Militar Central, Chișinău, Moldova

**Scopul lucrării.** Fasceita necrozantă (FN) este o boală rară, dar de severitate deosebită. Dacă diagnosticul de FN nu este stabilit prompt infecția poate avea o evoluție rapidă cu afectarea masivă a țesuturilor, efect toxic sistemic și chiar deces. Scopul lucrării este raportarea cazurilor clinice de fasceita necrozantă la 2 persoane tinere și analiza modalităților de tratament chirurgical.

**Materiale și metode.** Raportăm 2 cazuri de NF la persoane tinere fără comorbidități. S-a dovedit că pacienții aveau un exces de medicamente antiinflamatoare nesteroidiene (n=2) și steroizi (n=1) înainte de spitalizare. Ambii pacienți prezentau durere locală disproporționată, eritemul moderat al zonei afectate, febra și leucocitoza neutrofilă peste 30,000/l. Pentru predicția evoluției NF a fost utilizat sistemul de scoruri LRINEC. În ambele cazuri maladia a progresat destul de rapid, în pofida administrării antibioticelor cu spectru larg, peste de mai puțin de 12 ore la ambii pacienți s-a dezvoltat o zonă extinsă de necroză a țesuturilor moi și semne de instabilitate hemodinamică. Pacienții au fost supuși intervenției chirurgicale de urgență cu efectuarea debridării țesuturilor sfacelate și fasciotomiei. Terapia plăgilor cu presiune negativă (TPPN) a fost folosită cu succes la un pacient.

**Rezultate.** Pacienții au suferit mai mult de 4 necrectomii succesive. Perioada de tratament în staționar a constituit mai mult de 40 zile la pacient cu tratament chirurgical tradițional și 20 zile în cazul utilizării TPPN.

**Concluzii.** În timp ce persoane tinere și sănătoși dezvoltă NF destul de rar, evoluția bolii poate avea un caracter fulminant. Diagnosticul precoce și tratamentul chirurgical prompt al NF sunt cheia rezultatelor favorabile. Presupunem că utilizarea TPPN ar putea fi un adjuvant promițător la tratamentul multimodal al FN.

**Cuvinte cheie.** Fasceita necrozantă, sepsis, sindromul de șoc toxic

## NECROTIZING FASCIITIS: A DIAGNOSIS NOT BE MISSED

E.Guțu<sup>1</sup>, R.Targon<sup>1,2</sup>, A.Babin<sup>2</sup>, Ina Moldovan<sup>1</sup>, V.Becu<sup>2</sup>

<sup>1</sup> Department of General Surgery and Semiology nr.3, Nicolae Testemițanu SUMPh, <sup>2</sup> Division of General Surgery, Central Clinical Military Hospital, Chisinau, Moldova

**Aim of study.** Necrotizing fasciitis (NF) is a rare but life-threatening infection. Any delay in diagnosis may result in massive necrosis of the soft tissues, sepsis and death. The aim is a clinical case report of necrotizing fasciitis recorded in 2 young healthy individuals and the analysis of its treatment modalities.

**Materials and methods.** We observed two consecutive cases of NF in young and healthy individuals without comorbidities. Patients were proven to have an excess of non-steroid anti-inflammatory drugs (n=2) and steroids (n=1) prior hospitalization. Both patients presented disproportionate local pain, swelling moderate erythema of affected area, flu-like signs and white blood count was in excess of 30.000/l. The Laboratory Risk Indicator for NF (LRINEC) was used for prediction of disease severity. In both cases the disease progressed quite rapidly regardless of broad-spectrum antibiotics, it took less than 12 hours for an extensive area of soft tissue necrosis and low blood pressure to develop. The emergency surgical debridement of the affected tissues and fasciotomy were performed. The negative pressure wound therapy (NPWT) therapy was successfully used in one case.

**Results.** Patients underwent more than 4 consecutive surgical debridement procedures totally. The length of hospital stay was more than 40 days in case of conventional gauze therapy and 20 days when NPWT was used.

**Conclusions.** While young and healthy individuals develop NF quite rare, the course of disease is fulminant. Early diagnosis and prompt surgical treatment of NF is mandatory. We assume that use of NPWT could be a promising adjuvant to the treatment strategy of NF.

**Keywords.** Necrotizing fasciitis, sepsis, toxic shock syndrome

## ABDOMENUL ACUT POSTBARIATRIC



S. Balan, S. Revencu, D. Revencu, G. Conțu, Gh. Ghidirim

**Scopul lucrării.** Actualmente, chirurgia bariatrică este unica metodă care s-a dovedit efectivă în pierderea ponderală pe termen lung și ameliorarea comorbidităților. Odată cu creșterea cererii pentru procedeele bariatrice, inevitabil se va mări numărul pacienților bariatrici care se vor prezenta în departamentul de urgență cu semne de abdomen acut. Pacienții cu complicații postoperatorii precoce sunt tratați de regulă în centrele bariatrice, în timp ce pacienții cu dureri abdominale acute care apar la distanță se pot prezenta pentru tratament în unitățile locale de urgență.

**Materiale și metode.** Studiul cuprinde 24 pacienți cu anamneză de Roux-en Y gastric bypass (RYGB) care s-au internat în departamentul nostru și alte clinici de chirurgie cu semne de abdomen acut. Raportul B/F a fost 1:2. În toate cazurile au fost utilizate metodele imagistice pentru stabilirea diagnosticului.

**Rezultate.** Din totalul cazurilor înregistrate a predominat ocluzia intestinală, înregistrată în 18 (75%) cazuri, dintre care hernie internă-13 cazuri, 5 cazuri fiind de origine aderențială. În 4 cazuri metodele imagistice au fost neinformativă ce a necesitat revizia cavității

abdominale. În 4 cazuri intervenția chirurgicală s-a redus la rezecții intestinale sectorale iar un caz a necesitat rezecția ansei Roux și remontarea RYGB de novo.

**Concluzii.** Semnele clinice și examenul fizic al abdomenului acut postbariatric pot fi atipice, insidioase, ducând adesea la întârzierea tratamentului din cauza constatărilor clinice și radiologice neconcludente, cu o rată mare de morbiditate. În prezența semnelor clinice și radiologice neconcludente, când simptomele nu se ameliorează, explorarea chirurgicală precoce este obligatorie.

**Cuvinte cheie.** Chirurgie bariatrică, abdomen acut, ocluzie intestinală, hernie internă

## POSTBARIATRIC ACUTE ABDOMEN

S. Balan, S. Revencu, D. Revencu, G. Conțu, Gh. Ghidirim

**Aim of study.** Bariatric surgery is the only method that has proven itself efficient in achieving long term weight loss and treating comorbidities. With the increasing demand for bariatric procedures, it is inevitable that the number of presentations in the emergency room representing bariatric patients with signs of an acute abdomen will increase. Patients with early postoperative complications may be treated in bariatric centers during their hospital stay, meanwhile patients with late postoperative acute abdominal pain may be attended to in the local emergency units.

**Materials and methods.** This clinical trial includes 24 patients treated via Roux-en-Y gastric bypass (RYGB) hospitalized in our department or other surgery departments with signs of an acute abdomen. The male/female ratio consisted of 1:2. In all cases medical imaging techniques were used to establish the diagnosis.

**Results.** In all cases, bowel obstruction was the most common pathology, registered in 18 (75%) cases, 13 of them represented by internal hernia, meanwhile 5 cases were caused by adhesion. In 4 cases, imagistic methods were inefficient, requiring surgical exploration. In 4 cases surgical intervention consisted of intestinal resection, while in one case de novo RYGB was required.

**Conclusions.** Clinical signs and physical examination of post bariatric acute abdomen can be atypical, insidious, often resulting in delayed management due to inconclusive clinical and radiological findings, with poor outcomes and high morbidity rate. In case of inconclusive clinical and radiological findings, sustained by unimproved clinical symptoms, early surgical exploration is mandatory.

**Keywords.** Bariatric surgery, acute abdomen, bowel obstruction, internal hernia

## PERITONITA BACTERIANĂ SPONTANĂ: IMPLICAȚII ȘI MANAGEMENT



D. Lotocovschi, V. Cazacov, A. Iliadi, G. Ivancov, M. Ouș-Cebotar, V. Iavorschi  
Catedra Chirurgie Nr.2 „Nicolae Testemițanu”, Chișinău, Republica Moldova

**Scopul lucrării.** Peritonita bacteriană spontană (PBS) în ciroză este o entitate frecventă, severă grevată de provocări medico-chirurgicale complexe. Scopul studiului a fost de a urmări implicațiile clinico-evolutive ale PBS și impactul tratamentului.

**Materiale și metode.** Am analizat datele colectate dintr-un studiu retrospectiv, incluzând 56 de pacienți cirofici (37 bărbați (46,6%) cu vârsta medie de 49,5) selecționați pe criterii clinice, de laborator (PNM în mm<sup>3</sup> – 984, neutrofile – 61,8%) și endo imagistice.

**Rezultate.** Expresia clinică, la momentul diagnosticului, a fost dominată de distensie/dureri abdominale – 46,6%, ileus paralic – 13,3%, encefalopatie hepatică – 33,3%, febră – 30%, vomă /diaree – 10%. 76 de pacienți (22,1%) - antecedente hemoragice, iar 6,6% au fost asimptomatici. Managementul acestor pacienți a variat de la medicație diuretică + paracenteze terapeutice + antibioterapie sistemică (n = 19), la tratament complex miniinvasiv laparo – endoscopic (n = 30). Tratamentul chirurgical prin laparotomie a fost efectuat la 4 cazuri cu evoluție complicată și 3 cazuri cu peritonita secundară asociată. Evoluția fără complicații vs complicată (sepsis, hemoragii variceale, insuficiență multiviscerală) a fost observată în 19 vs 37 cazuri. Mortalitatea intraspitalicească, asociată scorului înalt Vocall-Peen și MELD-Na, a fost 21,4% (12 p.).

**Concluzii.** În urma analizei prezentate, problematica PBS în ciroză rămâne un subiect de actualitate cu opțiuni terapeutice limitate și factorii de risc de mortalitate ridicată: diagnostic tardiv/șocul toxico-septic, insuficiență hepatică.

**Cuvinte cheie.** Cirroza, ascit - peritonita, tratament, evoluție

## SPONTANEOUS BACTERIAL PERITONITIS: IMPLICATIONS AND MANAGEMENT

D. Lotocovschi, V. Cazacov, A. Iliadi, G. Ivancov M. Ouș-Cebotar, V. Iavorschi  
Department of Surgery No. 2 "Nicolae Testemițanu", Chișinău, Republic of Moldova

**Aim of study.** Spontaneous bacterial peritonitis (SBP) in cirrhosis is a frequent entity, burdened with complex medical and surgical challenges. The aim is to assess the clinical-evolutionary implications of SBP and the treatment impact.

**Materials and methods.** We analyzed data collected from a retrospective study, including 56 cirrhotic patients (37 males (46.6%) mean age of 49.5), selected based on clinical, laboratory (PMN in mm<sup>3</sup> - 984, neutrophils - 61.8%), and endo imaging criteria.

**Results.** The clinical presentation at the time of diagnosis was dominated by abdominal distension/pain - 46.6%, paralytic ileus - 13.3%, hepatic encephalopathy - 33.3%, fever - 30%, vomiting/diarrhea - 10%. 76 patients (22.1%) - history of bleeding, while 6.6% - asymptomatic. The management of these patients varied from diuretic medication + therapeutic paracentesis + systemic antibiotic therapy (n = 19) to complex minimally invasive laparo-endoscopic treatment (n = 30). Surgical treatment by laparotomy was performed in 4 cases with complicated evolution and 3 cases with associated secondary peritonitis. Uncomplicated vs complicated evolution (sepsis, multivisceral failure) was observed in 19 vs 37 cases. In-hospital mortality, associated with a high Vocall-Peen and MELD-Na score, was 21,4% (12 p.).

**Conclusions.** Following the presented analysis, the problem of PBS in cirrhosis remains a topical issue with limited therapeutic options and high mortality risk factors: late diagnosis, toxic-septic shock, liver failure.

**Keywords.** Cirrhosis, ascites, ascites-peritonitis, treatment, evolution.



## MANAGEMENTUL CHIRURGICAL AL ABCESULUI STERNOCLAVICULAR UTILIZÂND TERAPIA CU PRESIUNE NEGATIVĂ A PLĂGII ȘI PLASTIA CU LAMBOU PEDICULAT DE PECTORAL MARE



F. Teterea, W. Sabha, I.M. Tițu, E. Palade

Spitalul Clinic De Pneumoftiziologie “Leon Daniello”, Secția Chirurgie Toracică, Universitatea De Medicină Și Farmacie „Iuliu Hațieganu” din Cluj-Napoca, România

**Scopul lucrării.** Scopul acestui studiu a fost de a investiga caracteristicile clinice ale abcesului sternoclavicular, evoluția clinică în urma tratamentului chirurgical asociat cu terapia cu presiune negativă a plăgii și plastia cu lambou pediculat de pectoral mare. În plus, am analizat literatura actuală cu privire la acest subiect.

**Materiale și metode.** Prezentăm cazul a doi pacienți de sex masculin cu abcese sternoclaviculare și osteoartrită. Abcesul a fost tratat cu succes prin debridarea chirurgicală a țesutului devitalizat și infectat, antibioterapie și terapie prin presiune negativă a plăgii. Pentru acoperirea defectului rezultat a fost utilizat un lambou pediculat de pectoral mare.

**Rezultate.** Pacienții au avut o evoluție favorabilă fără complicații precoce sau tardive postoperatorii. Ei au păstrat o mobilitate normală a membrului superior ipsilateral, fără pierderea calității vieții.

**Concluzii.** Cazurile clinice prezentate demonstrează eficiența terapiei cu presiune negativă a plăgilor în abcesele sternoclaviculare, prin accelerarea procesului de vindecare ca urmare a curățării plăgii, stimulării formării țesutului de granulație abundent și intensificarea vascularizației locale. Mai mult, lamboul pediculat de pectoral mare folosit pentru reconstrucția defectului toracic scade probabilitatea de reinfecție, fără însă ca rezultat a limita mobilitatea membrului superior.

**Cuvinte cheie.** Abces sternoclavicular, terapia cu presiune negativă

## SURGICAL MANAGEMENT OF STERNOCLAVICULAR ABSCESS USING COMBINED TREATMENT WITH NEGATIVE-PRESSURE WOUND THERAPY AND RECONSTRUCTION WITH PEDICLED PECTORALIS MAJOR FLAP

F. Teterea, W. Sabha, I.M. Tițu, E. Palade

“Leon Daniello” Clinical Hospital Of Pneumology, Thoracic Surgery Department, „Iuliu Hațieganu” University Of Medicine And Pharmacy, Cluj-Napoca, România

**Aim of study.** This study aimed to investigate the clinical characteristics in patients with sternoclavicular abscesses, the clinical course under surgical treatment including negative pressure dressing and pectoralis major flap. Additionally, we reviewed the current literature regarding this topic.

**Materials and methods.** We present two cases of male patients with sternoclavicular abscesses and osteoarthritis. The abscesses were successfully treated by surgical debridement of devitalized and infected tissue with appropriate antibiotic administration, followed by negative pressure wound therapy. In order to obliterate the resulted chest wall defect a pectoralis major local flap was used.

**Results.** The patients recovered well without any early and late surgery-related complications. They retained a normal function of the ipsilateral upper limb. The reported quality of life was without impairment.

**Conclusions.** These case reports demonstrate the effectiveness of negative pressure wound therapy in sternoclavicular abscesses, accelerating the healing process by clearing the wound ground and stimulating the formation of abundant granulation tissue and local vascularization. Furthermore, the pedicled pectoralis major flap used to reconstruct the chest defect decreases the probability of reinfection, without reducing movement of the upper limb.

**Keywords.** Sternoclavicular abscess, negative-pressure wound therapy

## PLASTIA PERETELUI ABDOMINAL CU PLASĂ SINTETICĂ ÎN CONDIȚII DE SEPTICITATE



Sergiu Revencu, Sergiu Balan, Alexandru Gaitur, Eugen Beschieru, Ghenadie Eremita, Dan Revencu

Catedra Chirurgie „Nicolae Anestiadi”, USMF „N.Testemițanu”, Chișinău, Republica Moldova

**Scopul lucrării.** Coexistența defectelor mari și gigantice infectate ale peretelui abdominal și plastia lor cu plasă sintetică sunt într-o discordanță discutabilă.

**Materiale și metode.** Sunt prezentați 8 pacienți: 5 bărbați și 3 femei, de vârstă medie, spitalizați în SCM “Sf. Arh.Mihail” între anii 2008-2018.

**Rezultate.** La spitalizare în 6 cazuri se determină evențrație postoperatorie de dimensiuni mari complicată cu flegmon și ocluzie intestinală acută la examenul radiologic. În 2 cazuri de evențrație postoperatorie după by-pass gastric pentru obezitate morbidă, se atestă hiperemia tegumentară, ireductibilitatea, lipsa nivelelor hidroaerice, semne peritoneale. Se pun indicații pentru tratamentul chirurgical de urgență. Operație - excizia în bloc a flegmonului sacului de evențrație cu rezecția intestinului subțire și anastomoza L-L. Plastia cu plasă sintetică în 6 cazuri. În 2 cazuri intraoperator se determină ulcer perforat duodenal, a stomacului exclus, peritonită difuză. Sutura ulcerului, aplicarea gastrostomei, plastia defectului abdominal cu plasă sintetică procedeu de substituție, drenarea abdominală și a spațiului subtegumentar. Evoluție simplă.

**Concluzii.** În defectele parietale abdominale mari se poate aplica plasă de substituție în condiții septice. Drenaj adecvat, antibioterapie, asigură evoluția favorabilă.

## ABDOMINAL WALL PLASTY WITH SYNTHETIC MESH IN CONDITIONS OF SEPTICITY

Sergiu Revencu, Sergiu Balan, Alexandru Gaitur, Eugen Beschieru, Ghenadie Eremita, Dan Revencu

“Nicolae Anestiadi” Department of Surgery, “N.Testemițanu” SUMPh, Chișinău, Republic of Moldova

**Aim of study.** The coexistence of large and giant infected defects of the abdominal wall and their plasty with synthetic mesh are in

debatable discordance.

**Materials and methods.** 8 patients are presented: 5 men and 3 women, of average age, hospitalized in SCM “Sf. Arh.Mihail” between 2008-2018.

**Results.** During hospitalization in 6 cases, a large post-surgery eventration complicated with phlegmon and acute intestinal occlusion was determined during the radiological examination. In 2 cases of post-surgery eventration after gastric bypass for morbid obesity, in cutaneous hyperemia, irreducibility, lack of hydro-aerial levels, peritoneal signs are attested. Indications are given for emergency surgical treatment. Surgery – en bloc excision of the phlegmon of the eventration sac with resection of the small intestine and L-L anastomosis. Plastic surgery with synthetic mesh in 6 cases. In 2 intraoperative cases, perforated duodenal ulcer, stomach excluded, diffuse peritonitis is determined. Ulcer suturing, gastrostomy application, abdominal defect plasty with synthetic mesh substitution procedure, abdominal and subcutaneous drainage. Simple evolution.

**Conclusions.** Substitution mesh can be applied in large abdominal parietal defects in septic conditions. Adequate drainage, antibiotic therapy, ensures favorable evolution.

## STUDIAREA EFICIENȚEI PRESIUNII NEGATIVE ASISTATE UTILIZATE ÎN TRATAMENTUL EVENTRAȚIEI SUPURATE POSTLAPAROTOMICE



**Serghei Ignatenco<sup>1</sup>, Mariana Chirtoacă<sup>2</sup>**

<sup>1</sup> USMF „Nicolae Testemițanu”, <sup>2</sup> Catedra Chirurgie 1 „Nicolae Anestiadi”, Chișinău, Republica Moldova

**Scopul lucrării.** În ciuda numărului mare de metode chirurgicale folosite pentru lichidarea eventrației supurate, rezultatele operațiilor rămân și până în prezent nesatisfăcătoare. Scopul este studierea eficienței presiunii negative asistate (VAC) în tratamentul eventrației supurate post laparotomie.

**Materiale și metode.** Prezentăm 21 pacienți tratați de eventrații supurate postlaparotomice în perioada anilor 2013-2022. Raportul dintre B:F =2,5:1. Vârsta pacienților a variat de la 18 până la 85 ani. Pacienții cu eventrație de gradul I au fost 3, gradul II – 7, gradul III – 9, gradul IV - 2. Eficiența utilizării VAC a fost demonstrată: clinic, microbiologic și citologic.

**Rezultate.** Utilizarea VAC a micșorat cantitatea de microbi în plagă de la  $5,4 \cdot 10^6 \pm 1,03 \cdot 10^6$  până la  $5,5 \cdot 10^3 \pm 1,2 \cdot 10^3$ , a mărit cantitatea de leucocite vii de la  $11,4 \pm 4,3$  până la  $87,5 \pm 6,4$  %, a micșorat numărul de microorganisme la 100 leucocite de la  $52 \pm 9$  până la  $3 \pm 1$ . La 17 (81%) pacienți sub protecția VAC a fost posibilă lichidarea completă a retecției fasciale și închiderea definitivă a plăgii laparotomice. Plăgile în 3 cazuri au fost închise cu grefă de piele despicată, iar într-un caz cu țesuturi locale.

**Concluzii.** VAC creează condiții optime pentru închiderea definitivă a cavității abdominale și poate fi pe larg utilizată în tratamentul eventrațiilor supurate postlaparotomice.

**Cuvinte cheie.** Eventrație în plagă purulentă, VAC, retecție fascială, plagă laparotomică.

## STUDYING THE EFFECTIVENESS OF ASSISTED NEGATIVE PRESSURE USED IN THE TREATMENT OF POST-LAPAROTOMY PURULENT EVENTRATION

**Serghei Ignatenco<sup>1</sup>, Mariana Chirtoacă<sup>2</sup>**

<sup>1</sup> Nicolae Testemițanu SUMPh, <sup>2</sup> Department of Surgery no.1 "Nicolae Anestiadi", Chișinău, Republic of Moldova

**Aim of study.** Despite the large number of surgical methods used for the treatment of suppurating eventration, the results of the operations remain unsatisfactory until now. The aim is studying the effectiveness of assisted negative pressure (VAC) in the treatment of post-laparotomy suppurative eventration.

**Materials and methods.** We present 21 patients treated for post-laparotomy purulent eventrations between 2013 and 2022. The ratio M:F =2.5:1. The age varied from 18 to 85 years. Grade I eventration - 3 patients, grade II – 7, grade III – 9, grade IV - 2. The efficiency of using VAC was demonstrated: clinically, microbiologically, and cytologically.

**Results.** The use of VAC decreased the amount of microorganisms in the wound from  $5.4 \cdot 10^6 \pm 1.3 \cdot 10^6$  to  $5.5 \cdot 10^3 \pm 1.2 \cdot 10^3$ , increased the amount of live leukocytes from  $11.4 \pm 4.3$  to  $87.5 \pm 6.4$  %, reduced the number of microorganisms per 100 leukocytes from  $52 \pm 9$  to  $3 \pm 1$ . In 17 (81%) patients under VAC protection it was possible to completely eliminate the fascial retraction and definitively close the laparotomy wound. The wounds in 3 cases were closed with a split skin graft, and in one case with local tissues.

**Conclusions.** VAC creates optimal conditions for definitive closure of the abdominal cavity and can be widely used in the treatment of purulent post-laparotomy eventration.

**Keywords.** Eventration in purulent wound, VAC, fascial retraction, laparotomy wound.

## INSIGHTS INTO MESH PLACEMENT IN CONTAMINATED SURGICAL FIELDS FOR ABDOMINAL WALL REPAIR - FROM PROHIBITION TO POSSIBILITY



**Daniel Ion, Florentina Mușat, Dan Nicolae Păduraru, Alexandra Bolocan, Octavian Andronic**

**Carol Davila University of Medicine and Pharmacy, Bucharest, Romania; Emergency University Hospital of Bucharest, Romania**

Surgical field contamination is a critical concern during abdominal wall prosthetic repair, as it significantly affects the risk of postoperative infections. This review paper combines an extensive analysis of relevant literature with personal experience to explore the challenges and advancements in the placement of mesh in contaminated surgical fields for the management of abdominal wall defects. Historically, the presence of any surgical field contamination was considered a contraindication for prosthetic placement due to the high risk of infection. However, with evolving understanding of the physiology and pathophysiology of biologic reaction around

the mesh, as well as the development of various mesh types, the landscape has changed. The emerging understanding of host-mesh interaction, biofilm formation, and local tissue response has contributed to the development of innovative mesh designs that improve outcomes in challenging surgical scenarios. With meticulous surgical technique, adherence to infection prevention protocols, and the appropriate choice of mesh, successful abdominal wall prosthetic repair in contaminated fields is now feasible, opening new possibilities for patients with ventral and incisional hernias.

**Keywords:** contaminated field, abdominal wall defects, mesh

## CHIRURGIA MINIM INVAZIVĂ

### ABORDAREA LAPAROSCOPICĂ ÎN PERITONITA BACTERIANĂ SPONTANĂ LA PACIENȚII CU CIROZĂ HEPATICĂ DECOMPENSATĂ



Gh. Anghelici, T. Zugrav, Pisarenco S., Covaci A., Lupu Gh., Netudîhata E.

Clinica Chirurgie Nr. 2, ”Constantin Țabîrna”, Laboratorul de Hepatochirurgie, Universitatea de Stat de Medicină și Farmacie ”Nicolae Testemițanu”, Chișinău, R. Moldova

**Scopul lucrării.** Determinarea posibilităților laparoscopiei diagnostic cu sanarea și drenarea cavității abdominale în tratamentul ascit-peritonite spontane la pacienții cu ciroză hepatică decompensată.

**Materiale și metode.** S-a realizat un studiu descriptiv retrospectiv pe 82 de pacienți diagnosticați cu ciroză hepatică decompensată și ascit-peritonită, internați în Spitalul Sf. Treime, Secția Chirurgie, pe perioada 2012 – 2020. S-a efectuat laparoscopie diagnostică cu sanarea și drenarea cavității abdominale cu lavaj peritoneal postoperator cu antibiotic și antiinflamatorii. Toți pacienții au primit tratament pentru corectarea funcției hepatice și au fost investigați pentru complicațiile hipertensiunii portale. Examenul lichidului ascitic a fost analizat.

**Rezultate.** Examenul bacteriologic pozitiv al lichidului ascitic a fost în 29.2% (24 pacienți), iar 70,7 % (58 pacienți) – ascită-peritonită bacterial negativă. Cea mai frecventă bacterie depistată a fost – E. coli – 54,1% (13 pacienți). Au fost diagnosticate 25 de cazuri de ascit-peritonită fibrinoasă – 30,4 %. S-au efectuat 2 conversii (2,4%) la laparotomie - din cauza hemoragiilor intraabdominale necontrolate din noduli tumorali hepatici. Mortalitatea a fost de 8,5 % (7 pacienți) din cauza insuficienței hepatice progresive. Recidiva la 1 lună a ascitei-peritonite – 6,0 % (5 pacienți). În 74 % cazuri (61 de pacienți), la 1 lună se determină diminuarea volumului lichidului ascitic și scăderea dozei de diuretic.

**Concluzii.** Abordarea laparoscopică permite lavajul peritoneal și sanarea cavității abdominale pentru a îmbunătăți absorbția peritoneală. Pacienții au prezentat îmbunătățirea funcției de absorbție peritoneală și a funcției renale, astfel abordul laparoscopic constituie o cale de tratament pentru pacienții cu ascită-peritonită și ciroză.

**Cuvinte cheie.** ciroză, laparoscopie, ascit-peritonită spontană.

### LAPAROSCOPIC APPROACH IN SPONTANEOUS BACTERIAL PERITONITIS IN PATIENTS WITH DECOMPENSATED LIVER CIRRHOSIS

Gh. Anghelici, T. Zugrav, Pisarenco S., Covaci A., Lupu Gh., Netudîhata E.

Surgery Clinic No. 2, ”Constantin Țabîrna”, Liver Surgery Laboratory, State University of Medicine and Pharmacy ”Nicolae Testemițanu”, Chisinau, Republic of Moldova

**Aim of study.** To determine the possibilities of laparoscopy with sanitation and drainage of the abdominal cavity in spontaneous ascites-peritonitis treatment in patients with decompensated liver cirrhosis.

**Materials and methods.** A retrospective descriptive study was done. At 82 patients diagnosed with liver cirrhosis and ascites-peritonitis who were admitted into the St. Trinity Hospital, Department of Surgery, Chisinau, Republic of Moldova, from 2012 to 2020 were performed diagnostic laparoscopy with sanitation and drainage of the abdominal cavity with postoperative lavage with antibiotics. All patients received treatment for liver function correction and were investigated for portal hypertension complications. All performed the ascitic fluid exam.

**Results.** Positive ascitic fluid bacterial culture was in 29,2 % (24 patients), and 70,7 % (58 patients) – culture-negative ascites-peritonitis. The most frequent bacterial species was – E. coli – 54, 1% (13 patients). Were diagnosed 25 cases of fibrinous ascites-peritonitis – 30,4%. Were performed 2 conversions (2,4%) to laparotomy - because of non-controlled intraabdominal bleeding from liver tumoral nodules. Mortality was 8,5 % (7 patients) due to progressive liver failure. Recurrence at 1 month of ascites-peritonitis – 6,0 % (5 patients). In 74% (61 patients) cases, at 1-month ascites become less and decreased diuretic dose.

**Conclusions.** Laparoscopic approach in spontaneous bacterial peritonitis in patients with decompensated liver cirrhosis allow to perform better sanitation of the abdominal cavity to improve peritoneal absorption. Laparoscopic peritoneal lavage and postoperative fractional lavage of the abdominal cavity showed very high efficiency and deserve establishment as clinical practice for patients with ascites-peritonitis and cirrhosis.

**Keywords.** Cirrhosis, laparoscopy, spontaneous ascites-peritonitis.

### ESTE EXTRAGEREA SPECIMENELOR PRIN ORIFICIILE NATURALE O CHIRURGIE CU ADEVARAT SIGURA IN TRATAMENTUL CANCERULUI RECTAL?



C Duta, D. Brebu, A. Dobrescu, C Tarta, G Verdes, V. Braicu, A. Hadi

Clinica Chirurgie II, Universitatea de Medicină și Farmacie, Timișoara, România

**Scop:** Chirurgia rectală robotică este în prezent o procedură nouă pentru cancerul rectal. Extracția eşantionului cu orificiu natural transanal (NOSE) este o tehnică nouă de îndepărtare a specimenului din cavitatea abdominală prin anus, în loc de o incizie suplimentară după o intervenție chirurgicală colorectală laparoscopică sau robotică. Siguranța NOSE rămâne controversată. Acest studiu și-a propus să investigheze siguranța precoce a NOSE transanal în tratamentul cancerului de colon sigmoid și rectal superior din următoarele aspecte: caracteristici clinice și patologice, indicatori inflamatori și imunitari și complicații postoperatorii.

**Prezentare de caz:** O femeie de 61 de ani, diagnosticată anterior cu cancer rectal, cu antecedente de 6 luni de hemochezie și alternanța diaree-constipație. Diagnosticul de cancer rectal a fost pus pe baza biopsiei colonoscopice care a confirmat un nodul



circumferențial neregulat de adenocarcinom bine diferențiat la 10 cm de marginea anală. Rezecția anterioară joasă asistată robotic, urmata de extracția specimenului transanal a fost efectuată după obținerea consimțământului informat. Procedura a fost efectuată cu succes și pacienta a avut o evoluție postoperatorie fără complicații. Diagnosticul patologic postoperator a evidențiat un adenocarcinom moderat diferențiat de 4x4x0,6 cm3 și margine circumferențială liberă.

**Concluzii:** Rezecția de rect robotică plus extracția transanală a specimenului pentru cancerul rectal poate fi efectuată în siguranță și poate fi o abordare eficientă în contrast cu abordarea deschisă sau laparoscopică.

**Cuvinte cheie:** LAR, NAS, Cancer rectal, Prezentare de caz

## IS NATURAL ORIFICE SPECIMEN EXTRACTION SURGERY REALLY SAFE IN RADICAL SURGERY FOR COLORECTAL CANCER?

C Duta, D. Brebu, A. Dobrescu, C Tarta, G Verdes, V. Braicu, A. Hadi  
Surgical Clinic 2, University of Medicine and Pharmacy, Timisoara, Romania

**Background:** Robotic rectal surgery is currently a novel procedure for rectal cancers. Transanal natural orifice specimen extraction (NOSE) is a novel technique to remove the specimen from the abdominal cavity through the anus instead of an additional incision following laparoscopic or robotic colorectal surgery. The safety of NOSE remains controversial. This study aimed to investigate the early safety of transanal NOSE in the treatment of sigmoid colon and upper rectal cancer from the follow aspects: clinical and pathological characteristics, inflammatory and immune indicators and postoperative complications.

**Case presentation:** A 61-year-old women, previously diagnosed with rectal cancer with came 6 months history of hematochezia and altered bowel habit. A diagnosis of rectal cancer was made in view of colonoscopic biopsy which confirmed an irregular circumferential lump of well differentiated adenocarcinoma at 10 cm from the anal verge. Robotic low anterior resection (LAR) plus transanal natural orifice specimen extraction (NOSE) was performed after obtaining informed consent. The procedure was performed successfully and the patient convalesced nicely without any complications. The postoperative pathological diagnosis revealed a 4x4x0.6 cm3 moderately differentiated adenocarcinoma and circumferential clearance.

**Conclusions:** Robotic LAR plus transanal NOSE for rectal cancer can be performed safely and may be an effective approach in contrast to open or laparoscopic approach.

**Keywords:** LAR, NOSE, Rectal cancer, Case report

## IMPORTANTA EXCIZIEI COMPLETE DE MEZOCOLON IN HEMICOLECTOMIA DREAPTA LAPAROSCOPICĂ



S. Aldoescu, M. Misca, E. Catrina, S. Petrea, M. Vilcu, E. Niculescu, I. Brezean  
Clinica de Chirurgie Generala II, Spitalul Dr. I. Cantacuzino, Bucuresti

Rezecțiile pentru cancerul de colon drept au prezentat dintotdeauna un subiect de controversă chirurgicală, din cauza teritoriului de drenaj limfatic cu variabilitate mare. Având în vedere rezultatele bune ale exciziei complete de mezorect aplicate pentru cancerul de rect, s-a adus în discuție recent aplicarea unor tehnici similare de excizie completă de mezocolon în planuri fasciale avasculare pentru obținerea unui prognostic mai bun al cancerului de colon. Hemicolectomie dreaptă cu excizie completă de mezocolon nu este inferioară chirurgiei clasice în privința siguranței și se asociază cu un număr mai mare de ganglioni limfatici excizați. De asemenea, laparoscopia și-a demonstrat non-inferioritatea în rezecțiile neoplazice și se asociază cu beneficiile unei recuperări postoperatorii mai rapide.

Prezentăm rezultatele și observațiile echipei noastre chirurgicale pe o serie de pacienți privind hemicolectomiile drepte laparoscopice cu excizie completă de mezocolon coroborate cu rezultatele studiilor internaționale din ultimii 5 ani, care relevă o rată îmbunătățită de supraviețuire și o recuperare superioară a acestor pacienți (10%). Mai mult decât atât, chirurgia laparoscopică permite implementarea facilă a protocoalelor ERAS în vederea unei spitalizări de durată mai scurtă și unui confort postoperator crescut pentru pacient.

În concluzie, considerăm hemicolectomia dreaptă cu CME pe cale laparoscopică ca o soluție optimă pentru tratamentul pacienților cu cancer de colon drept datorită recuperării postoperatorii superioare și coroborat cu recomandările și rezultatele oncologice îmbunătățite pe termen lung.

**Cuvinte cheie:** hemicolectomie, dreaptă, laparoscopie, mezocolon, CME

## IMPORTANCE OF COMPLETE MEZOCOLIC EXCISION IN LAPAROSCOPIC RIGHT COLECTOMY

S. Aldoescu, M. Misca, E. Catrina, S. Petrea, M. Vilcu, E. Niculescu, I. Brezean  
General Surgery Clinic II, Dr. I. Cantacuzino Hospital, Bucharest

Surgery for right colon cancer has long been a subject of controversy, because of the variability of lymph-node drainage territory. Seing as TME has been associated with improved results for rectal cancer patients, there has been considerable talk recently of introducing a similar surgical technique of complete mezocolic excision in avascular fascial planes in order to achieve improved prognosis. It has also been demonstrated that right colectomy with CME is non-inferior to standard colectomy, as far as safety is concerned, while having a higher lymph-node yield. Also, laparoscopic surgery has been accepted as a feasible alternative in cancer surgery, with the added benefit of a fast postoperative recovery.

We present our results and observations concerning laparoscopic right hemicolectomies with CME corroborated with results of international studies from the past 5 years, which show a better long term survival and faster recovery associated with these patients (10%). Moreover, laparoscopic surgery is better suited to implementation of ERAS protocols for a shorter hospital stay and an easier postoperative recovery.

In conclusion, we consider laparoscopic right hemicolectomy with CME as an optimal solution for the treatment of patients with right

colon cancer, due to better postoperative recovery and improved long-term oncologic results.

**Keywords:** hemicolecotomy, right, laparoscopic, mesocolon, CME

## APENDICECTOMIE LAPAROSCOPICĂ VS. DESCHISĂ ÎN APENDICITA ACUTĂ: ANALIZA EFICACITĂȚII MEDICALE ȘI ECONOMICE ASUPRA SISTEMULUI DE SĂNĂTATE



**Bănărescu Tudor, Condrațchi Eugeniu, Ursan Valeriu, Pinzari Tudor, Harghel Anatolie, Armanu Victor, Ușurelu Sergiu, Munteanu Sergiu**

Health Forever International SRL “SI Medpark”, Chișinău, Republica Moldova

**Scopul lucrării.** Scopul acestei lucrări este de a compara efectele terapeutice și siguranța apendicectomiei laparoscopice (AL) vs apendicectomiei “deschise” (AD) precum și cost - beneficii.

**Materiale și metode.** Între 01.2020-05.2023 au fost operați 220 pacienți dintre care 154 (70%) cazuri prin AL și 66 (30%) cazuri AD. Sex feminin 112 (50,9%), sex masculin 108 (49,09%). Riscul anestezic ASA I-III.

**Rezultate.** În lotul de pacienți operați prin AL vârsta medie sex feminin este 27,2(18-65), sex masculin 35,15(21-64). La pacienții operați prin AD vârsta medie sex feminin este 43(18-71), sex masculin 41,3(28-65). Durata de spitalizare 1-2 zile în AL și 2-5 zile în AD. A fost recurs la conversie într-un singur caz (0.45%). Examenul histologic a demonstrat apendicele vermicular cu modificări catarale, flegmonoase, gangrenoase (perforative). La toți pacienții a fost aplicat protocolul de antibioticoprofilaxie cu cefazolin (conform IMC), combinat cu metronidazol 500 mg în caz de prezența lichidului în cavitatea peritoneală și caracterul acestuia, cu continuarea antibioticoterapiei 3-5 zile în peritonită purulentă local. Contaminarea plăgii postoperatorii în AL (plaga prin care s-a extras apendicele vermicular) 5 cazuri (3,2%), în AD 3 cazuri (4,54%). Fără readmiteri. Mortalitate zero.

**Concluzii.** În cazul nostru AL ar avea avantajul AD prin intensitatea durerii în prima zi, infecții ale plăgii, durata spitalizării și timpul până la revenirea la activitatea zilnică obișnuită și încadrarea în câmpul muncii. Datele literaturii mondiale arată un avantaj al AL prin durata spitalizării și timpul de recuperare postoperatorie.

**Cuvinte cheie.** Apendicectomie laparoscopică, apendicectomie deschisă, apendicită acută, avantaje

## THE LAPAROSCOPIC APPENDECTOMY VS OPEN APPENDECTOMY IN ACUTE APPENDICITIS: ANALYSIS OF MEDICAL AND ECONOMIC EFFECTIVENESS IN THE HEALTH CARE SYSTEM

**Dr. Banarescu Tudor, Condrațchi Eugeniu, Ursan Valeriu, Pinzari Tudor, Harghel Anatolie, Armanu Victor, Ușurelu Sergiu, Munteanu Sergiu**

Health Forever International LLC “International Hospital Medpark”, Chișinău, Republic of Moldova

**Aim of study.** The purpose of this summary is to compare the therapeutic effects and safety in laparoscopic appendectomy (LA) vs the "open" appendectomy (OA), as well as the cost and benefits of treatment.

**Materials and methods.** In the period of 01.2020 - 05.2023 220 patients were operated on, 154 (70%) were operated using the LA and 66 (30%) with OA, 112 (50.9%) - women, and 108 (49.09%) - men. Anesthesia risk score - ASA I-III.

**Results.** The average age of women operated via laparoscopic surgery is 27.2 (18-65), men 35.15 (21-64). The average age of women operated using the open appendectomy procedure is 43 (18-71), men 41.3 (28-65). The length of hospital stay is 1-2 day in laparoscopic surgery, and 2-5 days in open appendectomy procedure. The conversion rate (0.45%) - one single case. The histological examination reported the vermicular appendix with catarrhal, phlegmonous, gangrenous (perforating) changes. All the patients were treated with antibacterial therapy with Cefazolin (according to IMC), combined with Metronidazole 500 mg in case when is determined fluid in peritoneal cavity and it's characteristics, and continuing the antibacterial therapy for 3-5 days in case when the patient has local purulent peritonitis. The rate of postoperative wound contamination in LA (in case with vermicular appendix)- 5 cases (3.2%) and in OA procedure - 3 cases (4.54%). Without repeated hospitalization. Mortality rate - 0.

**Conclusions.** According to our experience and case study, we recognize the LA has an advantage over the OA, in terms of first-day pain intensity, wound contamination, the length of hospital stay and postoperative recovery until returning to normal daily and professional activity. World medical literature clearly highlights the advantages in the length of hospital stay and postoperative recovery time.

**Keywords.** Laparoscopic appendectomy, open appendectomy, acute appendicitis, advantages.

## TRATAMENTUL CHIRURGICAL LAPAROSCOPIC AL CHISTULUI OVARIAN



**Ungureanu S., Șipitco N., Ungureanu I.**

<sup>1</sup> Catedra chirurgie Nr 4, USMF, Nicolai Testemițanu”, Republica Moldova, <sup>2</sup> Spitalul Clinic Republican “Timofei Moșneaga”, Republica Moldova

**Scopul lucrării.** Chist ovarian este o patologie frecventă la femeie în perioada de activitate genital-reproductivă, morfologic cu colecții lichidiene anormale, delimitate de o membrană și situate în interiorul unui ovar. Chisturile de ovar se clasifică în: chisturile funcționale – reprezintă 90% dintre cazuri (cauzate de disfuncții hormonale) și chisturile organice- endometrioic, dermoid, mucoid sau seros. Scopul lucrării: Tratament Laparoscopic / metoda tradițională. Chistectomia ovariană laparoscopică este necesară în următoarele situații: un ovar sau un chist torsionat sau erupt, dureri severe și sângerări, dimensiuni de 6-7 cm sau în cazul compresiei altor organe intraabdominale. Progresarea chistului după 2-3 luni cu tratament hormonal reprezintă o altă indicație chirurgicală – mai ales dacă au existat 1-2 menstrue în această perioadă fără dinamica de regresie sau laparotomie mediană, în cazul chisturilor gigante cu diametru 10-14 cm .

**Rezultate.** Pacienta 41 ani investigată prin RMN. D.c:Chist ovarian pe dreapta. Clinic dureri pelvine, eliminări patologice vaginale. Intervenit chirurgical laparoscopic cu excizia chistului 3x5 cm. Postoperator cu restabilirea totală în 3 zile. Pacienta 18 ani investigată prin USG și CT abdominal D.c Chist ovarian pe stânga. S-a intervenit chirurgical prin LMM unde se determina chist gigant 30x30 cm. S-a efectuat chist-ovarectomie în bloc pe stânga. Perioada de spitalizare 9 zile, cu dureri în plagă, drenuri abdominale, risc de infectare a plăgii

**Concluzii.** Acțiunea prin tratament laparoscopic: este minim invaziv, abord incizional mic, perioada de recuperare postoperatorie este scurtă, risc de infectarea plăgii minim. Dureri postoperatorii minime. Necesitate medicației postoperatorie minim.

**Cuvinte cheie.** Chist ovarian, Tratament Laparoscopic, Chistectomie

## LAPAROSCOPIC SURGICAL TREATMENT OF THE OVARIAN CYST

Ungureanu S., Șipitco N., Ungureanu I.

<sup>1</sup> SUMPh “Nicolae Testemițanu”, Republic of Moldova, <sup>2</sup> Clinical Republican Hospital “Timofei Moșneaga”, Republic of Moldova

**Aim of study.** Ovarian cyst is a frequent pathology in women during the period of genital-reproductive activity, morphologically with abnormal liquid collections, delimited by a membrane and located inside an ovary. Ovarian cysts are classified into: functional cysts - represent 90% of cases (caused by hormonal dysfunctions) and organic cysts - endometriotic, dermoid, mucoid or serous. Purpose: Laparoscopic treatment vs traditional method. Laparoscopic ovarian cystectomy is necessary in the following situations: a twisted or ruptured ovary or cyst, severe pain and bleeding, 6-7 cm in size or in case of compression of other intra-abdominal organs. The progression of the cyst after 2-3 months with hormonal treatment is another surgical indication - especially if there were 1-2 periods during this period without regression dynamics or median laparotomy, in the case of giant cysts with a diameter of 10-14 cm.

**Results.** 1. Patient, 41-year-old, Investigated by MRI. Diagnosis: Ovarian cyst on the right. Clinical pelvic pain, pathological vaginal discharge. Laparoscopic surgical intervention for excision of the 3x5 cm cyst. Postoperative, with total recovery in 3 days. 2. Patient, 18-year-old. Investigated by USG and abdominal CT. Diagnosis: Ovarian cyst on the left. Surgery was performed through laparotomy, where a giant 30x30 cm cyst was determined. En bloc ovariectomy was performed on the left side. Hospitalization period 9 days, with pain in the wound, presence of abdominal cramps, risk of wound infection.

**Conclusions.** Action through laparoscopic treatment: it is minimally invasive, small incisional approach, the postoperative recovery period is short, the risk of wound infection minimal. Minimal postoperative pain. Minimum necessary postoperative medication

**Keywords.** Ovarian cyst, laparoscopic treatment, cystectomy

## SPLENECTOMIA PRIN ABORD LAPAROSCOPIC ȘI CUM PREFER SĂ O FAC



V. Filimon<sup>1</sup>, A. Chitul<sup>1,2</sup>, R.C. Turliuanu<sup>1</sup>, A. Popa<sup>1</sup>, Draga Mandi<sup>1</sup>, Emilica Ciofic<sup>1</sup>, Cristina Terenti<sup>1</sup>, M. Al Marazgh<sup>1</sup>, C. Bezede<sup>1</sup>, Silvia Filimon, A. Bordea<sup>1,2</sup>, Angela Blajin<sup>1</sup>, E. Popa<sup>1</sup>, D.A. Cristian<sup>1,2</sup>, F.A. Grama<sup>1,2</sup>

<sup>1</sup> Clinica de Chirurgie, Spitalul Clinic Coltea, București, Romania, <sup>2</sup> UMF Carol Davila, București, Romania

**Scopul lucrării.** Studiarea cazurilor de splenectomie prin abord laparoscopic și clasic în vederea stabilirii cauzalității tip procedură-incidente perioperatorii și demonstrării superiorității abordului laparoscopic.

**Materiale și metode.** Au fost selectate cazurile de splenectomie efectuate prin abord clasic și laparoscopic în Clinica de Chirurgie Coltea, perioada 01.01.2019-31.12.2022. Am revăzut filmările intraoperatorii, am evaluat factorii generali și locali asociați abordului chirurgical preferat.

**Rezultate.** Au fost selectate 29 de cazuri, vârsta medie 54.8 ani, 72.4% femei, 27.6% barbati, 55.2% (16) cu multiple comorbidități: antecedente chirurgicale majore, insuficiența cardiacă, asmul bronșic sever etc. Cazurile au fost împărțite în 2 grupe: Gr. I- cu abord laparoscopic 34.5% (10), Gr. II- cu abord clasic 65.5% (19). Incidența comorbidităților a fost de 10% (1) în Gr.I, cu dimensiunea medie a splinei de 13.2 cm (min 8.5 cm, max 21 cm) și 84.2 % (16) în Gr.II cu dimensiunea medie a splinei de 20.4 cm (min 10 cm, max 34 cm). Doar în Gr.II au fost înregistrate sângerări intraoperatorii în 78.9% (15), iar în 15.8% (3) au fost complicații postoperatorii. Pacienții din Gr.I au avut o perioadă de spitalizare postoperatorie medie de 4 zile, iar cei din Gr. II de 7 zile și au fost externati cu o evoluție postoperatorie favorabilă.

**Concluzie.** Abordul laparoscopic are aceleași indicații ca abordul clasic conform EAES, cu avantajul complicațiilor perioperatorii mult reduse și o spitalizare postoperatorie mai mică comparativ cu abordul clasic, iar în cazul echipelor experimentate este posibil abordul laparoscopic inclusiv la pacienții cu splenomegalii masive (>20cm), care poate fi asistat manual.

**Cuvinte cheie.** Laparoscopie, splenectomie, asistat manual, complicații postoperatorii

## SPLENECTOMY THROUGH THE LAPAROSCOPIC APPROACH AND HOW I DO IT

V. Filimon<sup>1</sup>, A. Chitul<sup>1,2</sup>, R.C. Turliuanu<sup>1</sup>, A. Popa<sup>1</sup>, Draga Mandi<sup>1</sup>, Emilica Ciofic<sup>1</sup>, Cristina Terenti<sup>1</sup>, M. Al Marazgh<sup>1</sup>, C. Bezede<sup>1</sup>, Silvia Filimon, A. Bordea<sup>1,2</sup>, Angela Blajin<sup>1</sup>, E. Popa<sup>1</sup>, D.A. Cristian<sup>1,2</sup>, F.A. Grama<sup>1,2</sup>

<sup>1</sup> Clinic of Surgery, Coltea Clinical Hospital, Bucharest, Romania, <sup>2</sup> UMF Carol Davila, Bucharest, Romania

**Aim of study.** Study of cases of splenectomy by laparoscopic and classic approach in order to establish causality type procedure-perioperative incidents and demonstrate the superiority of the laparoscopic approach.

**Materials and methods.** The cases of splenectomy performed by classical and laparoscopic approach in the Coltea Surgery Clinic, period 01.01.2019-31.12.2022, were selected. We reviewed intraoperative films, assessed general and local factors associated with the preferred surgical approach.

**Results.** 29 cases were selected, average age 54.8 years, 72.4% women, 27.6% men, 55.2% (16) with multiple comorbidities: major surgical antecedents, heart failure, severe bronchial asthma, etc. The cases were divided into 2 groups: Gr. I- with laparoscopic

approach 34.5% (10), Gr. II- with classic approach 65.5% (19). The incidence of comorbidities was 10% (1) in Gr.I, with mean spleen size of 13.2 cm (min 8.5 cm, max 21 cm) and 84.2% (16) in Gr.II with mean spleen size of 20.4 cm (min 10 cm, max 34 cm). Only in Gr.II, intraoperative bleeding was recorded in 78.9% (15), and in 15.8% (3) there were postoperative complications. The patients in Gr. I had an average postoperative hospitalization period of 4 days, and those in Gr. II of 7 days, and were discharged with a favorable postoperative evolution.

**Conclusions.** The laparoscopic approach has the same indications as the classic one according to EAES, with the advantage of reduced perioperative complications and a shorter postoperative hospitalization, and in the case of experienced teams, the laparoscopic approach is possible, including patients with massive splenomegaly (>20cm), being manually assisted.

**Keywords.** Laparoscopy, splenectomy, hand-assisted, postoperative complications

## STATE OF ART IN HERNIA SURGERY - RESULTS OF OUR RECENT EXPERIENCE



Niculae Iordache, Stanculea Floris, Claudiu Ungureanu  
Saint John Hospital, General Surgery, Bucharest, Romania

**Introduction.** Minimally invasive surgery (MIS) has gained popularity in all surgical fields, and hernia surgery is one of the most recent. Inguinal, umbilical, and incisional hernias benefit from laparoscopic procedures. Short hospitalization, reduced return-to-work time, and fast recovery after surgery recommend MIS as the new standard for hernia surgery.

**Methods.** In this review, we analyzed our experience in the period 2019-2023, including patients with hernia defects who underwent MIS. The procedures performed were as follows: intraperitoneal onlay mesh (IPOM) and extended total extraperitoneal (eTEP) for umbilical hernias; total extraperitoneal (TEP) and trans-abdominal preperitoneal (TAPP) for inguinal hernias; and eTEP, IPOM, and trans-abdominal retromuscular (TARM) for incisional hernias. Surgeries were performed laparoscopically under general anesthesia. The study included 236 procedures: 49 for incisional hernias (20.76%), 52 for umbilical hernias (22.03%), and 135 for inguinal hernias (57.21%). eTEP was predominant in incisional hernias (61.22%), followed by IPOM (20.42%), and TARM (18.36%). Inguinal hernias were treated using TEP (88.89%) and TAPP (11.12%). Umbilical hernias were operated on using IPOM (23.08%) and eTEP (76.92%). Emergent surgery was performed in 38 cases (16.11%): 7 cases of umbilical hernias, 26 cases of inguinal hernias, and 5 cases of incisional hernias.

**Results:** The conversion rate was 5.08% (12 cases), which was related to difficulties in dissection (eTEP) and peritoneal tear (TEP). The complication rate was 11.86% and included 12 hematomas, 10 bleeding events, 3 intestinal fistulas, and 2 bowel obstructions. Of these, 75% required a reoperation. One patient died of postoperative pulmonary thromboembolism. Seromas were observed in 7.2% of patients. Four recurrences (1.7%) have been reported to date.

**Conclusion:** Our results show reduced complication rates, reduced recurrences, and wound-related occurrences and support MIS as a valuable tool in hernia surgery.

**Keywords:** minimal invasive surgery, hernia surgery, laparoscopic, hernia

## MANAGEMENTUL NON-REZEȚIONAL AL LEZIUNILOR SPLENICE ÎN CHIRURGIA LAPAROSCOPICĂ



Emil Mois, Florin Graur, Cosmin Puia, Septimiu Moldovan, Florin Zaharie, Calin Popa, Nadim Al Hajjar

**Introducere:** Leziunile splenice iatrogene în chirurgia abdominală reprezintă o complicație subestimată și este important să fie recunoscute intraoperator pentru a se asigura un management adecvat. Dintre procedurile chirurgicale cu cea mai mare rată a leziunilor splenice se numără: hemicolecomia stângă (1-8%), procedeele antireflux în chirurgia deschisă (3-20%), nefrectomia stângă (4-13%) și reconstrucția aortei abdominale proximale și a ramurilor acesteia (21-60%). Pentru a gestiona acest tip de complicație, poate fi necesară splenectomia, dar tratamentul conservator prin orice mijloace, cu scopul de a obține o hemostază adecvată, ar trebui utilizat în orice situație.

**Serie de cazuri:** Vom prezenta trei cazuri clinice care au constat în diferite leziuni splenice apărute în timpul procedurilor laparoscopice, care au fost gestionate conservator, fără a fi necesară efectuarea splenectomiei. Primul caz a constat într-o efracție splenică la un pacient cirotic în timpul unei rectosigmoidectomii laparoscopice, al doilea pacient a suferit o hemoragie prin decapsulare splenică în timpul unei cure laparoscopice a herniei hiatale, iar în ultimul caz am gestionat o leziune splenică apărută la introducerea trocarelor pentru o suprarenalectomie dreaptă laparoscopică la un pacient cu obezitate morbidă.

**Discuții:** Seria de cazuri prezentate sunt foarte ilustrative pentru un tratament non-rezețional efectuat laparoscopic în managementul adecvat al leziunilor splenice iatrogene. Hemostaza a fost realizată printr-o combinație de presiune locală aplicată cu o meșă, electrochirurgie și materiale șau substanțe hemostatice.

**Concluzie:** În concluzie, considerăm că managementul conservator al hemoragiilor splenice ce pot apărea în timpul intervențiilor chirurgicale laparoscopice ar trebui săpănit de orice chirurg generalist, și de preferință, realizat laparoscopic.

## NON-RESECTIONAL MANAGEMENT OF SPLENIC INJURIES IN LAPAROSCOPIC SURGERY

Emil Mois, Florin Graur, Cosmin Puia, Septimiu Moldovan, Florin Zaharie, Calin Popa, Nadim Al Hajjar

**Background:** Splenic iatrogenic injuries in abdominal surgery represent an underestimated complication and it is important to be recognised intraoperatively to assure a proper management. Among surgical procedures with the highest rate of splenic injuries the following are to be mentioned: left hemicolecotomy (1-8%), open anti-reflux procedures (3-20%), left nephrectomy (4-13%) and reconstruction of the proximal abdominal aorta and its branches (21-60%). In order to manage this type of complication, splenectomy may be required, but conservative treatment by any means with the aim of acquiring proper haemostasis should be employed at any chance.



**Case series:** We are going to present three clinical cases which consisted of different splenic injuries during laparoscopic procedures, which were managed conservatively, without needing to perform a splenectomy. First case consisted of a splenic effraction in a cirrhotic patient during a laparoscopic rectosigmoidectomy, the second patient suffered a bleeding by splenic decapsulation during a routine laparoscopic hiatal hernia repair, and in the last case we have encountered a splenic injury when inserting the trocars for a laparoscopic right adrenalectomy in a patient with morbid obesity.

**Discussion:** The case series presented are very illustrative of a non-resectional treatment performed laparoscopically for a proper management of splenic iatrogenic injuries. Haemostasis was established by a combination of application pressure with a mesh, electro-surgery and haemostatic materials or substances.

**Conclusion:** In summary, we consider that conservative management of splenic bleedings which may occur during laparoscopic intervention should be mastered by any general surgeon and preferably established laparoscopically.

## PROGRAM EDUCAȚIONAL ETAPIZAT PENTRU SUTURA LAPAROSCOPICĂ DEDICAT REZIDENȚILOR ÎN SPECIALITĂȚI CHIRURGICALE



**Calin Popa, Diana Schlanger, Mois Emil, Florin Graur, Florin Zaharie, Nadim Al Hajjar**

**Scop:** Modelul educațional see one - do one - teach one s-a dovedit ca fiind ineficient în învățarea tehnicilor de chirurgie minim invazivă. Sutura laparoscopică este o tehnică esențială în chirurgia minim invazivă, dar în același timp dificil de învățat. Scopul studiului nostru este să dovedească necesitatea și fezabilitatea unui model de training etapizat pentru introducerea rezidenților din specialitățile chirurgicale în bazele suturii laparoscopice.

**Material și metode:** Studiul nostru este un studiu prospectiv care a inclus rezidenți din specialități chirurgicale fără experiență anterioară în sutura laparoscopică. Au fost organizate trei sesiuni separate de training, pe diferite nivele de dificultate: aptitudini de baza în sutura laparoscopică: exerciții dedicate manipulării acului și efectuării nodurilor chirurgicale; aptitudini intermediare în sutura laparoscopică: suturi continue și întrerupte folosind fire monofilament, multifilament pe materiale sintetice și biologice; aptitudini avansate în sutura laparoscopică: efectuarea anastomozelor intestinale terminotermale și laterolaterale.

**Rezultate:** Douăzeci de participanți au fost incluși în primele două sesiuni, respectiv 10 participanți fiind incluși în a treia sesiune. Cinci participanți au fost înrolați consecutiv în toate cele 3 sesiuni de training. Comparativ cu participanții care nu au urmat programul etapizat, cei 5 participanți au avut timpi de execuție mai rapizi și tehnică chirurgicală de calitate mai bună, indiferent de anul de rezidențiat.

**Concluzii:** Modelul de training propus permite participanților să învețe noile principii într-o manieră graduală, permițând învățarea eficientă a tehnicilor complexe de sutură, dovedind astfel eficacitatea modelului educațional.

## A STEP-BY-STEP LAPAROSCOPIC SUTURING SKILLS EDUCATIONAL PROGRAM FOR SURGICAL RESIDENT TRAINEES

**Calin Popa, Diana Schlanger, Mois Emil, Florin Graur, Florin Zaharie, Nadim Al Hajjar**

**Aim:** The see one - do one - teach one apprenticeship model has been proved to be ineffective in teaching minimally invasive surgical skills. Laparoscopic suturing is an essential technique for minimally invasive surgery, but as well a very difficult skill to learn. The aim of our study is to prove the necessity and the feasibility of a step-by-step training model for teaching surgical residents the basic of laparoscopic suturing.

**Methods:** We have conducted a prospective study that included surgical residents without previous experience in laparoscopic suturing. Three separate training sessions were organized, based on different competency levels: basic skills in laparoscopic suturing: exercises for needle manipulation and knot tying; intermediate laparoscopic suturing skills: interrupted and continuous sutures using multifilament, monofilament, and barbed wires on synthetic and biologic material; advanced laparoscopic suturing skills: end-to-end and side-to-side intestinal anastomoses. The activity of the participants was evaluated by 5 trainers.

**Results:** Twenty participants were enrolled in the first two sessions and 10 participants were enrolled in the third session. Five participants have consecutively participated in all three training sessions. Compared to the participants that did not follow the step-up program, the 5 participants had faster execution times and higher quality suturing, regardless of their year of study.

**Conclusions:** Our proposed training model allows the trainee to get acquainted with the new patterns of movement in a gradual manner, allowing them to efficiently learn complex suturing skills, proving to be an effective teaching method.

## INTELIGENȚA ARTIFICIALĂ ÎN CHIRURGIE



**E. Târcoveanu, Cr. Lupașcu**

**Clinica I Chirurgie „Tănăsescu – Buțureanu”, Universitatea de Medicină și Farmacie „Grigore T. Popa” Iași, Spitalul clinic de Urgențe „Sf. Spiridon” Iași, ASM, filiala Iași**

Chirurgia robotică, care a cucerit prezentul și va domina viitorul, este o punte între chirurgia laparoscopică și chirurgia digitală. Chirurgia digitală își propune să aducă un nou nivel științific, mai multă rigoare și transparență prin furnizarea de instrumente care sporesc abilitățile chirurgicale ale echipei, o mai bună percepție și îmbunătățirea rezultatelor. Cu progresele tehnologice, putem valorifica cunoștințele acumulate în milioane de proceduri la nivel mondial (310 milioane intervenții chirurgicale anual) pentru a oferi cele mai bune rezultate pentru fiecare pacient. Oportunitățile actuale ale chirurgiei digitale sunt impresionante: îmbunătățirea antrenamentului chirurgical și a pregătirii rezidenților, aducerea transparenței în sala de operație, descoperirea factorilor care influențează rezultatele postoperatorii, gestionarea complexității tehnologice din SO și ATI, dezvoltarea cercetării medicale. Chirurgia digitală va ajuta personalul să devină mai performant, să înțeleagă nevoile chirurgului și ale echipei operatorii, astfel încât să ofere îngrijiri mai eficiente pacienților. Chirurgia digitală va ajuta la formarea tuturor participanților echipei chirurgicale cu privire la modul în care își pot îndeplini

cel mai bine rolul și să ofere feedback eficient pentru continuă îmbunătățire. Va ajuta administratorii să aibă o perspectivă mai cuprinzătoare asupra a ceea ce se întâmplă în sala de operație, astfel încât să se poată descurca cel mai bine cu resursele financiare. Chirurgia digitală va crea pârgă conecțării IA la practica chirurgicală pentru a oferi experiențe îmbunătățite și rezultate mai bune pentru pacienți, chirurghi și sistemul de sănătate.

**Cuvinte cheie:** IA în chirurgie, instruire

## ARTIFICIAL INTELLIGENCE IN SURGERY

**E. Tarcoveanu, Cr. Lupașcu**

**First Surgical Clinic "Tănăsescu - Buțureanu", University of Medicine and Pharmacy "Grigore T. Popa" Iași, Clinical Emergency Hospital "Sf. Spiridon" Iasi, ASM**

Robotic surgery, which has conquered the present and will dominate the future, is a bridge between laparoscopic surgery and digital surgery. Digital surgery aims to bring a new level of science, more rigor and transparency by providing tools that enhance the team's surgical skills, better insight and improve outcomes. With technological advances, we can leverage knowledge gained in millions of procedures worldwide (310 million surgeries annually) to provide the best results for every patient. The current opportunities in digital surgery are impressive: improving surgical training and resident training, bringing transparency to the operating room, discovering factors that influence postoperative outcomes, managing technological complexity in OS and ATI, advancing medical research. Digital surgery will help staff become more efficient, understand the needs of the surgeon and the operating team, so that they can provide more effective patient care. Digital surgery will help train all surgical team members on how they can best perform their role and provide effective feedback for continuous improvement. It will help administrators have a more comprehensive view of what is happening in the operating room so they can best manage financial resources. Digital surgery will create the leverage to connect AI to surgical practice to deliver improved experiences and better outcomes for patients, surgeons and the healthcare system.

**Keywords:** AI in surgery, training

---

## PANCREATECTOMIILE DISTALE LAPAROSCOPICE IN LEZIUNI BENIGNE



**Zaharie F, Valean D, Taulean R, Mois E, Popa C, Graur F, Schlanger D, Ciocan A, Puia I.C., Al-Hajjar N.**

Pancreatectomia distala este o procedura standard pentru tumorile benigne sau maligne cu risc scazut. Abordul laparoscopic cu prezervarea splinei ramane in continuare o procedura de dificultate tehnica mai ridicata. Desi avansurile tehnologice si laparoscopice recente au facilitat realizarea acestei proceduri, exista o serie de pasi cheie care trebuie mentinuti. Studiile recente au demonstrat beneficiile pe termen scurt si lung in prezervarea splinei, precum reducerea riscului de sepsa, astfel ca de fiecare data cand este posibil, prezervarea splinei este standardul de aur. Aceasta prezentare subliniaza indicatiile abordului laparoscopic, prezentand pasii respectati in ingrijirea preoperatorie, tehnica operatorie explicate in detaliu cu enuntarea pasilor important, metodele de prezervare a splinei precum si ingrijirea si urmarirea postoperatorie.

## LAPAROSCOPIC DISTAL PANCREATECTOMIES FOR BENIGN LESIONS.

**Zaharie F, Valean D, Taulean R, Mois E, Popa C, Graur F, Schlanger D, Ciocan A, Puia I.C., Al-Hajjar N.**

Distal pancreatectomy is a standard procedure for benign tumors or tumors with low risk of malignancy. Laparoscopic distal pancreatectomy with preservation of the spleen is a technically demanding procedure. Although recent technical and laparoscopic advances have made the procedure more feasible and accessible, there are important steps that need to be maintained. Previous studies have shown both the short and long-term benefits of spleen preservation, such as lowering the risk of sepsis, therefore whenever it's possible, splenic preservation should be the standard of care. This presentation highlights the indications for the laparoscopic approach, presenting the important steps in the preoperative care of such patient, the surgical technique described in detail with enunciation of the key steps, the methods of spleen preservation as well as the postoperative care and follow-up.

---

## CHIRURGIA MINIM INVAZIVĂ A TUMORILOR PANCREATICE: LAPAROSCOPIE VERSUS ROBOTICĂ



**Adrian Bartoș, Ioana Iancu, Sandu Brânzilă, Andrei Odainii, Puia Cosmin, Nadim Al Hajjar**

Chirurgia tumorilor pancreatice reprezintă un domeniu în care dezvoltarea tehnologică încearcă să aducă progrese semnificative în ceea ce privește tehnica chirurgicală, mai ales atunci când se indică un abord minim invaziv. Lucrarea de față subliniază principalele indicații, avantaje, dezavantaje și rezultate ce însoțesc tehnicile minim invazive laparoscopice și robotice, prin prisma ultimelor date din literatura de specialitate și experiența autorilor, alături de conduita intraoperatorie, în funcție de localizarea tumorală: cefalopancreatică sau corporeo-caudală pancreatică.

## MINIMALLY INVASIVE SURGERY FOR PANCREATIC TUMORS: LAPAROSCOPY VERSUS ROBOTIC SURGERY

**Adrian Bartoș, Ioana Iancu, Sandu Brânzilă, Andrei Odainii, Puia Cosmin, Nadim Al Hajjar**

Surgery for pancreatic tumors represents an area in which technological development to day seeks to bring significant advances in surgical technique, especially when a minimally invasive approach is indicated. The present paper emphasizes the main indications,

advantages, disadvantages and results accompanying the minimally invasive laparoscopic and robotic techniques, in the light of the latest data from the specialized literature and the authors' experience, along with the intraoperative tactical aspects, according to the tumoral topography: cephalopancreatic or corporeo-caudal pancreatic.

## REZECTIE RECTALE LAPAROSCOPICE: ASPECTE PRACTICE



**Zaharie F, Valean D, Taulean R, Mois E, Popa C, Graur F, Schlanger D, Ciocan A, Puia I.C., Al-Hajjar N**

Abordul laparoscopic in chirurgia cancerului de rect este o considerat standardul de aur ce ofera rezultate oncologice similar cu o recuperare postoperatorie imbunatatita, si o rata minimala de complicatii. Pe fondul complexitatii crescute, cu toate acestea, abordul laparoscopic ar trebui efectuat in centre terțiare, fiind rezervat chirurgilor cu o curba de invatare adecvata. O selectie atenta a cazurilor si o planificare adecvata ar trebui luata in considerare in cadrul acestui abord. Prezentarea de fata surprinde aspectele practice de baza precum si variatii tactice in cadrul rezectiilor de rect laparoscopice, precum si pasii potentiali in atingerea curbei de invatare.

## LAPAROSCOPIC RECTAL RESECTIONS: PRACTICAL ASPECTS

**Zaharie F, Valean D, Taulean R, Mois E, Popa C, Graur F, Schlanger D, Ciocan A, Puia I.C., Al-Hajjar N**

Laparoscopic approach is an already established procedure in rectal cancer which offers a similar oncological outcome, with improved postoperative recovery and fewer complications. Due to its increased complexity, however, the laparoscopic approach should be reserved for high-volume centers and for experienced surgeons with an adequate learning curve. Appropriate patient selection and planning must be carefully considered when opting for this approach. In this presentation, the primary practical aspects as well as certain tactical approaches will be covered regarding the laparoscopic rectal resections as well as the potential steps in achieving the learning curve.

## FIRST ROBOTIC APPROACH OF TENDON TRANSPLANTATION FOR APICAL PROLAPSE REPAIR - A CLINICAL FEASIBILITY STUDY



**Mustea A.**

**University Hospital Bonn, Germany**

**Introduction.** Pelvic organ prolapse (POP) is a frequent condition affecting more than 40% of parous women. The objective of this study was to evaluate the feasibility and safety of the first robotic-assisted sacrocervicopexy using a semitendinosus tendon autograft (rSC-T) for treatment of apical prolapse.

**Methods.** 10 women with symptomatic  $\geq$  stage II apical prolapse according to the Pelvic Organ Prolapse Quantification System (POP-Q), who underwent rSC-T. Primary objective was to evaluate the feasibility and safety of the procedure and to describe the novel robotic-assisted approach. Secondary objective was the objective cure rate according to POP-Q.

**Results.** We included 10 patients, 8 with uterine prolapse stage II and 1 with apical vault prolapse stage III. Concomitant procedures, i.e. robotic-assisted supracervical hysterectomy (8), anterior (10) and posterior repair (5) and Burch colposuspension (3) were performed. Mean operative time (range) was 155 min. (115-246). Mean blood loss (range) was 27 ml (20-50). All operations were performed successfully without any complication. Duration of hospital stay was according to standard. After a mean follow-up time (range) of 10 weeks (1-26), the objective cure rate was 100% for apical, 90% for anterior and 90% for posterior compartment prolapse.

**Conclusions.** This case series show the feasibility and safety of the robotic approach to apical prolapse repair using a semitendinosus tendon autograft (rSC-T), with low complication rates and excellent short-term objective outcomes. The robotic approach was very suitable for the different key steps of the procedure. To further evaluate the efficacy and safety of this procedure we will initiate a prospective multicenter register study.

## MINIINVAZIVITATE ÎN CHIRURGIA ABDOMINALĂ



**Alexandru Dan Sabau\*, Dan Bratu\*, Catalin Gabriel Smarandache\*\*, Anca Maria Dumitra\*, Draghiciu Alexandra\*, Dan Sabau\***

Sfârșitul secolului XX, consfințește un nou concept medical, și anume, miniinvasivitatea, demolând blocajele conceptuale, "chirurg mare-incizie mare", miniinvasivitatea își face loc și în chirurgie, sprijinită de un "boom" tehnologic într-o specialitate veche dar nou denumită imagistică medicală: ECHO, CT, RMN, Colangio-RMN, PET-CT, Angiografie.

De fapt, acest secol XX lărgeste considerabil și explicit orizontul chirurgical. Alături de chirurgia tradițională și desprinsă din ea apar două noi orientări: miniinvasivitatea și chirurgia de transplant, ambele făcând parte din palmaresul românesc, de pe ambele maluri ale Prutului, datorită unor poli de influență și promovare. Chirurgia de transplant, complexă, dificilă, de excepție, ce presupune echipe multiple, spitale multiple, orașe multiple, țări multiple, costisitoare, energofagă, este posibilă prin „chivernisirea” banului public și în conștientizarea chirurgiei de zi cu zi. Compensator, această reducere a costurilor este generată de apariția miniinvasivității chirurgicale.

Mininvasivitatea chirurgicală este un nou concept, departe de a fi unul centimetric, eventual milimetric, și este un concept larg, anatomic, anatomo-patologic, fiziologic, fizio-patologic, topografic, cosmetic, psiho-sociologic, tactic, tehnico-tehnologic, dimensional, financiar, umanist și în primul rând de protecție a pacientului.

Obiectul miniinvasivității poate fi definit drept "evitarea sacrificiilor inutile, mai ales a celor parietale, consumatoare plastic, imunitar, temporal, în final energetic având drept consecință diminuarea până aproape la dispariție a complicațiilor căilor de abord și o vindecare

mult accelerata”.

Efectele pozitive tardive sau imediate sunt:

- Vindecare spitalicească rapidă (până la “one day surgery” ) sau alte variante cu costuri directe mici și recuperarea post-spitalicească (convalescență) mult redusă (costuri indirecte mici);
- Dispariția cicatricilor mari și a patologiei lor (etalare, cheloid, granuloma de fir);
- Dispariția patologiei de plagă extinsă ( serom, hematom, supurație, eviscerație, eventrație);
- Dispariția patologiei de secțiune musculară, nervoasă și vasculară extinsă;
- Cicatrici inaparente (incizii subcicatriceale - liniile de tensiune tegumentară ale lui Langer);
- Consumuri energetice și plastice minime, ceea ce presupune accelerarea procesului de vindecare și aplicarea mai rapidă a terapiei oncologice (dacă e necesar);
- Consumuri terapeutice minimale (pierderi sangvine minime/nule, antialgice și antibiotice mult reduse cantitativ și calitativ);
- Menajarea psihicului bolnavului prin reluarea mobilității precoce, absența plăgilor largi, dureroase, cicatrici inaparente, absența firelor extractibile de sutură, părăsirea rapidă a spitalului, elemente ce transferă bolnavul din zona omului suferind în zona omului sanatos.



# ENDOSCOPIE

## INJECTAREA DE TROMBINĂ PENTRU PREVENIREA HEMORAGIILOR DIGESTIVE SUPERIOARE DIN ULCERE ACUTE POSTLIGATURARE



Șcureac Andrei<sup>2</sup>, Cumpată Serghei<sup>1</sup>, Ababii Tudor<sup>1</sup>, Guțu Evghenii<sup>1</sup>

<sup>1</sup> Catedra de Chirurgie Generală și Semiologie nr.3, USMF „Nicolae Testemițanu”; <sup>2</sup> IMSP Spitalul Clinic Municipal „Gh. Paladi”, Republica Moldova

**Scopul lucrării.** Hemoragia digestivă superioară din ulcerele acute postligaturare este o complicație potențial fatală a bandării endoscopice, cu o mortalitate înaltă, pînă la 39%. Incidența acesteia raportată în literatură variază între 2,3-18%, recomandările de conduită fiind neconcludente. Scopul este studierea posibilității utilizării trombinei după ligaturarea endoscopică a varicelor esofagiene pentru profilaxia hemoragiilor din ulcere acute asociate bandării.

**Materiale și metode.** În lotul de studiu au fost incluși 20 pacienți (dintre care 5 pacienți au fost bandați anterior, la 5 pacienți bandarea efectuată pe fon de hemoragie activă), s-a injectat trombină în volum de 2,5 ml., total 250 unități, în 2-4 puncte paravazal. Injectarea s-a efectuat după aplicarea ultimului inel, pe perimetru varixului hemoragic, sub inel aplicat (hemoragie acută) sau a varixului cel mai mare după diametru și prezența semnelor roșii (profilaxie primară sau secundară).

**Rezultate.** A fost constatată o singură recidivă de hemoragie în primele 24 de ore (la pacient cu hemoragie variceală activă și șoc la momentul bandării), ce constituie 5%. La 19 pacienți recidivele pe parcurs de 28 zile după bandare nu au fost înregistrate. A fost efectuată endoscopie de control la termen de 28 zile după ligaturare, s-au depistat ulcere acute postligaturare multiple, varicele restante.

**Concluzii.** Metoda descrisă poate fi aplicată la pacienți care au suportat bandare endoscopică în anamneză. Necesită precizie operatorie și punctul clar vizibil de injectare, deci este rezonabil de efectuat pe fon de hemoragie stopată (cu sonda Blakemore).

**Cuvinte cheie.** Hemoragie digestivă superioară variceală, ligaturare endoscopică, injectare de trombină, ulcere acute postligaturare.

## THROMBIN INJECTION FOR PREVENTION OF GASTROINTESTINAL BLEEDING FROM ACUTE POST-LIGATION ULCERS

Șcureac Andrei<sup>2</sup>, Cumpată S<sup>1</sup>, Ababii Tudor<sup>1</sup>, Guțu Evghenii<sup>1</sup>

<sup>1</sup> Department of General Surgery Nr.3, State Medical University “Nicolae Testemițanu”; <sup>2</sup> Municipal Clinic Hospital "Gheorghe Paladi", Chișinău, Republic of Moldova

**Introduction.** Upper gastrointestinal bleeding from acute postligature ulcers is a potentially fatal complication of endoscopic banding, with a high mortality rate of up to 39%. Its incidence reported in the literature varies between 2.3-18%, the conduct recommendations being inconclusive.

**Materials and methods.** In the study group total 20 patients were included (of which 5 patients were banded previously, in 5 patients the bandaging was performed on the background of active bleeding), thrombin was injected in a volume of 2.5 ml., a total of 250 units, in 2- 4 paravasal points. The injection has been performed after applying the last ring, on the perimeter of the hemorrhagic varix, under positioned ligature (acute hemorrhage) or of the largest varix by diameter and the presence of red marks (primary or secondary prophylaxis).

**Results.** Only one recurrence of hemorrhage was diagnosed in the first 24 hours (in a patient with active variceal hemorrhage and shock at the time of bandaging), which is 5%. In 19 patients, no recurrences were recorded during the 28 days after bandaging. A control endoscopy was performed 28 days after ligation, multiple acute post-ligature ulcers and residual varices were detected.

**Conclusions.** The described method can be applied to patients who have undergone endoscopic banding in the anamnesis. It requires operative precision and a clearly visible point of injection, so it is reasonably performed on the background of stopped bleeding (with the Blakemore tube).

**Keywords.** variceal upper digestive bleeding, endoscopic ligation, thrombin injection, acute post-ligature ulcers.

## HERNIILE HIATALE REVERSIBILE ȘI MIGRAȚIA PATOLOGICĂ SUPRAHIATALĂ A JONȚIUNII ESOFAGO-GASTRICE



V. Istrate<sup>1,2</sup>, Corina Șcerbatiuc-Condur<sup>1</sup>, S. Fedoreț<sup>1</sup>, S.Ungureanu<sup>1</sup>, N.Bodrug<sup>2</sup>

<sup>1</sup> Catedra de chirurgie nr.4, Universitatea de Stat de Medicină și Farmacie „N. Testemițanu”, Republica Moldova; <sup>2</sup> Departamentul de Medicină internă, Disciplina de Geriatrie și boli profesionale Universitatea de Stat de Medicină și Farmacie „N. Testemițanu”, Republica Moldova

**Scopul lucrării.** În diverse condiții fiziologice și patologice jonctiunea esofago-gastrică (JEG) poate migra suprahiatal. Diapazonul deplasării reversibile a JEG suprahiatal este diferit. Din acest punct de vedere se deosebesc 3 situații anatomico-fiziologice: (1) migrație fiziologică reversibilă a JEG suprahiatal, (2) migrație excesivă (patologică) a JEG suprahiatal și (3) hernii hiatale reversibile. Diferențierea acestor situații nu este bine clarificată. Scopul studiului a fost evaluarea endoscopică a ratei patologiei cauzal-asociate ca criteriu de diferențiere a situațiilor sus-numite, în funcție de diapazonul și tipul migrației JEG suprahiatal.

**Materiale și metode.** Au fost analizate endoscopic (proendoscopie și în retroflexia endoscopului din stomac) 470 cazuri de migrație a JEG prin orificiul hiatal în mediastinul posterior (suprahiatal). Investigatiile au fost efectuate de un singur endoscopist. S-a folosit complexul endoscopic Olympus Exera III GIF HQ190. Metodologia măsurărilor endoscopice și criteriile de determinare pentru patologia asociată au fost unice pentru toți pacienții. Patologie causal- asociată s-a considerat esofagita de reflux, sechelele cicatriceale posterozive și postulceroase postreflux, esofagul columnar metaplaziat cu metaplazie gastrică și esofagul Barrett. Rata patologiei asociate a fost calculată conform criteriului „absent-prezent” pentru fiecare pacient indiferent de numărul patologieilor asociate și tipul

lor. Diferența ratei patologiei asociate migrației suprahiatale JEG a fost calculată pentru grupurile delimitate cu înălțimea migrației 0.5 cm, 1.0 cm, 1.5 cm, 2.0 cm, 2.5 cm și 3.0 cm.

**Rezultate.** Migrația reversibilă a JEG suprahiatal sub 0.5 cm a fost cauzal-asociată patologic în 2,94%. Corespunzător înălțimii migrației JEG suprahiatal, rata patologiei asociate a alcătuit: pentru diapazonul 0.5÷0,9 cm – 8.54%, pentru diapazonul 1,0÷1,4 cm – 9,20 %, pentru diapazonul 1,5÷1,9 cm – 10.45%, pentru diapazonul 2.0÷2,4 cm – 93.62%, pentru diapazonul 2.5÷2.9 cm – 84.5%, pentru migrația ≥3.0 cm – 87,5%. Astfel, s-au apreciat două puncte semnificative: migrația sub 0.5 cm a fost asociată cauzal-patologic cu o rată practic nulă (zero) a patologiei de reflux și distanța de migrație de 20 mm a fost apreciată ca punctul cu care face cea mai înaltă diferență de asociere cauzal-patologică a diapazoanelor adiacente.

**Concluzii.** Astfel, sub aspect endoscopic, (1) migrația reversibilă a JEG suprahiatal până la 0.5 cm poate fi considerată migrație fiziologică. (2) migrație reversibilă excesivă (patologică) a JEG suprahiatal poate fi considerată deplasarea JEG pe un diapason ≥0.5 cm ÷ <2.0cm, (3) hernie hiatală glisantă reversibilă poate fi considerată deplasarea reversibilă a JEG suprahiatal cu 20 mm și mai mult.

## REVERSIBLE HIATAL HERNIAS AND THE PATHOLOGICAL MIGRATION OF SUPRAHIATAL ESOGASTRIC JUNCTION

Viorel Istrate<sup>1</sup>, Corina Șcerbatiuc-Condur<sup>1</sup>, Sergiu Ungureanu<sup>1</sup>, Nicolae Bodrug<sup>2</sup>.

<sup>1</sup> Department of Surgery Nr. 4, Nicolae Testemițanu State University of Medicine and Pharmacy, Chisinau, Republic of Moldova; <sup>2</sup> Department of Internal Medicine, Discipline of geriatrics and occupational diseases, Nicolae Testemițanu State University of Medicine and Pharmacy, Chisinau, Republic of Moldova

**Aim of study.** In various physiological and pathological conditions, the gastroesophageal junction (GEJ) can migrate suprahiatal. The range of reversible displacement of the suprahiatal GEJ is different. From this point of view, there are 3 anatomical-physiological situations: (1) reversible physiological migration of suprahiatal GEJ, (2) excessive (pathological) migration of suprahiatal GEJ and (3) reversible hiatal hernias. The differentiation of these situations is not well clarified. The objective of the present study was the endoscopic evaluation of the rate of causal-associated pathology as a criterion for differentiating the above situations, depending on the diapason and the type of suprahiatal GEJ migration.

**Materials and methods.** 470 cases of migration of GEJ through the hiatal orifice into the posterior mediastinum (suprahiatal) were analyzed endoscopically (proendoscopy and retroflexion of the stomach endoscope). The investigations were performed by an endoscopist. The Olympus Exera III GIF HQ190 endoscopic complex was used. The methodology of endoscopic measurements and the determination criteria for the associated pathology were unique for all patients. Causal-associated pathology was considered erosive reflux esophagitis, post-erosive and post-reflux scarring sequelae, esophageal columnar metaplasia with gastric metaplasia and Barretts esophagus. The rate of associated pathology was calculated according to the "absent-present" criterion for each patient regardless of the number of associated pathologies and their type. The difference in the rate of pathology associated with suprahiatal GEJ migration was calculated for the groups delimited with the migration height of 0.5 cm, 1.0 cm, 1.5 cm, 2.0 cm, 2.5 cm and 3.0 cm.

**Results.** Reversible migration of suprahiatal GEJ below 0.5 cm was pathologically-associated in 2.94%. Corresponding to the height of the suprahiatal GEJ migration, the rate of the associated pathology was: for the 0.5 ÷ 0.9 cm range - 8.54%, for the 1.0 ÷ 1.4 cm range - 9.20%, for the 1.5 ÷ 1.9 cm range - 10.45%, for the 2.0 ÷ 2.4 cm range - 93.62%, for the 2.5 ÷ 2.9 cm range - 84.5%, for the migration ≥3.0 cm - 87.5%. Thus, two significant points were assessed: the migration below 0.5 cm was causally- pathologically associated with an insignificant rate (2.94%) of reflux pathology and the migration distance of 20 mm was assessed as the point with which it makes the highest difference (10.43% and 93,42%) in causal-pathological association of adjacent tuning forks.

**Conclusions.** Thus, from an endoscopic point of view, (1) reversible migration of suprahiatal GEJ up to 0.5 cm can be considered a physiological migration. (2) excessive (pathological) reversible migration of the suprahiatal EGJ can be considered the displacement of the GEJ on a tuning fork ≥0.5 cm ÷ <2.0cm, (3) reversible sliding hiatal hernia can be considered the reversible displacement of the suprahiatal GEJ by 20 mm and more.

## NEOPLASME ALE COLONULUI – TRATAMENT MINIM INVAZIV – ENDOSCOPIC PRIN DIATERMOEXCIZIE



Samohyalov S<sup>1</sup>, Danci A<sup>1</sup>, Erlih M<sup>2</sup>, Panteleiciuc D<sup>2</sup>

<sup>1</sup> Secția endoscopie și chirurgie minim invazivă, IMSP Spitalul de Stat, Chișinău, Moldova; <sup>2</sup> Secția chirurgie colorectală, IMSP SCM Sfânta Treime, Chișinău, Moldova

**Scopul lucrării.** Neoplasmalele ale colonului sunt predispuși spre creșterea și apariția următoarelor complicații: hemoragii, ocluzii intestinale, dar nu în ultimul timp și dezvoltarea cancerului colorectal. Polipectomie endoscopică prin diatermoexcizie este indicată cu scop preventiv și rămâne a fi o rezolvare chirurgicală minim invazivă modernă pentru acest contingent de pacienți.

**Material și metode.** Studiul prospectiv a inclus 302 de pacienți cu neoplasmalele benigne și maligne de diferite dimensiuni a colonului, care au fost supuși polipectomiei endoscopice prin diatermoexcizie în perioada anilor 2018-2022, cu vârstă cuprinsă între 19 - 89 ani. Criteriu de includere în studiul a fost prezența neoplasmelor ale colonului, preponderent de dimensiuni 15 – 45 mm.

**Rezultate.** Din 302 de pacienți înrolați în studiul la 71,9 % de cazuri ( 217 pts) polipectomie prin diatermoexcizia a fost efectuată în volum deplin. În a doilea grup 28,1 % (85 pts) cu neoplasmalele de dimensiuni mari a fost necesară polipectomie suplimentară în perioada 3 - 6 luni. În majoritatea cazurilor n=181 (59,9 %) examenul histopatologic a confirmat adenomul tubular, în n=109 (36,2 %) cazuri - adenomul tubular-vilos, la 12 (3,9 %) pacienți s-a depistat adenocarcinomul. În caz de adenocarcinom colonoscopia de control a fost indicată peste 3 luni și s-a confirmat absența recidivelor de neoplasm. Complicațiile majore ca perforația colonului au survenit la 4 (1,3 %) pacienți, care au fost operați în mod urgent. Hemoragiile intraoperatorii n=7 (2,1 %) au fost stopate endoscopic prin endoclamarea și diatermocoagulare.

**Concluzii.** Polipectomie endoscopică prin diatermoexcizie este o metodă de elecție pentru neoplasmalele ale colonului cu rata complicațiilor nesemnificativă.

**Cuvinte cheie.** Polipectomie endoscopică, adenom tubulo-vilos, adenocarcinom

**NEOPLASMS OF THE COLON – MINIM INVAZIVE ENDOSCOPIC TREATMENT BY DIATHERMOEXCISION****Samohvalov S<sup>1</sup>, Danci A<sup>1</sup>, Erlih M<sup>2</sup>, Panteleiciuc D<sup>2</sup>****1 Department of endoscopy and minimally invasive surgery, MSPI State Hospital, Chisinau, Moldova; 2 Proctology department, MCH “Holy Trinity”, Chisinau, Moldova**

**Aim of study.** Neoplasms of the colon have a very high probability of growth and the appearance of the following complications: hemorrhages, intestinal occlusions, but not least the development of colorectal cancer. Endoscopic diathermoexcision polypectomy is indicated for preventive purposes and remains a modern minimally invasive surgical solution for this contingent of patients.

**Materials and methods.** The prospective study included 302 patients with benign and malignant neoplasms of different sizes of the colon, who underwent endoscopic polypectomy by diathermoexcision between 2018 and 2022, were aged between 19 and 89 years. The inclusion criteria of the study was the presence of neoplasms of the colon, predominantly 15-45 mm in size.

**Results.** Among 302 patients enrolled in the study in 71.9% of cases (217 pts) polypectomy by diathermoexcision was performed in full volume. In the second group, 28.1% (85 pts) with large neoplasms required additional polypectomy in the period between 3 to 6 months. In the majority of cases n=181 (59.9 %) the histopathological examination confirmed tubular adenoma, in n=109 (36.2 %) cases - tubular-villous adenoma, in 12 (3.9 %) patients adenocarcinoma was detected. In case of adenocarcinoma, control colonoscopy was indicated after 3 months and the absence of neoplasm recurrences was confirmed. Major complications such as colonic perforation occurred in 4 (1.3%) patients, who were urgently operated. Intraoperative hemorrhages n=7 (2.1 %) were stopped endoscopically by endocloration and diathermocoagulation.

**Conclusions.** Endoscopic diathermoexcision polypectomy is a method of choice for large colonic polyps with insignificant complication rate.

**Keywords.** Endoscopic polypectomy, tubular-vilous adenoma, adenocarcinoma.

**ORGANIZAREA ȘI ISTORIA ENDOSCOPIEI ȘI ULTRASONOGRAFIEI ÎN REPUBLICA MOLDOVA****Pitel E, Kalamaghina A, Colibaba O.****Societatea de endoscopie, chirurgie minim-invasiva și ultranografie „V.M.Guțu” din Republica Moldova**

**Scopul lucrării.** Endoscopia și ultrasonografia sunt specialități relativ tinere, iar succesele medicinei contemporane sunt în mare măsură determinate cu apariția și dezvoltarea lor.

**Materiale și metode.** Această lucrare se bazează pe documentele păstrate și amintirile martorilor despre istoria dezvoltării endoscopei și ultrasonografiei în Republica Moldova (RM), precum și pe date statistice privind starea actuală în domeniu.

**Rezultate.** Primele examene endoscopice efectuate în RM includ bronhoscopia rigidă în Institutul de Ftiziopulmonologie în anul 1954, și fibrogastroscopia (FGS) în cadrul Institutului de Oncologie (1966) și a Spitalului Clinic Republican (SCR) din 1976. Din 1979, în noul sediu al SCR Dr.V.Guțu este autorizat să deschidă un cabinet și apoi o secție de endoscopie, dotată cu FGS, fibrocolonoscopie, fibrobronhoscopie, laparoscopie diagnostică, urmată din 1983 și de ultrasonografie (USG). Din acest moment începe formarea structurii naționale de endoscopie, inclusiv deschiderea cabinetelor și secțiilor de endoscopie și USG în Chișinău și raioanele RM, dotarea cu echipament și pregătirea personalului. Medicii au fost instruiți la locul de muncă în secția de endoscopie a SCR, la ședințele ale Societății Științifice de Endoscopie, înființată în 1980, precum și la cursul de specializare și perfecționare în endoscopie și USG în cadrul USMF „Nicolae Testemițanu” (deschis în 1989). În prezent, în RM există o rețea largă de cabinete și secții de endoscopie, Societatea științifică „V.M.Guțu”, înregistrată în 2017, Comisia de specialitate „Endoscopie” și Comisia de atestare profesională la Ministerul Sănătății, funcția de endoscopist în personalul spitalelor.

**Concluzii.** În pofida succesorilor obținute, endoscopia din RM are nevoie de măsuri ulterioare de dezvoltare, inclusiv extinderea rețelei de cabinete și secții, un sistem stabil pentru formarea tinerilor specialiști, dobândirea de către aceștia a diverselor competențe în domeniu și introducerea specialității „Endoscopie” în nomenclatorul de pregătire și educație a medicilor.

**Cuvinte cheie.** Endoscopia, ultrasonografia, societatea profesională, istoria

**ORGANIZATION AND HISTORY OF ENDOSCOPY AND ULTRASONOGRAPHY IN THE REPUBLIC OF MOLDOVA****Pitel E, Kalamaghina A, Colibaba O.****V.M.Guțu Society of endoscopy, minimally invasive surgery and ultrasound from Republic of Moldova**

**Aim of study.** Endoscopy and ultrasonography are relatively young specialties, and the successes of contemporary medicine are largely determined with their appearance and development.

**Materials and methods.** This paper is based on preserved documents and witnesses' memories about the history of the development of endoscopy and ultrasonography in the Republic of Moldova (RM), as well as on statistical data regarding the current state in the field.

**Results.** The first endoscopic examinations performed in RM include rigid bronchoscopy in the Institute of Phthiopulmonology in 1954, and fibrogastroscopy (FGS) in the Institute of Oncology (1966) and the Republican Clinical Hospital (RCH) in 1976. Since 1979, in the new headquarters of RCH Dr. V.Guțu is authorized to open an office and then department of endoscopy, equipped with FGS, fibrocolonoscopy, fibrobronchoscopy, diagnostic laparoscopy, followed by ultrasonography (US) from 1983. From this moment, the formation of the national endoscopy structure begins, including the opening of endoscopy and USG offices and departments in Chisinau and districts of RM, the supplying of equipment and the training of personnel. The doctors were trained at the workplace within RCH department of endoscopy, at meetings of the Scientific Society of Endoscopy, established in 1980, as well as at the specialization course in endoscopy and US within the *Nicolae Testemițanu* University (opened in 1989). Currently, in the RM there is a wide network of endoscopy offices and departments, the *V.M.Guțu* scientific society, registered in 2017, the „Endoscopy” specialty commission and the professional attestation commission at the Ministry of Health, the position of endoscopist in hospital staff.

**Conclusions.** Despite the successes achieved, endoscopy in the RM needs further development measures, including expansion of the offices and departments network, a stable system for the training of young specialists, their acquisition of various skills in the field and the introduction of the „Endoscopy” specialty in the nomenclature of training and education of physicians.

**Keywords.** Endoscopy, ultrasonography, professional society, history

## MANAGEMENTUL CHIRURGICAL MINIM INVAZIV ÎN OSBTRUCȚIILE BILIARE TUMORALE DISTALE



Danci A

IMSP Spitalul de Stat, Chișinău. Republica Moldova

**Scopul lucrării.** Obstrucțiile tumorale a căilor biliare sunt unii din cele mai periculoase complicații a tumorilor zonei pancreatobiliare. Aceasta situație se agravează și prin progresare procesului tumoral. Scopul este alegere strategiei chirurgicale și a procedurilor tehnice raționale în obstrucțiile biliare distale.

**Materiale și metode.** Este prezentată analiza unui lot de pacienți N-141 pts (M-98, F- 43) cu obstrucție biliară tumorală distală, tratate în perioada 2000-2020 prin metode chirurgicale endoscopice minim invazive. Leziuni obstructive au fost: Adenoma benignă a p.Vateri. Carcinoma p.Vateri. Colangiocarcinoma. Cancer pancreatic. Tumorile metastatice a zonei pancreatobiliare. Au fost efectuate următoarele intervenții: Duodenoscopie cu endobiopsie; Papilofinctorotomie endoscopică; Stentarea endoscopică biliară și pancreatică; Diatermoexcizie endoscopică a tumorilor ampulei Vater.

**Rezultate.** Intervențiile endoscopice chirurgicale au fost evaluate ca: 1. Radicale (7 cazuri – au recidivat timp de 5 ani) 16 (11,3%); Ca I etapa operației radicală ulterioară - 28 (19,8%); Ca I etapa operației paliativă ulterioară - 41 (29 %) Operație paliativă definitivă – 32 (22,7%); Diagnostica invazivă (biopsie) – 12 ( 8,5%); Diagnostica invazivă cu prognoza negativă - 7 (5 %); Neinformativ - 8 ( 5,7%)

**Concluzii.** Intervențiile endoscopice minim invazive în tratamentul obstrucțiilor biliare tumorale sunt justificate la etapa diagnostică, ca o etapă a tratamentului chirurgical, sau ca tratament chirurgical definitiv.

**Cuvinte cheie.** ERCP, obstrucție biliară, sfincterotomie endoscopică, papilla Vateri

## MINIMALLY INVASIVE SURGICAL MANAGEMENT IN DISTAL TUMOR BILIARY OBSTRUCTIONS

Danci A.

IMSP State Hospital. Chisinau. Republic of Moldova

**Aim of study.** Tumor obstructions of the bile ducts are one of the most dangerous complications of tumors of the pancreatobiliary area. This situation is aggravated by the progression of the tumor process. The purpose is choice of surgical strategy and rational technical procedures in distal biliary obstructions.

**Materials and methods.** The analysis of a group of patients N-141 pts (M-98, F- 43) with distal tumor biliary obstruction, treated between 2000 and 2020 by minimally invasive endoscopic surgical methods, is presented. Obstructive lesions were: Benign adenoma of p.Vateri. Carcinoma p. Vateri. Cholangiocarcinoma. Pancreatic cancer. Metastatic tumors of the pancreatobiliary area. The following interventions were performed: Duodenoscopy with endobiopsy; Endoscopic papilofinctorotomy; Endoscopic biliary and pancreatic stenting; Endoscopic diathermoexcision of tumors of the ampulla of Vater.

**Results.** Endoscopic surgical interventions were evaluated as: 1. Radical (7 cases – recurred during 5 years) 16 (11.3%); As the first stage of subsequent radical surgery - 28 (19.8%); As the first stage of subsequent palliative surgery - 41 (29%) Definitive palliative surgery - 32 (22.7%); Invasive diagnosis (biopsy) – 12 (8.5%); Invasive diagnosis with negative prognosis - 7 (5%); Non-informative - 8 ( 5.7%)

**Conclusions.** Minimally invasive endoscopic interventions in the treatment of tumor biliary obstructions are justified at the diagnostic stage, as a stage of surgical treatment, or as definitive surgical treatment.

**Keywords.** ERCP, biliary obstruction, endoscopic sphincterotomy, papilla of Vater

## PARTICULARITĂȚI ÎN DIAGNOSTICUL PATOLOGILOR COLONULUI PRIN VIDEOCOLONOSCOPIA ȘI COLONOSCOPIA VIRTUALĂ



Samohvalov S<sup>1</sup>, Danci A<sup>1</sup>, Erlih M<sup>2</sup>, Panteleiciuc D<sup>2</sup>, Crivceanschi M<sup>3</sup>, Cravcenco D<sup>3</sup>

<sup>1</sup> IMSP Spitalul de Stat, Chișinău, Moldova Secția endoscopie și chirurgie miniinvasivă, <sup>2</sup> IMSP SCM Sfânta Treime, Chișinău, Moldova. Secția chirurgie colorectală, <sup>3</sup> Centrul Medical Scanexpert

**Scopul lucrării.** Videocolonosopia și colonoscopia virtuală sunt metode principale în diagnosticul patologiei colonului și au avantajele și dezavantajele. Colonoscopia virtuală prin tomografia computerizată este neinvasivă, puțin traumatică, dar numai prin videocolonosopia flexibilă este posibil evaluarea biopsiei și confirmarea diagnosticului histopatologic definitiv.

**Materiale și metode.** Studiul prospectiv a cuprins 3072 de pacienți care au suportat videocolonosopia, în perioada 2018-2022 la IMSP Spitalul de Stat și IMSP SCM Sfânta Treime. Primul lot 2851 (92,8 %) de cazuri videocolonosopia a permis confirmarea diagnosticului definitiv al colonului. În 221 (7,2 %) de cazuri a fost efectuată adăugător colonoscopia virtuală la CM Scanexpert și a inclus pacienți la care videocolonosopia flexibilă nu a permis examinarea hemicolonului drept.

**Rezultate.** În 2851 (92,8%) cazuri diagnosticul patologiilor colonului a fost stabilit prin videocolonoscopie și a confirmat diferite tipuri de patologii ale hemicolonului stâng (tumori benigne și maligne, colită ulceroasă nespecifică). Din cauza imposibilității efectuării endoscopiei totale în grupul II -221 (7,2 %) pts a fost efectuată colonoscopia virtuală. În acest grup s-au stabilit următoarele patologii: în 11 cazuri (4,9%) Cr al cecului, 13 pts (5,8%) Cr colon ascendent, 4 (1,9%) cr colon transvers, tumori benigne în 47 (21,3%) cazuri. În majoritatea cazurilor în grupul II 146 pts (66,1 %) patologia colonului a fost exclusă doar s-a stabilit diagnosticul de dolico colon.



**Concluzii.** Prin videocolonoscopie este posibil de stabilit diagnosticul definitiv pentru patologiile hemicolonului stâng. În cazurile dificile colonoscopie virtuală permite rezolvarea dificultăților diagnostice pentru patologiile hemicolonului drept. Stabilirea corectă a diagnosticului a permis efectuarea tratamentului chirurgical corespunzător patologiilor identificate.

**Cuvinte cheie.** Videocolonoscopie, colonoscopia virtuală, cancer de colon, dolicocon.

## PARTICULARITIES IN THE DIAGNOSIS OF COLONIC PATHOLOGIES BY VIDEOCOLONOSCOPY AND VIRTUAL COLONOSCOPY

Samohvalov S<sup>1</sup>, Danci A<sup>1</sup>, Erlih M<sup>2</sup>, Panteleiciuc D<sup>2</sup>, Crivceanshii M<sup>3</sup>, Cravcenco D<sup>3</sup>

<sup>1</sup> Department of endoscopy and minimally invasive surgery, MSPI State Hospital, Chisinau, Moldova; <sup>2</sup> Proctology department, MCH Holy Trinity, Chisinau, Moldova; <sup>3</sup> Medical Center Scanexpert

**Aim of study.** Videocolonoscopy and virtual colonoscopy are considered the methods of choice diagnosis of colonic pathology that have some advantages and disadvantages. Virtual colonoscopy by computer tomography is non-invasive, slightly traumatic, but only through flexible video endoscopy it is possible to evaluate the biopsy and confirm the definitive histopathological diagnosis.

**Materials and methods.** The prospective study included 3072 patients who underwent videocolonoscopy during 2018-2022 at MSPI HSC and Proctology department, MCH Holy Trinity, The first group included 2851 (92.8%) cases in which videocolonoscopy allowed the definitive diagnosis of the colon. In 221 (7.2 %) cases virtual colonoscopy was additionally performed at MC Scanexpert and included patients in whom flexible video colonoscopy did not allow the examination of the right hemicolon.

**Results.** In 2851 (92.8%) cases the diagnosis of colonic pathologies was established by videocolonoscopy and it confirmed various types of pathologies (benign and malignant tumors, non-specific ulcerative colitis). Due to the impossibility of total endoscopic performing in group II - 221 (7,2%) pts the virtual colonoscopy was performed. The following pathologies were established in this group: 11 (4,9 %) cases Cr of the cecum, 13 pts (5.8%) Cr ascending colon, 4 (1.9%) Cr transverse colon, benign tumors in 47 (21.3%) cases. In the majority of cases in group II - 146 pts (66.1%) the pathology of the colon was excluded, only the diagnosis of dolicocon was established.

**Conclusions.** With the help of videocolonoscopy, it is possible to establish the definitive diagnosis for the pathologies of the left hemicolon. In difficult cases, virtual colonoscopy allows establishing the diagnostic difficulties for pathologies of the right hemicolon. The correct establishment of the diagnosis allowed the surgical treatment corresponding to the identified pathologies.

**Keywords.** Videocolonoscopy, virtual colonoscopy, colonic cancer, dolicocon.

## STENTARE BILIARĂ PERCUTAN-TRANSHEPATICĂ ÎN OBSTRUCȚIILE BILIARE TUMORALE PRIMARE



Danci A., Samohvalov S.

IMSP Spitalul de Stat, Chișinău, Republica Moldova

**Scopul lucrării.** Obstrucțiile biliare proximale tumorale prezintă o situație extrem dificilă pentru chirurgia biliară. Acces chirurgical în leziunile tip Bismuth II – III – IV în majoritate cazuri este imposibil, ori prezintă un risc înalt. În același timp starea pacientului este agravată cu icter și insuficiență hepatică. Scopul este alegerea strategiei chirurgicale și a procedeeleor minim invazive de drenare – stentare percutan-transhepatică a căilor biliare.

**Materiale și metode.** Prezentate metode chirurgicale minim invazive de drenaj biliar prin stentare externă percutanată în caz de obstrucție biliară tumorală proximală. Pacienții examinați au fost tratați în perioada 2000-2020 N-112 pts (M-68, F- 44). Cauza leziunilor obstructive a fost: Colangiocarcinoma (Klatskin); Tumor hepatic extraductal; Cancer pancreatic cu concreștere în căile biliare; Tumorile metastatice a zonei pancreatobiliare. Au fost efectuate următoarele intervenții: 1. Drenare percutană-transhepatică externă; 2. Stentare biliară externă; 3. Drenare biliară cu bypass hepatico-enteral extern.

**Rezultate.** Intervențiile endoscopice chirurgicale au fost evaluate ca: 1. Operație paliativă definitivă 46 (41%); 2. Ca I etapa operației radicală ulterioară - 18 (16 %); 3. Ca I etapa operației paliativă ulterioară - 31 (27,7 %); Diagnostica invazivă cu prognoza negativă - 12 (10,7 %); Neinformativ - 7 (6,2 %)

**Concluzii.** Drenaj/stent percutan-transhepatic în tratamentul obstrucțiilor biliare tumorale este justificat, ca o etapă tratamentului chirurgical, sau ca tratament chirurgical definitiv.

**Cuvinte cheie.** Stentare biliară, obstrucție biliară, drenaj biliar percutan

## PERCUTANEOUS TRANSHEPATIC BILIARY STENTING IN PROXIMAL TUMOR BILIARY OBSTRUCTIONS

Danci A., Samohvalov S.

IMSP State Hospital. Chișinău. Republic of Moldova

**Aim of study.** Tumor-proximal biliary obstructions present an extremely difficult situation for biliary surgery. Surgical access in Bismuth type II - III - IV lesions in most cases is impossible, or presents a high risk. At the same time, the patient's condition worsens with jaundice and liver failure. The purpose was choice of surgical strategy and minimally invasive drainage procedures - percutaneous-transhepatic stenting of the bile ducts.

**Materials and methods.** Presented minimally invasive surgical methods of biliary drainage through percutaneous external stenting in case of proximal tumor biliary obstruction. The examined patients were treated between 2000 and 2020 N-112 pts (M-68, F-44). The cause of the obstructive lesions was: Cholangiocarcinoma (Klatskin); Extraductal liver tumor; Pancreatic cancer with concretion in the bile ducts; Metastatic tumors of the pancreatobiliary area. The following interventions were performed: 1. External percutaneous-transhepatic drainage; 2. External biliary stenting; 3. Biliary drainage with external hepatic-enteric bypass.

**Results.** Endoscopic surgical interventions were evaluated as: 1. Definitive palliative surgery 46 (41%); 2. As the first stage of the subsequent radical operation - 18 (16%); 3. As the first stage of subsequent palliative surgery - 31 (27.7%); Invasive diagnosis with negative prognosis - 12 (10.7%); Non-informative - 7 (6.2%)

**Conclusions.** Percutaneous-transhepatic drainage/stent in the treatment of tumor biliary obstructions is justified, as a stage of surgical treatment, or as definitive surgical treat.

**Keywords.** Biliary stenting, biliary obstruction, percutaneous biliary drainage,

## **POLIPECTOMIA ENDOSCOPICĂ A POLIPILOR COLONICI PLAȚI ÎN CONDIȚII DE AMBULATOR (EXPERIENȚA CLINICII «CENTRUL DE DIAGNOSTIC GERMAN»)**



**S.M. Moghildea**

**ÎCS «Centrul de Diagnostic German», Chișinău, Republica Moldova**

**Scopul lucrării.** Analiza experienței noastre în excizia polipilor colonici plați (diametru pînă la 8 mm) în condiții de ambulator.

**Materiale și metode.** Au fost înlăturați 276 de polipi plați de dimensiuni mici (pînă la 8 mm) fără utilizarea diatermocoagulării. La baza alegerii metodei polipectomiei a stat dimensiunea polipului. Polipii plați cu diametru mai mic sau egal de 4 mm au fost înlăturați cu ansa de biopsie (172 cazuri). Polipii plați de 5-8 mm în diametru au fost înlăturați prin metoda polipectomiei «la rece» (104 cazuri).

**Rezultate.** În 2 cazuri polipectomia «la rece» s-a complicat cu hemoragie nesemnificativă, care s-a stopat desinestător (control peste 2 ore – hemostaza stabilă). Hemoragii tardive sau perforații nu au fost. În cazul înlăturării polipilor cu «ansa de biopsie» toți 172 polipi (100%) au fost îndreptați la examen morfologic, iar în cazul polipectomiei «la rece» 99 polipi din 104 (95,2%) au fost «prinși» și efectuat examenul morfologic (societatea Americană de screening al cancerului colo-rectal impune ca minim 95% de polipii înlăturați trebuie să fie capturați pentru examen morfologic).

**Concluzii.** Metoda polipectomiei «la rece» merită să fie implementată în condiții centrelor medicale ambulatorii pentru ca este o metodă simplă, cu risc de complicații minor.

**Cuvinte cheie.** Polipectomie la rece, polipi plați.

## **ENDOSCOPIC POLYPECTOMY OF SESSILE COLONIC POLYPS IN AMBULATORY (THE EXPERIENCE OF "GERMAN DIAGNOSTIC CENTER")**

**S.M. Moghildea**

**«German Diagnostic Center», Chisinau, Republic of Moldova**

**Aim of study.** Analysis of our experience in excision of sessile colonic polyps (diameter up to 8 mm) in conditions of ambulatory medical centers.

**Materials and methods.** 276 small sessile polyps (diameter under 8 mm) were removed without using of diatermocoagulation. We chose the method of the polypectomy in dependence of the polyp's size. The polyps, whose diameter were smaller than 4 mm, were removed by using biopsy forceps (172 cases). The serrated polyps (D=5-8 mm) were removed by the method of "cold" polypectomy (104 cases).

**Results.** 2 cases of "cold snare polypectomy" were complicated with small bleeding, which was stopped without using any additional methods of hemostasis (control after 2 hours - firm hemostasis). We had no cases of delayed bleeding or perforations. In the cases of removing the polyps with biopsy forceps all 172 polyps (100%) were directed for morphological examination. In cases of "cold snare polypectomy" 99 polyps from 104 (95.2%) were captured and directed for morphological examination (The American society of colorectal cancer screening imposes that at least 95% of removed polyps must be captured for morphological examination).

**Conclusions.** The method of "cold snare polypectomy" must be implemented in conditions of ambulatory medical centers because it is simple to do with small risk of complications.

**Keywords.** Cold polypectomy, sessile polyps.

## **ANALIZA CANCERULUI TUBULUI DIGESTIV DEPISTAT ÎN SECȚIA DE ENDOSCOPIE A IMSP CENTRUL REPUBLICAN DE DIAGNOSTICARE MEDICALĂ PE PARCURSUL A 3 ANI (2014, 2015, 2016)**



**I.Chiriac, B.Bularga, V.Maloghin, I.Țăruș, V.Jalbă, L.Marin, D.Axentii, T.Cuznețov, S.Corotaș**  
**IMSP Centrul Republican de Diagnosticare Medicală, Chișinău, Republica Moldova.**

**Scopul:** studierea cancerului tubului digestiv.

**Materiale și metode:** examinările endoscopice efectuate în 3 ani: 23142(100%) examinări, 20125(86,9%) esofagogastroduodenoscopii, 3015(13,1%) colonoscopii; analizarea cancerului depistat după: sex, loc de trai, vârstă, localizare, formă morfologică, stadiu.

**Rezultate:** depistate 511(2,2%) cancere. La esofag 34(6,6%), stomac 208(40,7%), duoden 4(0,8%), colon 265(51,9%). Cancerul esofagian: 30(88,24%) bărbați, 4(11,76%) femei, 26(76,47%) din republică, 6(23,53%) din Chișinău. Cancerul gastric: 122(58,65%) bărbați, 86(41,35%) femei, 164(78,8%) din republică, 44(21,2%) din Chișinău. Cancerul duodenal: 2(50%) bărbați, 2(50%) femei, 2(50%) – republică, 2(50%) - Chișinău. Cancer colon: 148(55,8%) bărbați, 117(44,2%) femei, 208(76,9%) – republică, 57(23,1%) – Chișinău. ; vârstă: 2(0,8%) - 21-30ani, 11(4,2%) – 31-40ani, 15(5,7%) – 41-50ani, 60(22,6%) – 51-60ani, 106(40,0%) – 61-70ani, 71(26,8%) - >70ani; localizare – 96(36,2%) rect, 96(36,2%) sigmoidă, 22(8,3%) descendens, 17(6,4%) transvers, 23(8,7%) ascendens, 11(4,2%) cec; stadiul: I- 21(7,9%), II – 88(33,2%), III – 30(11,3%), IV – 38(14,3%), fără stadiu – 7(2,6%), lipsă informații – 81(30,6%).

**Concluzii:** 1. Depistarea cancerului tubului digestiv - 2,2% din numărul de investigații. 2. Locul: I – de colon, II – gastric, III – esofagian, IV – duodenal. 3. Cancerul esofagian: predomină bărbații, culminează între 51-60ani, localizare - treimea inferioară și cardială, forma scuamocelulară, stadiul avansat. 4. Cancerul gastric: predomină bărbații, vârstă 51-60ani și 61-70 ani, adenocarcinomul diferenciat și carcinomul nediferenciat, afectând preponderent corpul gastric. 5. Cancerul duodenal: e rar, afectând egal bărbații și femeile, predominând între 51-60 și 61-70 ani, localizare D2, numai adenocarcinom diferenciat, stadiul avansat. 6. Cancerul colonului -

culminează între 61-70ani și >70ani, predominând bărbații, localizare preponderentă rectul și sigma, predominând adenocarcinomul diferenciat, 41,1% - stadiul I și II.

#### ANALYSIS OF DIGESTIVE TRACT CANCER DETECTED AT THE ENDOSCOPY DEPARTMENT OF THE REPUBLICAN CENTER FOR MEDICAL DIAGNOSIS OVER 3 YEARS (2014-2016).

I. Chiriac, B. Bularga, V. Maloghin, I. Țăruș, V. Jalbă, L. Marin, D. Axentii, T. Cuznețov, S. Corotaș  
PSMI Republican Center for Medical Diagnostics, Chisinau, Republic of Moldova

**Objective:** Study of digestive tract cancer.

**Materials and methods:** Endoscopic exams over 3 years: 23,142(100%) total, 20,125(86.9%) esophagogastroduodenoscopies, 3,015(13.1%) colonoscopies.

**Results:** Analysis showed 511(2.2%) detected cancers. Esophageal: 34(6.6%), stomach: 208(40.7%), duodenum: 4(0.8%), colon: 265(51.9%). Esophageal cancer: 30(88.24%) males, 4(11.76%) females, 26(76.47%) from the country, 6(23.53%) from Chișinău. Gastric cancer: 122(58.65%) males, 86(41.35%) females, 164(78.8%) country, 44(21.2%) Chișinău. Duodenal cancer: 2(50%) males, 2(50%) females, 2(50%) country, 2(50%) Chișinău. Colon cancer: 148(55.8%) males, 117(44.2%) females, 208(76.9%) country, 57(23.1%) Chișinău. Age distribution: 2(0.8%) - 21-30 years, 11(4.2%) - 31-40 years, 15(5.7%) - 41-50 years, 60(22.6%) - 51-60 years, 106(40.0%) - 61-70 years, 71(26.8%) - >70 years. Location: rectum 96(36.2%), sigmoid 96(36.2%), descending 22(8.3%), transverse 17(6.4%), ascending 23(8.7%), cecum 11(4.2%). Staging: I - 21(7.9%), II - 88(33.2%), III - 30(11.3%), IV - 38(14.3%), unstaged - 7(2.6%), missing info - 81(30.6%).

**Conclusions:** 1. Digestive tract cancer detection rate - 2.2% of exams. 2. Predominant sites: colon (I), gastric (II), esophageal (III), duodenal (IV). 3. Esophageal cancer: male predominance, peak at ages 51-60, lower third and cardiac location, squamous cell morphology, advanced stage. 4. Gastric cancer: male predominance, ages 51-60 and 61-70, differentiated adenocarcinoma and undifferentiated carcinoma, mainly affecting the gastric body. 5. Duodenal cancer: rare, affecting both genders equally, peak at ages 51-60 and 61-70, D2 location, differentiated adenocarcinoma, advanced stage. 6. Colon cancer peaks at ages 61-70 and >70, predominantly in males, localized in the rectum and sigmoid, predominantly differentiated adenocarcinoma, 41.1% stages I and II.

#### UTILIZAREA LIGATURĂRII ENDOSCOPICE ÎN TRATAMENTUL ȘI PROFILAXIA HEMORAGIILOR DIN VARICELE ESOFAGIENE LA PACIENȚII CU CIROZĂ HEPATICĂ ȘI HIPERTENSIUNE PORTALĂ



A. Bour<sup>1</sup>, R. Gaidău<sup>2</sup>, R. Mazur<sup>2</sup>, E. Mocanu<sup>1</sup>

<sup>1</sup> Catedra de Chirurgie nr. 5, Universitatea de Stat de Medicină și Farmacie „Nicolae Testemițanu”, Chișinău, Republica Moldova; <sup>2</sup> IMSP SCM „Sfântul Arhanghel Mihail”, Republica Moldova

**Scopul lucrării.** Hemoragia din varicele esofagiene și gastrice reprezintă una din cele mai grave complicații la pacienții cu hipertensiune portală cirogenă. Una din metodele eficiente de prevenire și stopare a recurenței hemoragiilor din varicele esofagiene este ligaturarea endoscopică cu aplicarea benzilor elastice. Scopul este analiza rezultatelor obținute în tratamentul hemoragiilor din varicele esofagiene la pacienții cu ciroză hepatică și hipertensiune portală prin metoda de ligaturare endoscopică.

**Materiale și metode.** Studiul a inclus 110 pacienți cu vârstă cuprinsă între 37-87 ani, diagnosticați cu ciroză hepatică și hipertensiune portală, la care a fost utilizată ligaturarea endoscopică a varicelor esofagiene. Profilaxia primară a hemoragiilor din varicele esofagiene prin ligaturare endoscopică a varicelor esofagiene a fost efectuată la 69 (62,72%) pacienți, iar hemostaza și profilaxia secundară - la 41 (37,28%) pacienți cu varice esofagiene gradul II-III și esofagită erozivă.

**Rezultate.** La 13 pacienți (11,81%), care prezintă hemoragie activă variceală, în primele 24-36 ore prin ligaturare endoscopică s-a obținut hemostaza. Dintre pacienții la care a fost efectuată ligaturarea profilactică în prevenirea primului episod de hemoragie, doar la 4 pacienți (3,63%) au avut loc hemoragii minore, care au fost stopate prin metode conservative de tratament. La 5 pacienți (4,54%) peste 6 luni, din cauza recidivei hemoragiei, a fost repetată ligaturarea endoscopică. Alte complicații sau recidiva hemoragiilor din varicele esofagiene la pacienții supravegheați nu au fost depistate.

**Concluzii.** În urma utilizării ligaturării endoscopice cu benzi elastice a varicelor esofagiene complicații majore sau sistemice nu s-au înregistrat, ceea ce semnifică o rată înaltă de reușită a metodei respective.

**Cuvinte cheie.** Ligaturare endoscopică, varice esofagiene, hipertensiune portală

#### THE USE OF ENDOSCOPIC LIGATION IN THE TREATMENT AND PROPHYLAXIS OF BLEEDING FROM ESOPHAGEAL VARICES IN PATIENTS WITH LIVER CIRRHOSIS AND PORTAL HYPERTENSION

A. Bour<sup>1</sup>, R. Gaidău<sup>2</sup>, R. Mazur<sup>2</sup>, E. Mocanu<sup>1</sup>

<sup>1</sup> Department of Surgery no.5, State University of Medicine and Pharmacy "Nicolae Testemitanu", Chisinau, Republic of Moldova; <sup>2</sup> IMSP SCM „Sfântul Arhanghel Mihail”, Republic of Moldova

**Aim of study.** Hemorrhage from esophageal and gastric varices is one of the most serious complications in patients with cirrhotic portal hypertension. One of the effective methods of preventing and stopping the recurrence of bleeding from esophageal varices is endoscopic ligation with the application of elastic bands. The purpose is the analysis of the results obtained in the treatment of bleeding from esophageal varices in patients with liver cirrhosis and portal hypertension by the endoscopic ligation method.

**Materials and methods.** The study included 110 patients aged 37-87 years, diagnosed with liver cirrhosis and portal hypertension, who underwent endoscopic ligation of esophageal varices. Primary prophylaxis of bleeding from esophageal varices by endoscopic ligation of esophageal varices was performed in 69 (62.72%) patients, hemostasis and secondary prophylaxis - in 41 (37.28%) patients with grade II-III esophageal varices and erosive esophagitis.

**Results.** In 13 patients (11.81%), who had active variceal hemorrhage, hemostasis by endoscopic ligation was achieved in the first 24-

36 hours. Among the patients in whom prophylactic ligation was performed to prevent the first episode of hemorrhage, only 4 patients (3.63%) had minor hemorrhages, which were stopped by conservative treatment methods. In 5 patients (4.54%) due to recurrence of bleeding, endoscopic ligation was repeated over 6 months. Other complications or recurrence of bleeding from esophageal varices in the monitored patients were not detected.

**Conclusions.** In the use of elastic band ligation of esophageal varices, no major or systemic complications were recorded, which signifies a high success rate of this method.

**Keywords.** Endoscopic ligation, esophageal varices, portal hypertension.

## ABORDAREA DIAGNOSTICĂ ȘI CURATIVĂ A STRICTURILOR BILIARE PERIAMPULARE BENIGNE



Eleferii Pitel<sup>1</sup>; Alexandru Danci<sup>2</sup>; Vasile Spataru<sup>3</sup>

<sup>1</sup> Centrul Medical de Endoscopie și Ecografie „Sănătate”, Chișinău, Moldova; <sup>2</sup> Spitalul de Stat IMSP, Departamentul Endoscopie, Chișinău, Moldova; <sup>3</sup> Spitalul de Urgență, Departamentul Endoscopie, Chișinău, Moldova

**Scopul lucrării.** Ca regulă, pacienții cu stricturi biliare periampulare benigne (SBPB) se prezintă cu colangită recurentă. Deși apariția stricturilor este polietiologică, se crede că cauza principală a SBPB constă în cicatrizarea în urma pasajului calculilor biliari. Diagnosticul de SBPB nu este aparent și poate necesita excluderea naturii maligne a îngustării. Arsenalul terapeutic include sfincteromia endoscopică (STE), stentarea biliară, precum și dilatarea stricturilor cu balon.

**Materiale și metode.** Experiența noastră cuprinde tratamentul a 79 de pacienți cu SBPB diagnosticați prin manifestări clinice sugestive, teste ale funcției hepatice, rezultate imagistice (ecografia transabdominală și colangiopancreatografie prin rezonanță magnetică – MRCP) și biopsie endoscopică țintită în unele cazuri. Dintre acești pacienți, 67 au fost femei (84,8%) și 12 – bărbați (15,2%), cu vârsta medie de 63,2±7,8 ani (interval 34-78 ani). Istoricul colecistectomiei a avut 57 (72,2%) pacienți, inclusiv 9 (11,4%) cu extragerea calculilor din ductul biliar comun. Din cei 22 de pacienți neoperați, calculii veziculari au fost diagnosticați la 17 (77,3%).

**Rezultate.** Tratamentul definitiv a fost efectuat conform unei proceduri endoscopice standardizate, care include duodenoscopia, canularea papilei duodenale majore (PDM), colangiopancreatografie retrogradă endoscopică (CPGRE) și STE. Utilizarea unui anumit tip de sfincterom depinde de caracteristicile anatomice ale PDM, precum și de lungimea și gradul de îngustare. În toate cazurile, SBPB a fost eliminată și fluxul biliar adecvat s-a restabilit. Complicațiile au fost observate în 8 (10,1%) cazuri.

**Concluzii.** Duodenoscopia și biopsia țintită reprezintă o metodă crucială pentru diagnosticarea SBPB, deoarece aspectul colangioscopic al stricturilor benigne și maligne poate fi similar. STE este o metodă eficientă și relativ sigură pentru tratamentul SBPB cu colangită recurentă și, în cazuri selectivă, poate servi ca alternativă la intervenția chirurgicală deschisă.

**Cuvinte cheie.** Strictura biliară periampulară, MRCP, CPGRE, sfincteromie endoscopică, complicații

## DIAGNOSTIC AND THERAPEUTIC APPROACH TO BENIGN PERIAMPULLARY BILIARY STRICTURES

Eleferii Pitel<sup>1</sup>; Alexandru Danci<sup>2</sup>; Vasile Spataru<sup>3</sup>

<sup>1</sup> Sanatate Medical Center of Endoscopy and Ultrasound, Chisinau, Moldova; <sup>2</sup> State Hospital, Department of Endoscopy, Chisinau, Moldova; <sup>3</sup> Emergency Hospital, Department of Endoscopy, Chisinau, Moldova

**Aim of study.** Usually patients with benign periampullary biliary strictures (BPBS) present with recurrent cholangitis. Although strictures' appearance is polyetiologic, it is believed that the leading cause of BDBS is scarring due to gallstone passage. The diagnosis of BPBS is not apparent, and may require to rule out the malignant nature of the condition. The therapeutic arsenal includes endoscopic sphincterotomy (EST), nasobiliary drainage and stenting, as well as balloon dilatation of strictures.

**Materials and methods.** Our experience includes treatment of 79 patients with BPBS diagnosed by suggestion clinical manifestations, liver function tests, imaging findings (transabdominal ultrasound and magnetic resonance cholangiopancreatography – MRCP), and targeted endoscopic biopsy in some cases. Of these patients, 67 were women (84.8%) and 12 – men (15.2%), with the mean age 63.2±7.8 years (range 34-78 years). The history of cholecystectomy had 57 (72.2%) patients, including 9 (11.4%) with previous common bile duct stones clearance. Of the 22 non-operated patients, gallbladder stones were diagnosed in 17 (77.3%).

**Results.** The definitive treatment was performed according to a standardized endoscopic procedure, which includes duodenoscopy, cannulation of the major duodenal papilla (MDP), endoscopic retrograde cholangiopancreatography (ERCP) and EST. The use of a certain sphincterome type depended on the anatomical features of MDP, as well as the length and degree of narrowing. In all cases, BPBS has been eliminated and adequate bile flow was restored. Complications were noted in 8 (10.1%) cases.

**Conclusions.** Duodenoscopy and targeted biopsy represent a crucial method for diagnosing BPBS, since the cholangioscopic appearance of benign and malignant strictures can be similar. EST is an effective and relatively safe method for treatment BPBS with recurrent cholangitis and, in selective cases, may serve as an alternative to open surgery.

**Keywords.** Periampullary biliary stricture, MRCP, ERCP, endoscopic sphincterotomy, complications

## CANCER SCUAMOS ESOFAGIAN PRECOCE, ASPECTE ENDOSCOPICE ȘI HISTOLOGICE: CAZ CLINIC



V. Istrate<sup>1,2</sup>, E. Mocanu<sup>3</sup>, S. Fedoreț<sup>1</sup>, C. Șcerbatiuc-Condur<sup>1</sup>, V. Tîrbu<sup>3</sup>, S. Ungureanu<sup>1</sup>

<sup>1</sup> Catedra de chirurgie nr.4, Universitatea de Stat de Medicină și Farmacie „N. Testemițanu”, <sup>2</sup> Laboratorul Expert-endoscopie, CM EndoLife, <sup>3</sup> LM SYNEVO, Chișinău, Republica Moldova

**Introducere.** Cancerul esofagian precoce este definit ca neoplazia limitată la mucoasă sau submucoasă și fără răspândire limfatică sau metastază la distanță. La 31% dintre pacienți cancerul esofagian, conform studiilor publicate, poate fi depistat precoce, inclusiv *in situ*.

**Caz clinic.** Pacient bărbat, vârsta 65 ani, acuză disconfort la deglutiție, episoade de pirozis, eructații. Raport endoscopic descriptiv:



La distanța de 32-36 cm de la incisivi, în segmentul toracic distal al esofagului, se determină o arie bine delimitată, formă neregulată, diferență clară de culoare (roșie-marou neuniformă după intensitate), conturată de mucoasă esofagiană tipică roz-pală. În regim de endoscopie 125x magnificație optică și NBI (GIF XZ1200 Evis X1 Olympus, Japan) – leziune de 35 x 20 mm, plană (0-IIb, Paris 2002), demarcație de culoare, bine delimitată vascular: *vascular pattern* - multiple anse capilare intrepiteliale (IPCL) deformate (dilatate neuniformă, șerpuire, calibrul neregulat și variația figurii), Inoue model IPCL-V2, delineație foveolară nesemnificativă în regimurile endoscopice folosite. Concluzie endoscopică: Leziune neoplazică intraepitelială plană (0-IIb, Paris 2002), suspiciune pentru cancer precoce, scuamos, esofagian. Forceps biopsie optic ghidată, 3 fragmente din ariile cu schimbări majore. Raport patologic descriptiv: microscopic - fragmente bioptice dimensiuni 0,2-0,3 cm, culoare roz-pală; microscopic - fragmente din mucoasa esofagiană, acoperită cu epiteliu stratificat scuamos nekeratinizat hiperplaziat, zonal cu modificări citonucleare în toată grosimea epitelului, caracterizate de hiperchromazia nucleelor, pierderea polarității lor, polimorfism moderat și figuri mitotice tipice. Concluzie histologică: Neoplazie scuamoasă intraepitelială grad înalt (Cod ICD-O/WHO 8077/2).

**Concluzii.** Tehnologia endoscopică contemporană oferă capacități avansate de diagnosticare sigură pentru cancerul esofagian precoce facilitând indicații pentru terapie endoscopică endoluminală radicală minim-invasivă organomenajantă.

**Cuvinte cheie:** cancer esofagian, endoscopie avansată, terapie endoluminală

## EARLY ESOPHAGICAL SQUAMOUS CANCER, ENDOSCOPIC AND HISTOLOGICAL ASPECTS: CLINICAL CASE

V. Istrate<sup>1,2</sup>, E. Mocanu<sup>3</sup>, S. Fedoreț<sup>1</sup>, C. Șcerbatiuc-Condur<sup>1</sup>, V. Tîrbu<sup>3</sup>, S. Ungureanu<sup>1</sup>

<sup>1</sup> Surgery Department nr.4, State University of Medicine and Pharmacy „Nicolae Testemițanu”; <sup>2</sup> Laboratory of Expert Endoscopy, CM EndoLife, CM Excellence, Chișinău, Republica Moldova

**Introduction.** Early esophageal cancer is defined as neoplasia confined to the mucosa or submucosa and without lymphatic spread or distant metastasis. In 31% of patients, esophageal cancer, according to published studies, can be detected early, including in situ.

**Clinical case.** Male patient, 65 years old, complains of discomfort when swallowing, episodes of heartburn, belching. Descriptive endoscopic report: At a distance of 32-36 cm from the incisors, in the distal thoracic segment of the esophagus, a well-defined area is determined, irregular in shape, clear difference in color (uneven red-brown depending on the intensity), outlined by typical esophageal mucosa pale pink. In endoscopy mode 125x optical magnification and NBI (GIF XZ1200 Evis X1 Olympus, Japan) – 35 x 20 mm lesion, flat (0-IIb, Paris 2002), color demarcation, well delineated vascular: vascular pattern - multiple capillary loops interepithelial cells (IPCL) deformed (uneven dilatation, tortuosity, irregular caliber and figure variation), Inoue model IPCL-V2, insignificant foveolar delineation in the endoscopic regimes used. Endoscopic conclusion: Flat intraepithelial neoplastic lesion (0-IIb, Paris 2002), suspicious for early, squamous, esophageal cancer. Optically guided biopsy forceps, 3 fragments from areas with major changes. Descriptive pathological report: macroscopic - biopsy fragments size 0.2-0.3 cm, pale pink color; microscopically - fragments of the esophageal mucosa, covered with hyperplastic non-keratinized stratified squamous epithelium, zonally with cytonuclear changes throughout the thickness of the epithelium, characterized by hyperchromasia of nuclei, loss of their polarity, moderate polymorphism and typical mitotic figures. Histological conclusion: High-grade squamous intraepithelial neoplasia (ICD-O/WHO code 8077/2).

**Conclusions.** Contemporary endoscopic technology offers advanced capabilities for safe diagnosis of early esophageal cancer facilitating indications for minimally invasive radical endoluminal organ-sparing endoscopic therapy.

**Cuvinte cheie:** esophageal cancer, advanced endoscopy, endolumina therapy

## CPGRE ÎN SARCINĂ: CAZ CLINIC



Corina Șcerbatiuc-Condur<sup>1</sup>, Ala Suman<sup>1</sup>, Vasile Spataru<sup>2</sup>, Igor Mișin<sup>1</sup>

<sup>1</sup> Laboratorul Chirurgie Hepato-Pancreato-Biliară, Universitatea de Stat de Medicină și Farmacie „Nicolae Testemițanu”, IMSP Institutul de Medicină Urgentă, Moldova

**Introducere.** Colangiopancreatografia endoscopică (CPGRE) este intervenție de elecție în abordarea pacientelor însărcinate cu date de obstrucție a căilor biliare. Există două posibilități tehnice de efectuare: radiantă și non radiantă. dar și tratamentul în două etape: prima în sarcină, non-radiantă – sfincterectomie și drenare căii biliare principale (CBP) pentru asigurarea fluxului de bilă și a doua etapă – postpartum cu utilizarea radioscopiei și coledocolitextractie.

**Caz clinic.** Pacienta 28 ani, în anamneză: litiază veziculară, sarcină 12-13 săptămâni (sarcina II), internată în mod urgent cu un episod de colică biliară și icter mecanic. La internare: bilirubina totală – 178.6 μmol/l, bilirubina conjugată – 149.6 μmol/l, ALT – 363 U/e, AST – 190.0 U/e. Indicii hemogramei fără devieri de la valorile normale, USG: căile biliare dilatate cu aspect sinusoid, până la 7.4 mm; Coledocul – diametrul 12 mm. Pe traiectul coledocului calculi mici flotanti, inclusiv calcul 14.5x7.3 mm. Luând în considerație termenul gestațional mic, pacienta a fost supusă tratamentului în două etape: endoprotezarea nonradiantă a căilor biliare pentru restabilirea fluxului de bilă și, la rezolvarea sarcinii, tratamentul litiazei. Procedura de endoprotezare a căilor biliare ( Mar Flow D-10Fr, L-10cm) – 30 minute. Pacienta în stare satisfăcătoare este externată peste 6 zile de la procedură. La follow-up la termenul de 35 săptămâni pacienta fără date de icter mecanic și fără devieri biochimice. La 12 săptămâni postpartum pacienta a fost supusă tratamentului chirurgical.

**Concluzii.** CPGRE independent de tehnica aleasă este o metodă sigură pentru abordarea pacientelor gravide care necesită decompresia de căi biliare. Alternativă este procedura efectuată în două etape, dar este dependentă de factorul uman și abilitățile endoscopistului care efectuează procedura, pentru că plasarea stenturilor în calea biliară fără utilizarea imagisticii este o provocare.

**Cuvinte cheie.** Sarcină, coledocolitiază, colangiopancreatografie

## ERCP IN PREGNANCY: CLINICAL CASE

Corina Șcerbatiuc-Condur<sup>1</sup>, Ala Suman<sup>1</sup>, Vasile Spataru<sup>2</sup>, Igor Mișin<sup>1</sup>

<sup>1</sup> Laboratory of hepato-pancreato-biliary surgery, State University of Medicine and Pharmacy „Nicolae Testemițanu”, <sup>2</sup> Institute

## of Emergency Medicine

**Introduction.** Endoscopic retrograde cholangiopancreatography (ERCP) is the preferred intervention for managing pregnant patients with biliary tract obstruction. There are two technical possibilities for performing ERCP: radiopaque and non-radiopaque. The treatment can also be done in two stages: the first stage during pregnancy, using a non-radiopaque approach with sphincterotomy and drainage of the common bile duct (CBD) to ensure bile flow, and the second stage postpartum, utilizing radiography and common bile duct stone extraction.

**Case report.** A 28-year-old patient with a medical history of gallstones and a 12-13-week pregnancy (second pregnancy) was urgently admitted due to a biliary colic episode and obstructive jaundice. On admission, the total bilirubin was 178.6  $\mu\text{mol/l}$ , conjugated bilirubin was 149.6  $\mu\text{mol/l}$ , ALT was 363 U/e, and AST was 190.0 U/e. Hematological indices were within normal range, and ultrasonography revealed dilated bile ducts with a sinusoidal appearance, up to 7.4 mm in diameter, and the common bile duct measured 12 mm in diameter. Small floating stones, including a 14.5x7.3 mm stone, were detected along the common bile duct. Considering the early gestational age, the patient underwent a two-stage treatment: non-radiopaque biliary stenting for bile flow restoration, followed by stone treatment after resolving the pregnancy. The biliary stenting procedure (Mar Flow D-10Fr, L-10cm) lasted 0 minutes. The patient was discharged in satisfactory condition 6 days after the procedure. At the 35-week follow-up, there were no signs of obstructive jaundice or biochemical abnormalities. At 12 weeks postpartum, the patient underwent surgical treatment.

**Conclusions.** Regardless of the chosen technique, ERCP is a safe method for managing pregnant patients requiring biliary decompression. An alternative approach is a two-stage procedure, but its success depends on the expertise and skills of the endoscopist performing the procedure, as placing stents in the bile duct without imaging guidance presents a challenge.

**Keywords.** Pregnancy, choledocolitis, cholangiopancreatography

## HERNILE HIATALE ȘI LEZIUNILE CAMERON



V. Istrate<sup>1,2</sup>, Corina Șcerbatiuc-Condur<sup>1</sup>, S. Fedoret<sup>1</sup>, S.Ungureanu<sup>1</sup>

<sup>1</sup> Catedra de chirurgie nr.4, Universitatea de Stat de Medicină și Farmacie „N. Testemițanu”; <sup>2</sup> Laboratorul Expert-endoscopie, CM EndoLife, CM Excellence, Chișinău, Republica Moldova

**Scopul lucrării.** Leziunile Cameron (LC) sunt alterări eroziv-ulcerative ale mucoasei gastrice, apar la pacienții cu hernii hiatale (HH). Diagnosticarea LC este prerogativa endoscopiei digestive superioare (EDS). Scopul a fost analiza depistării și caracteristicilor endoscopice ale LC.

**Materiale și metode.** Depistarea LC s-a obținut în cadrul unui protocol de EDS avansată.

**Rezultate.** Din totalul de 448 HH depistate consecutiv în perioada anilor 2014-2022 au fost constatate 18 LC (6 în HH de tip II și 12 în HH de tip III), 4 LC au fost asociate cu HH reponibile toate sub 3,0 cm (HHSS). Nici într-un caz LC nu au fost asociate cu stigmată eroziv-ulceroasă de reflux. Anemie feriprivă (preendoscopic sau postendoscopic) a fost constatată la 14 pacienți cu LC. Cu stigmată hemoragică: Forrest Ib (Fib) - 2, FIIa – 2 cazuri, FIIb - 2 caz. Fără semne de hemoragie la momentul EDS - 12 cazuri. Hemostază prin injectare Sol. Adrenalină 1:10 000 plus APC (argon-plazmă coagulare) în cazurile Fib (n=2), FIIb (2) și APC în FIIa (n=2). Efect hemostatic satisfăcător s-a obținut în toate cazurile. Control endoscopic la 2,0 luni - în 5 din 6 cazuri după APC defectele de mucoasă persistă. La 2 luni după herniotomie și fundoplicație toate ulcerurile sunt epitelizate. În 6 din 18 cazuri de LC în perioada anterioară precoce (30 zile preendoscopie) pacienții au avut endoscopie de primă linie: 2 LC au fost depistate, însă descrise greșit sub forma de leziuni Mallory-Weiss, în alte 4 cazuri nedepistate nici HH, nici LC. S-a constatat că examinarea endoscopică la etapa primară a fost efectuată cu examinarea JEG în retiroflexie doar într-un singur caz din 6.

**Concluzii:** Se constată o rată nesatisfăcătoare de diagnosticări endoscopice în EDS primară. Examinarea JEG necesită respectarea protocolului metodologic corect. LC sunt caracteristice HH tip II și tip III. LC sunt caracteristice și HHSS reponibile. LC provoacă hemoragie și anemie. Hemostaza endoscopică în rezolvă doar hemoragia. Acidosupresia medicamentoasă îndelungată nu a tratat defectele ulceroase gastrice după APC. Tratatamentul definitiv al LC este refacerea chirurgicală a anatomiei în zona JEG.

**Cuvinte cheie.** Leziuni Cameron, anemie, fundoplicație

## HIATAL HERNIAS AND CAMERON'S LESIONS

V. Istrate<sup>1,2</sup>, Corina Șcerbatiuc-Condur<sup>1</sup>, S. Fedoret<sup>1</sup>, S.Ungureanu<sup>1</sup>

<sup>1</sup> Surgery Department nr.4, State University of Medicine and Pharmacy „Nicolae Testemițanu”; <sup>2</sup> Laboratory of Expert Endoscopy, CM EndoLife, CM Excellence, Chișinău, Republica Moldova

**Aim of study.** Cameron lesions (LC) are erosive-ulcerative alterations of the gastric mucosa, occurring in patients with hiatal hernias (HH). The diagnosis of LC is the prerogative of upper digestive endoscopy (EDS). The aim of the paper was to analyze the detection and endoscopic characteristics of LC.

**Materials and methods.** LC detection was obtained within an advanced EDS protocol.

**Results.** From the total of 448 HH detected consecutively in the period of 2014-2022, 18 LC were found (6 in HH type II and 12 in HH type III), 4 LC were associated with repositionable HH all under 3.0 cm (HHSS). In no case were LC associated with erosive-ulcerative reflux stigmata. Iron deficiency anemia (pre-endoscopic or post-endoscopic) was found in 14 patients with LC. With hemorrhagic stigmata: Forrest Ib (Fib) - 2, FIIa – 2 cases, FIIb - 2 cases. No signs of hemorrhage at the time of EDS - 12 cases. Hemostasis by injection Sol. Adrenaline 1:10,000 plus APC (argon plasma coagulation) in cases of Fib (n=2), FIIb (2) and APC in FIIa (n=2). Satisfactory hemostatic effect was obtained in all cases. Endoscopic control at 2 months - in 5 out of 6 cases after APC the mucosal defects persist. 2 months after herniotomy and fundoplication, all ulcers are epithelized. In 6 out of 18 cases of LC in the previous early period (30 days before endoscopy) the patients had first-line endoscopy: 2 LC were detected, but wrongly described as Mallory-Weiss lesions, in other 4 cases neither HH nor LC. It was found that the endoscopic examination at the primary stage was performed with JEG examination in retiroflexion only in one case out of 6.

**Conclusions.** An unsatisfactory rate of endoscopy diagnoses in primary EDS is found. The JEG review requires adherence to the correct methodological protocol. LC are characteristic of HH type II and type III. LC are characteristic and HHSS are replaceable. LC causes hemorrhage and anemia. Endoscopic hemostasis resolves only the hemorrhage. Prolonged drug acid suppression did not treat gastric ulcer defects after APC. The definitive treatment of LC is the surgical reconstruction of the anatomy in the JEG area.

**Keywords.** Cameron lesions, anemia, fundaplication

## EVALUAREA COAGULĂRII ÎN BOALA HEPATICĂ AVANSATĂ: TROMBOELASTOGRAFIA VS. PROBELE DE COAGULARE STANDARD



Rareș Crăciun<sup>1,2</sup>

<sup>1</sup> Institutul Regional de Gastroenterologie și Hepatologie ”Prof. Dr. O. Fodor” Cluj-Napoca, România, <sup>2</sup> Universitatea de Medicină și Farmacie ”Iuliu Hațieganu” Cluj-Napoca

Datele publicate în ultimul deceniu sugerează că evaluarea hemostazei la pacienții cu boală hepatică avansată (BHA) utilizând probele de coagulare standard (timp de protrombină, INR, numărul trombocitelor) nu reflectă fidel statusul coagulării. Deși istoric se presupunea că pacienții cu ciroză hepatică sunt ”anticoagulați spontan”, fapt sugerat de frecvența evenimentelor hemoragice și alterarea coagulogramei standard, s-a constatat de asemenea și o incidență crescută a evenimentelor trombotice, atât în teritoriul splanhnic (tromboza sistemului venos portal), cât și în circulația sistemică. Pornind de la aceste premise, s-a dovedit faptul că pacienții cu BHA au un profil hemostatic reechilibrat, care compensează diminuarea cantitativă a factorilor procoagulanți sintetizați în ficat cu modificări secundare în cascada coagulării.

Dezavantajul major al probelor de coagulare standard este reprezentat de evaluarea exclusivă a deficitului de factori procoagulanți, ilustrând astfel doar una dintre fațetele coagulării la pacienții cu BHA. Metodele viscoelastice de evaluare a coagulării, precum tromboelastografia (TEG) sau tromboelastometria rotațională (ROTEM), permit evaluarea globală a procesului de coagulare, evaluând toate etapele coagulării (de la formarea trombului la fibrinoliză) și analizând atât elementele pro- cât și anticoagulante. Astfel, utilizând TEG, se poate efectua o apreciere adecvată a riscului hemoragic sau protrombotic, evitând administrarea excesivă de preparate sanguine precum plasma proaspătă congelată, crioprecipitat sau masă trombocitară, care au potențialul de a agrava hipertensiunea portală.

## REBALANCED HEMOSTASIS IN ADVANCED LIVER DISEASE: THROMBOELASTOGRAPHY VS. STANDARD COAGULATION TESTS

Rareș Crăciun<sup>1,2</sup>

<sup>1</sup> ”Prof. Dr. O. Fodor” Regional Institute of Gastroenterology and Hepatology, Cluj-Napoca, Romania; <sup>2</sup> ”Iuliu Hațieganu” University of Medicine and Pharmacy, Cluj-Napoca, Romania

Increasing evidence suggests that standard coagulation tests - SCTs (prothrombin time, INR, platelet count) fail to adequately assess hemostasis in patients with advanced liver disease (ALD). According to the prior paradigm, cirrhotic patients were considered ”spontaneously anticoagulated”, an assumption based on the relative frequency of bleeding events and the alteration of SCTs. However, these patients also have a higher incidence of thrombotic events in the splanchnic venous system and systemic circulation. Based on these grounds, research has shown that ALD patients have a rebalanced hemostatic profile, as secondary alterations in the coagulation system compensate for the decrease in liver-derived procoagulant factors.

The major caveat in using SCTs in cirrhosis derives from their failure to assess hemostasis beyond the deficit in procoagulant factors. Viscoelastic tests, such as thromboelastography (TEG) or rotational thromboelastometry (ROTEM), can provide a global assessment of hemostasis, evaluating the entire coagulation process (from clot formation to fibrinolysis) as well as the balance of pro- and anticoagulant factors. Therefore, a TEG-based coagulation assessment can limit unnecessary blood product use (such as fresh frozen plasma, cryoprecipitate, or platelets), thus preserving a scarce resource and limiting the detrimental effects of transfusions.

## TRATAMENTUL HEMORAGIEI DIGESTIVE SUPERIOARE LA PACIENTII OPERATI



Dr Cristina Pojoga<sup>1,2</sup>

<sup>1</sup> Institutul Regional de Gastroenterologie și Hepatologie prof dr O Fodor Cluj Napoca, <sup>2</sup> UBB-Med Universitatea Babes-Bolyai Cluj Napoca

Hemoragia digestivă superioară este o complicație severă în cazul pacienților operați, crescând mult morbiditatea și mortalitatea acestora. Hemoragiile digestive superioare se clasifică în timpurii și tardive, în funcție de momentul postoperator în care survin.

Tratamentul hemoragiilor digestive la acești pacienți poate fi tratament conservator, endoscopic sau chirurgical.

Având în vedere faptul că pacientul operat este un pacient fragil, la care riscul operator este ridicat, este de preferat ca în aceste situații să se încerce evitarea reintervenției chirurgicale. Momentul efectuării endoscopiei digestive superioare este de asemenea deosebit de important: pacientul trebuie stabilizat anterior procedurii, având în vedere faptul că și endoscopia este o procedură invazivă.

Tratamentul endoscopic la pacientul operat prezintă anumite caracteristici, deoarece este importantă protejerea anastomozelor (în cazul în care este vorba despre o intervenție chirurgicală efectuată la nivelul tubului digestiv superior), tehnica endoscopică trebuind să fie adaptată în concordanță cu acest lucru. Ca urmare, este importantă utilizarea unui endoscop cât mai flexibil, insuflare minimă și tehnici hemostatice care să nu pună în pericol integritatea anastomozelor.

Tehnicile hemostatice sunt cele utilizate în general în cazul hemoragiilor digestive superioare, cu reamintirea faptului că injectarea de adrenalina nu poate fi utilizată ca metoda unică. Există tehnici mai noi, cum ar fi montarea de OVESCO sau aplicarea de Hemospray

sau de Purastat, tehnici la care se poate face apel in cazul in care tehnicile clasice au esuat.

## TREATMENT OF UPPER DIGESTIVE BLEEDING IN SURGICAL PATIENTS

Dr Cristina Pojoga<sup>1,2</sup>

<sup>1</sup> Regional Institute of Gastroenterology and Hepatology prof dr O Fodor Cluj Napoca; <sup>2</sup> UBB-Med - Babes-Bolyai University Cluj Napoca

Upper digestive bleeding is a severe complication in surgical patients, that rises their morbidity and mortality rates.

This complication can be classified as early or late, depending on the postoperative moment it occurs.

The treatment of upper digestive bleeding in these patients can be conservative, endoscopic or surgical.

Taking into account the fact that the surgical patient is a fragile patient, with high operative risk, it is preferable in these cases to avoid the reintervention. The choice of endoscopic timing is also very important: the patient has to be in a stable state, because endoscopy is also an invasive procedure.

The endoscopic treatment of the surgical patient has some characteristics, because it is vital to protect the integrity of the anastomosis (if the surgery involved the superior digestive tract), and the endoscopic technique must be adapted consistently. Therefore, it is important to use a flexible endoscope, to insufflate minimally and to utilize hemostatic techniques that do not compromise the anastomotic integrity.

The hemostatic techniques are the same used in general in case of upper digestive bleeding, and we want to remind that injecting adrenaline alone is not a sufficient hemostatic technique. There are also new methods that we want to discuss, like OVESCO, Hemospray or Purastat, methods that can be used when the classic techniques did not work.

---

## CONSIDERAȚII ALE BRONHOSCOPIEI CU ANESTEZIE GENERALĂ ÎN DIAGNOSTICUL NEOPLASMELOR PULMONARE



Iurii Ivanov, Andrei Badan, Valeriu Botnariuc, Diana Iarovoi, Ruslan Baltaga  
Institutul Oncologic Chișinău , Republica Moldova

Progresele tehnologice ale bronhoscopiei continuă sa se îmbunătățească cu pași rapizi. Aceste progrese ne îmbunătățesc capacitatea de a efectua evaluări miniinvasive ale arborelui traheobronșic. Examenul bronhoscopic a devenit extrem de important în patologia oncologică a plămânilor. Deasemenea în cazul Bronhoscopiei, odată cu progresul tehnico științific ne permite deja de a efectua o gamă tot mai mare de intervenții endoscopice, terapeutice și paliative. Rolul de diagnostic al Bronhoscopiei va continua să evolueze pe măsură ce se fac îmbunătățiri la bronhoscoape, echipamente accesorii și în noile tehnologii imagistice. Provocarea majoră rămâne implementarea de noi tehnologii și de tehnică bronhoscopică în practica clinică curentă. Totodată apariția Bronhoscopiei diagnostice avansate a arătat o cerere crescută pentru anesteziști care să administreze anestezie în sala de intervenții endoscopice. În această prezentare descriem procedeul bronhoscopic cu managementul anestezic la instituția noastră Institutul Oncologic Chișinău.

**Cuvinte cheie:** Bronhoscopie, neoplasme pulmonare, managementul căilor respiratorii, anestezie.

## CONSIDERATIONS OF BRONCHOSCOPY WITH GENERAL ANESTHESIA IN THE DIAGNOSIS OF PULMONARY NEOPLASMS

Iurii Ivanov, Andrei Badan, Valeriu Botnariuc, Diana Iarovoi, Ruslan Baltaga  
Oncological Institute, Chisinau , Republic of Moldova

Technological advances in bronchoscopy continue to improve rapidly. These advances improve our ability to perform minimally invasive assessments of the tracheobronchial tree. Bronchoscopic examination has become extremely important in oncological pathology of the lungs. Also in the case of Bronchoscopy, together with technical and scientific progress, it already allows us to perform a growing range of endoscopic, therapeutic and palliative interventions. Bronchoscopy's diagnostic role will continue to evolve as improvements are made in bronchoscopes, accessory equipment, and new imaging technologies. The major challenge remains the implementation of new technologies and bronchoscopic technique in current clinical practice. At the same time, the advent of advanced diagnostic Bronchoscopy has shown an increased demand for anesthetists to administer anesthesia in the endoscopic surgery room. In this presentation we describe the bronchoscopic procedure with anesthetic management at our institution, the Chisinau Oncological Institute.

**Keywords:** Bronchoscopy, lung neoplasms, airway management, anesthesia.

---

## TRATAMENTUL ENDOSCOPIC AL HEMORAGIEI DIGESTIVE SUPERIOARE VARICEALE



Dr Cristina Pojoga<sup>1,2</sup>

<sup>1</sup> Institutul Regional de Gastroenterologie si Hepatologie prof dr O Fodor Cluj Napoca; <sup>2</sup> UBB-Med Universitatea Babes-Bolyai Cluj Napoca

Hemoragia digestiva superioara variceala este o complicatie severa in cazul pacientilor cu hipertensiune portala, avand o rata ridicata de mortalitate.

De cele mai multe ori este vorba despre hemoragii de la nivelul varicelor esofagiene. In cazuri mai rare hemoragia are originea la nivelul varicelor gastrice, situatie in care mortalitatea este mult mai ridicata.

Tratamentul hemoragiilor variceale prezinta un moment pre-endoscopic (reechilibrarea pacientului, administrarea de Terlipresina sau



substanțe similare), precum și un moment endoscopic.

Tratamentul endoscopic al hemoragiei variceale diferă în funcție de origine sangerării. În cazul varicelor esofagiene se pot injecta substanțe sclerozante (glucoza hipertona, alcool, etoxisclerol) sau, de preferat, se pot monta ligaturi elastice. În cazul în care este vorba despre varice gastrice, tratamentul de elecție este injectarea de cianoacrilat sau injectarea unei combinații de coil-uri și cianoacrilat. Acestea reprezintă metode endoscopice, dar în ultima vreme se preferă efectuarea acestor manopere ecoendoscopice-ghidate, ceea ce conferă o mai mare precizie gestului terapeutic, precum și reducerea ratei complicațiilor.

În situațiile în care manoperele menționate nu reușesc să stăpânească sangerarea, există posibilitatea montării fie a unei proteze speciale Danis (pentru hemoragiile de la nivelul varicelor esofagiene), fie a balonului Blakemore (pentru hemoragii de la nivelul varicelor esofagiene sau gastrice), aceste metode reprezentând un “pod” până la efectuarea TIPS-ului ca terapie de salvare.

## ENDOSCOPIC TREATMENT OF VARICEAL UPPER DIGESTIVE BLEEDING

Dr Cristina Pojoga<sup>1,2</sup>

<sup>1</sup> Regional Institute of Gastroenterology and Hepatology prof dr O Fodor Cluj Napoca; <sup>2</sup> UBB-Med - Babes-Bolyai University Cluj Napoca

Upper digestive bleeding is a severe and life-threatening complication in patients with portal hypertension, with a high mortality rate. In most of the cases its origin is at the level of the esophageal varices, but in rare cases it is about the rupture of a gastric varix, in which situation, the mortality rate is much higher.

The treatment of esophageal bleeding comprises pre-endoscopic measures (restoration of fluid and electrolyte balance, administering Terlipressin or similar drugs) and endoscopic techniques.

Endoscopic treatment of variceal bleeding differs depending on the origin of bleeding. In case of esophageal varices, we can inject sclerosants (hypertonic glucose, alcohol, ethoxysclerol) or, preferably, we may band them. In case of gastric varices, the treatment of choice is cyanoacrylate injection or a combination of coils and cyanoacrylate. These are endoscopic methods but recently it is preferred to use endoscopic ultrasound-guided methods, which would result in a higher precision of the medical gesture and a lower complication rate.

In situation in which the methods mentioned above do not succeed in managing the bleeding, there is the possibility of using a special Danis stent (for esophageal variceal bleeding) or a Blakemore tube (for esophageal or gastric variceal bleeding), these methods representing just a bridge to the salvage TIPS.

## MANAGEMENTUL ENDOSCOPIC AL OBSTRUCȚIILOR LARINGO-TRAHEALE BENIGNE NON-TUMORALE



P. Gurău

Centrul Medical “Endolife”, Chișinău, R. Moldova

Stenozele laringo-traheale benigne în urma intubației sau traheostomiei se întâlnesc în 0.6-65% din cazuri. Rezecția chirurgicală, fiind considerată tratament standard, e asociată cu riscuri și complicații grave. Experiența noastră în tratamentul endoscopic al stenozelor laringo-traheale benigne cuprinde 62 pacienți cu vârsta între 7 și 77 ani. După etiologie stenozele laringo-traheale au fost repartizați în modul următor: postintubație/posttraheostomie - 45(72.6%), postchirurgicale (rezecție traheală) - 9 (14.5%), idiopatice - 5 (8.1%), postinfecțioase (rinosclerom) - 2(3.2%), postcombustie chimică -1 (1.6%). Am întâlnit următoarele tipuri de obstrucții: proliferări intraluminal (T1) – 9, stenoze cicatriceale simple (T3s) - 21, stenoze cicatriceale complexe (T3c) – 30, stenoze mixte – 2. Am efectuat următoarele tipuri de intervenții endoscopice în diferite combinații: ablație rece, rezecție diatermică, rezecție LASER, dilatare pe rigid, dilatare cu balon, chimioterapie locală (Mitomycin C), montare stent Dumon, montare stent Montgomery. Managementul endoscopic a avut succes (pacient în stare stabilă fără stent) în 51 cazuri (82.2%). Succesul parțial (purător de stent direct de lungă durată) a fost înregistrat în 7 cazuri (11.3%). Tratamentul endoscopic a eșuat în 4 cazuri (6.5%): 3 pacienți au suportat rezecția traheală, 1 – e purtător de stent Montgomery). Concluzii: Bronhoscopia intervențională urgentă este soluția optimă pentru rezolvarea rapidă a stenozelor laringo-traheale critice, permițând evitarea traheostomei de necesitate și ridicând șansele de succes al tratamentului ulterior. Combinarea tehnicilor de bronhoscopie intervențională deschide perspective promițătoare pentru îmbunătățirea rezultatelor tratamentului pacienților cu stenoze traheale benigne, permițând rezolvarea cu succes a majorității cazurilor.

**Cuvinte Cheie:** obstrucțiile laringo-traheale benigne; chirurgia endoscopică; bronhoscopia intervențională; laser Nd:YAG

## ENDOSCOPIC MANAGEMENT OF BENIGN NON-TUMORAL LARYNGO-TRACHEAL OBSTRUCTION

P. Gurău

Medical Center “Endolife”, Chișinău, R. Moldova

Benign postintubation/posttracheostomy laryngo-tracheal stenoses happen in 0.6-65% of cases. Surgical resection, being considered a standard treatment, is associated with risks and severe complications. Our experience in endoscopic treatment of benign laryngo-tracheal stenoses covers 62 patients, aged 7-77 years old. Etiology of the stenoses was as follows: postintubation/ posttracheostomy - 45(72.6%), postsurgery (tracheal resection) - 9 (14.5%), idiopathic - 5 (8.1%), postinfectious (rhinoscleroma) - 2(3.2%), postchemical injury -1 (1.6%). We dealt with following types of airway obstructions: intraluminal growth (T1) – 9, simple cicatricial stenoses (T3s) - 21, complex cicatricial stenoses (T3c) – 30, mixed stenoses – 2. We performed the following types of endoscopic interventions in different combinations: cold ablation, diathermy resection, LASER resection, rigid dilation, balloon dilation, local chemotherapy (Mitomycin C), stent Dumon insertion, stent Montgomery insertion. Successful endoscopic management (stable patient without stent) was registered in 51 cases (82.2%). Partial success (long-term direct stent bearer) was registered in 7 cases (11.3%). Endoscopic treatment failed in 4 cases (6.5%): 3 patients undergone tracheal resection, 1- stent Montgomery bearer. Conclusions: Urgent

interventional bronchoscopy is the optimal solution for rapid recanalization of critical laryngo-tracheal stenoses, allowing to avoid the tracheostomy and to increase the success rate of the subsequent treatment. Combining different interventional bronchoscopy techniques opens a promising perspective for improving the results of the treatment of benign laryngo-tracheal stenoses, allowing to obtain successful results in the majority of cases.

**Keywords:** benign laryngo-tracheal obstruction; endoscopic surgery; interventional bronchoscopy; Nd:YAG laser

## TUMORI CARCINOIDE ALE CĂILOR RESPIRATORII INFERIOARE: ABORDARE ENDOSCOPICĂ



**P. Gurău**

Centrul Medical “Endolife”, Chișinău, R. Moldova

Tumorile carcinoide sunt tumori maligne neuro-endocrine, care provin din celulele Kultschitzky, diseminate în mucoasa traheo-bronșică. Tratamentul standard este rezecția chirurgicală. Intervenții miniinvasive prezintă interes clinic în vederea obținerii efectului curativ radical cu traumatism minim. Rezecții endoscopice au fost efectuate la 7 pacienți diagnosticați cu tumori carcinoide traheo-bronșice. Tumoră era localizată în trahee (4 cazuri), bronhia intermediară dreapta (1 caz) și bronhia principală stânga (2 cazuri). În 6 cazuri a fost constatat carcinoid tipic, iar într-un caz – carcinoid atipic. Dimensiunile tumorii oscilau între 1,3 și 2,5 cm. În toate cazurile intervenția s-a efectuat sub anestezie generală cu ventilare în jet la frecvența înaltă (VJFI). La 6 pacienți tratamentul s-a limitat cu intervenția endoscopică, într-un caz (carcinoid atipic) a fost efectuată radioterapia postoperatorie. După excizia diatermică a componentului exofitic al tumorii se efectua vapoizizarea tumorii restante cu laser Nd:YAG. În toate cazurile a fost constatat control local fără recidivă sau progresare a tumorii (perioada de observație oscila de la 7 până la 70 luni). Rezultatele obținute permit să constatăm, că utilizarea rezecției endoscopice combinate diatermo-LASER este o abordare efektivă în tratamentul tumorilor carcinoide ale traheii și bronhiilor mari în prezența unui component exofitic bine evidențiat, permițând obținerea unui efect curativ radical în absența componentului peritraheal (peribronșic). Diatermoexcizia cu ajutorul ansei permite reducerea timpului intervenției, în timp ce ablația LASER favorizează radicalismul operației.

**Cuvinte Cheie:** tumori carcinoide; chirurgie endoscopică; bronhoscopia flexibilă; laser Nd:YAG

## CARCINOID TUMORS OF LOWER AIRWAYS: ENDOSCOPIC APPROACH

**P. Gurău**

“Endolife” Medical Center, Chișinău, R. Moldova

Carcinoid tumors are malignant neuro-endocrine tumors, that originate from Kultschitzky cells, disseminated in tracheobronchial mucosa. Standard treatment is a surgical resection. Minimally invasive interventions present clinical interest in view of obtaining a radical curative effect with minimal trauma. Endoscopic resections were performed on 7 patients, diagnosed with tracheobronchial carcinoid tumors. The tumor was localized in the trachea (4 cases), right intermediate bronchus (1 case) and left mainstem bronchus (3 cases). In 6 cases a typical carcinoid was stated, in 1 case - atypical carcinoid. Tumor dimensions varied from 1,3 up to 2,5 cm. In all the cases interventions were performed under general anesthesia with high frequency jet ventilation (HFJV). In 6 patients treatment was limited to endoscopic intervention, in 1 case (atypical carcinoid) postoperative external beam radiation therapy was performed. After diathermy excision of the exophytic component of the tumor, Nd:YAG LASER vaporization of the residual tumor was performed. In all the cases a local control without recurrence or tumor progression was stated (observation period varied from 7 up to 70 months). Obtained results permit us to state, that endoscopic combined diathermy-LASER resection is an effective approach for the treatment of carcinoid tumors of the trachea and large bronchi, provided a pronounced exophytic component is present, allowing to obtain a radical curative effect, provided peritracheal (peribronchial) component is absent. Snare diatermoexcision shortens intervention time, while LASER ablation enhances the radicalism of the intervention.

**Keywords:** carcinoid tumors; endoscopic surgery; flexible bronchoscopy; Nd:YAG laser

## ALCOOLUL POSIBILA METODĂ ENDOSCOPICĂ DE REZOLVARE A DEHISCENȚELOR DE BONT BRONȘIC



**Mihai Alexe**

Laboratorul de Endoscopie Bronșică al Institutului de Pneumologie “Marius Nasta”, București, România

Dehiscenta bontului de rezecție pulmonară reprezintă un moment critic în evoluția pacientului postchirurgical, necesitând reintervenție chirurgicală, ceea ce reprezintă o nouă agresiune asupra pacientului.

Ideea de a folosi etanolul pur a apărut în urma observării apariției unor granulații mucoase după inhalarea accidentală de alcool de către unii pacienți. Studii efectuate pe plămânilor de iepure care menționau reacție granulomatoasă semnificativă urmată de epitelizare și parțială fibroză ca urmare a injectării în cantități mici a etanolului în perețele bronșic. Injectarea cu alcool a produs o zonă de necroză și ulterior regenerare epitelială și fibroza septală alveolară.

La acești pacienți intervenția chirurgicală a fost imposibil de aplicat din cauze variate - contraindicații cardiace; stare generală afectată; spectrul bacteriologic – MDR-Tuberculoza; refuzul pacientului. Procedura a fost efectuată după epuizarea altor tratamente - drenaj pleural prelungit; terapie cu antibiotice (3-4 săptămâni); intervenție Eleosser

Procedeele în sine este relativ simplu de aplicat necesitând doar fibrobronhoscop, ac de puncție transbronșică și etanol, putându-se efectua în orice sală de endoscopie bronșică echipată standard.

Tehnica - acul de puncție transbronșică se introduce sub control vizual, strict intramucos. Se injectează strict intramucos alcool etanolic pur, fracționat (câte 0,5 ml) la marginea orificiului dehiscent. Se toaletează imediat arborele bronșic. Se evaluează după cca.

3-4 săptămâni, necesitatea repetării manevrei.

Faze – 1. degradarea proteinei mucoasei cu îngustarea moderată a orificiului dehiscent; 2. modificarea granulației; 3. regenerarea epitelială; 4. remaniere fibrotică. Prezentare 5 cazuri.

Discuții - rezultate net favorabile s-au obținut în 8 cazuri dintr-un total de 11, necesitând mai multe instilații bronșice intramucoase. Eșecurile posibile se pot datora unor situații speciale: hiperglicemie; supurații preexistente; instilarea intramucoasă incorectă. Nu au fost observate efecte secundare locale sau sistemice notabile după instilare cu etanol. Monitorizarea pacientului este necesară la fiecare 3-6 luni în primul an.

În loc de concluzii - această procedură este ieftină și ușor de aplicat pentru pacient. Procesul în sine este relativ simplu de implementat și poate fi efectuat în orice cameră de endoscopie bronșică echipată standard.

## ALCOHOL IS A POSSIBLE ENDOSCOPIC METHOD FOR RESOLVING BRONCHIAL BUMP DEHISCENCES

**Mihai Alexe**

**Bronchial Endoscopy Laboratory of the Pneumology Institute "Marius Nasta", Bucharest, Romania**

The dehiscence of the lung resection abutment represents a critical moment in the evolution of the post-surgical patient, requiring surgical reintervention, which represents a new aggression on the patient.

The idea of using pure ethanol arose after observing the appearance of some mucous granulations after the accidental inhalation of alcohol by some patients. Studies performed on the rabbit lung that mentioned a significant granulomatous reaction followed by epithelization and partial fibrosis as a result of the injection of small amounts of ethanol into the bronchial wall. Alcohol injection produced an area of necrosis and subsequent epithelial regeneration and alveolar septal fibrosis

In these patients, surgical intervention was impossible for various reasons - cardiac contraindications; impaired general condition; bacteriological spectrum – MDR-Tuberculosis; the patient's refusal. The procedure was performed after the exhaustion of other treatments - prolonged pleural drainage; antibiotic therapy (3-4 weeks); Eleosser intervention

The procedure itself is relatively simple to apply, requiring only a fibrobronchoscope, a transbronchial puncture needle and ethanol, and can be performed in any standard equipped bronchial endoscopy room

Technique - the transbronchial puncture needle is inserted under visual control, strictly intramucosally. Pure, fractionated ethanolic alcohol (0.5 ml each) is injected strictly intramucosally at the edge of the dehiscent hole. Clean the bronchial tree immediately. It is evaluated after approx. 3-4 weeks, the need to repeat the maneuver.

Phases – 1. degradation of the mucosal protein with moderate narrowing of the dehiscent hole; 2. granulation modification; 3. epithelial regeneration; 4. fibrotic remodeling. Presentation of 5 cases.

Discussions - clearly favorable results were obtained in 8 cases out of a total of 11, requiring several intramucosal bronchial instillations. Possible failures may be due to special situations: hyperglycemia; pre-existing suppurations; incorrect intramucosal instillation. No notable local or systemic side effects were observed after ethanol instillation. Patient monitoring is required every 3-6 months during the first year.

Instead of conclusions - this procedure is cheap and easy to apply for the patient. The process itself is relatively simple to implement and can be performed in any standard equipped bronchial endoscopy room

## METHODS OF INCREASING THE ADENOMA DETECTION RATE (ADR). THE ROLE OF ARTIFICIAL INTELLIGENCE



**Serhii Polishchuk**

**M.D., Head of endoscopy department, Gastro Zentrum OLYMED, Teaching Associate Department of Internal Medicine #1, Bogomolets National Medical University, Kyiv, Ukraine**

Colonoscopy can reduce the risk of death from colorectal cancer through detection of tumors at an earlier, more treatable stage and through removal of precancerous adenomas. The adenoma detection rate (ADR), the proportion of screening colonoscopies performed by a physician that detect at least one histologically confirmed colorectal adenoma. We suggest using eight methods of increasing this indicator, including artificial intelligence (AI). The use of AI allows to increase the ADR by 14%.

The use of artificial intelligence (AI-CADe) for the detection of colorectal lesions is a powerful tool that is recommended for implementation in everyday endoscopic practice.

**Key words:** colonoscopy, adenoma detection rate, interval cancer, optical diagnosis, artificial intelligence.

## BIOPSIA PULMONARĂ TRANSBRONȘICĂ (BPT)



**Mihai Alexe**

**Laboratorul de Endoscopie Bronșic al Institutului de Pneumologie "Marius Nasta", București, România**

Este o metoda semiinvasivă de prelevare endobronșică, utilă pentru diagnosticul afectățiunilor pulmonare, având sediul dincolo de zonele de vizualizare directă endoscopică (din periferia câmpurilor pulmonare). Constă în recoltarea de țesut pulmonar situat între două bronhii distale.

Indicații dpdv radiologic - Opacități interstițiale – difuze sau localizate; Opacități periferice (dincolo de vizualizarea directă endoscopică). Indicații dpdv etiologic - Patologie tumorală malignă; Boli interstițiale pulmonare; Boli infecțioase pulmonare; Boli fungice.

Contraindicații ale BPT sunt generale ale bronhoscopiei - cardiovasculare - cardiopatie ischemică, pulmonare; neurologice, sau contraindicații speciale - deficit de coagulare, plămân unic, HTA.

Materiale necesare și dotări - nu este necesară o dotare specială față de dotarea standard a unei săli de bronhoscopie – fibrobronhoscop și pensa de biopsie. Este prudent să se efectueze în vecinătatea unei secții ATI sau chirurgie toracică (datorită posibilităților incidente). Tehnica - pensa de biopsie este împinsă închisă în periferie în bronhia corespunzătoare existând apoi două variante de continuare: 1. mișcări "du-te vino" pe o distanță de cca. 1cm și se închide pensa; și 2. pacientul este pus să inspire adânc, pensa este deschisă și împinsă către distal cu apnee. Se recoltează 4 - 6 fragmente.

Incidente – accidente: Durere; Sângerări 10 - 20% din cazuri; Pneumotorax - 5 -10 % din cazuri; Sincopa - f. rar. Pentru creșterea siguranței tehnice și a randamentului se utilizează urmărirea sub ecran fluoroscopic a BPT cu un echipament Rontgen complex, cu brat în C și monitor Tv.

Crioterapia este folosită în bronhoscopie de mulți ani, iar utilizarea sa principală este tratamentul și excizia leziunilor endobronșice, în special în cazurile de obstrucție bronșică. Obținerea unui diagnostic histologic precis cu BPT convențională este limitată de dimensiunea redusă a fragmentului de biopsie. În cazul probelor de criobiopsie dimensiunile sunt duble, iar structurile sunt păstrate. BPT este soluția de elecție recomandată înainte de metodele chirurgicale de prelevare biptică – toracoscopie sau toracotomie. BPT scade indicația manevrelor chirurgicale de prelevare cu 50 – 60%. Asocierea BPT – LBA duce la creșterea randamentului și rapiditatea diagnosticului NBP cu localizare periferică, chiar în faza precoce.

## TRANSBRONCHIC LUNG BIOPSY

**Mihai Alexe**

**Laboratorul de Endoscopie Bronșic al Institutului de Pneumologie “Marius Nasta”, București, România**

It is a semi-invasive method of endobronchial sampling useful for the diagnosis of lung diseases based beyond the areas of direct endoscopic visualization (from the periphery of the lung fields). It consists in the collection of lung tissue located between two distal bronchi

Radiological indications - Interstitial opacities - diffuse or localized; Peripheral opacities (beyond direct endoscopic visualization).

Etiological indications - Malignant tumor pathology; Interstitial lung diseases; Infectious pulmonary diseases; Fungal diseases

Contraindications of BPT are: general bronchoscopy - cardiovascular - ischemic cardiopathy, pulmonary; neurological. or special contraindications - coagulation deficiency, single lung, hypertension

Necessary materials and equipment - no special equipment is required compared to the standard equipment of a bronchoscopy room - fibrobronchoscope and biopsy forceps. It is prudent to perform it in the vicinity of an ATI or thoracic surgery department (due to possible incidents).

Technique - the biopsy forceps is pushed closed in the periphery into the corresponding bronchus, and there are then two options for continuation: 1. "go and come" movements over a distance of approx. 1cm and close the clamp; and 2. - the patient is made to inhale deeply, the clamp is opened and pushed distally with apnea. 4 - 6 fragments are collected.

Incidents - accidents: Pain; Bleeding 10 - 20% of cases; Pneumothorax - 5-10% of cases; Syncope - rarely. In order to increase technical safety and efficiency, BPT monitoring under a fluoroscopic screen is used with a complex X-ray equipment, with C-arm and TV monitor

Cryotherapy has been used in bronchoscopy for many years, and its main use is the treatment and excision of endobronchial lesions, especially in cases of bronchial obstruction. Obtaining a precise histological diagnosis with conventional BPT is limited by the small size of the biopsy fragment. In the case of cryobiopsy samples, the sizes are double, and the structures are preserved

BPT is the solution of choice recommended before the surgical methods of biopsy sampling - thoracoscopy or thoracotomy. BPT reduces the indication of surgical sampling maneuvers by 50-60%. The association of BPT - LBA leads to an increase in the yield and speed of diagnosis of NBP with peripheral localization, even in the early phase

---

## EBUS-TBNA ASPECTE PRACTICE



**Mihai Alexe**

**Laboratorul de Endoscopie Bronșica al Institutului de Pneumologie “Marius Nasta”, București, România**

În ultimele două decenii, EBUS - TBNA a apărut ca o tehnică extrem de eficientă și minim invazivă pentru prelevarea de mase peribronșice, mediastinale și pulmonare pentru examenul histopatologic. EBUS - TBNA poate oferi rezultate rapide la fața locului, cu o expertiză relativ redusă și are un profil foarte sigur. S-a dovedit a fi semnificativ rentabil în comparație cu tehnicile considerate "gold-standard" anterior. Indicații principale ale EBUS-TBNA sunt: Diagnosticul, stadializarea și restadializarea cancerului pulmonar; Diagnosticul limfadenopatiei mediastinale și hilare; Diagnosticul limfoamelor; Leziuni bronșice .

Limitele EBUS-TBNA - EBUS este limitat la mediastinul anterosuperior, iar EUS este adesea utilizat pentru a preleva de la nivelul mediastinului posteroinferior. EBUS și EUS pot fi adesea efectuate în aceeași sesiune consecutiv. EBUS este dificil de realizat din punct de vedere tehnic în anumite locații anatomice, cum ar fi lobii superiori, deoarece este necesară angularea extremă a eco-bronhoscopului. Pentru pacienții supuși bronhoscopiei sub sedare conștientă, o tuse semnificativă poate limita succesul procedurii.

Contraindicațiile pentru EBUS sunt similare cu cele ale bronhoscopiei în general. Contraindicațiile specifice EBUS-TBNA sunt legate de coagulopatii (induse medicamentos sau inerente). Sângerarea endoganglionară / endotumorală este în general redusă fiind limitată de rezistența extrinsecă a capsulei ganglionare sau intrinsecă endotumorală.

Localizări practice și imagistice ale adenopatiilor mediastinale.

## EBUS-TBNA PRACTICAL ASPECTS

**Mihai Alexe**

**Bronchial Endoscopy Laboratory of the Pneumology Institute "Marius Nasta", Bucharest, Romania**



In the last two decades, EBUS - TBNA has emerged as an extremely efficient and minimally invasive technique for sampling peribronchial, mediastinal and pulmonary masses for histopathological examination. EBUS - TBNA can provide quick results on the spot, with relatively little expertise and has a very safe profile. It has proven to be significantly cost-effective compared to the previously considered "gold-standard" techniques. The main indications of EBUS-TBNA are: Diagnosis, staging and restaging of lung cancer; Diagnosis of mediastinal and hilar lymphadenopathy; Diagnosis of lymphomas; Bronchial lesions.

Limitations of EBUS-TBNA - EBUS is limited to the anterosuperior mediastinum, and EUS is often used to sample the posteroinferior mediastinum. EBUS and EUS can often be performed in the same session consecutively. EBUS is technically difficult to perform in certain anatomical locations, such as the upper lobes, because extreme angulation of the echo-bronchoscope is required. For patients undergoing bronchoscopy under conscious sedation, a significant cough can limit the success of the procedure.

Contraindications for EBUS are similar to those of bronchoscopy in general. The specific contraindications of EBUS-TBNA are related to coagulopathy (drug-induced or inherent). Endonodal / endotumoral bleeding is generally reduced, being limited by the extrinsic resistance of the nodal capsule or intrinsic endotumoral.

Practical and imaging locations of mediastinal adenopathies.

## ABORDAREA BRONHOSCOPIA A LEZIUNILOR PULMONARE PERIFERICE



Dr Simon Marioara , Dr. Simon Ioan

<sup>1</sup> Clinica Pneumofriziologie Cluj, <sup>2</sup> Clinica Chirurgie IV

Diagnosticul leziunilor pulmonare periferice PPL reprezintă o provocare pentru bronhologi. PPL este un nodul pulmonar (tipic sub 3 cm) care este localizat în periferia plămânului. Poate fi solid, subsolid, benign sau malign. 60-80 % din cancerul pulmonar găsit la screeningul cu *low dose* computer tomograf sunt localizate periferic și sunt sub 2 cm. Bronhoscopia convențională are un rol limitat în evaluarea PPL.

Tehnicile avansate de bronhoscopie intervențională sunt: radial probe EBUS, navigația electromagnetică, navigația virtuală bronhoscopică, abordarea transparenchimală a nodulului pulmonar și bronhoscopia asistată robotic.

Voi prezenta un *overview* al acestor tehnici și unele cazuri din experiența personală.

Alegerea metodei depinde de caracteristicile pacientului, expertiza echipei și tehnica disponibilă.

## A BRONCHOSCOPIST'S APPROACH FOR PERIPHERAL PULMONARY LESIONS

Dr. Simon Marioara, Dr. Simon Ioan

<sup>1</sup> Clinic of Pneumophthisiology Cluj, <sup>2</sup> Clinic of Surgery IV

The diagnosis of peripheral lesions remain challenging for bronchoscopic biopsy

Peripheral pulmonary lesion [PPL] is a pulmonary nodule (typically <3 cm) that is located in the lung periphery. It can be solid or subsolid, benign or malignant. 60-80% of the lung cancers found on the baseline screening low-dose computed tomography are ≤2 cm and are without endoscopic vision. Conventional flexible bronchoscopy techniques have a limited role in the evaluation of lung peripheral lesions.

The advanced bronchoscopy-guided techniques for PPLs : radial probe-endobronchial ultrasonography (RPEBUS), virtual bronchoscopy navigation (VBN), electromagnetic navigation bronchoscopy (ENB), bronchoscopic transparenchymal nodule access (BTPNA) and robotic-assisted bronchoscopy.

I will present an overview of these techniques and some cases from my experience . Choosing the endoscopic techniques that will be used depend on the PPL and patient characteristics, expertise of the team and on the available facilities.

## CRIOBIOPSIA SI CRIOTERAPIA IN PNEUMOLOGIE



Dr Simon Marioara, Dr. Simon Ioan

<sup>1</sup> Clinica Pneumofriziologie Cluj, <sup>2</sup> Clinica Chirurgie IV

Criotehnologia este un nouă metodă pentru diagnosticul și tratamentul bolilor pulmonare.

Criobiopsia este utilă în diagnosticul tumorilor pulmonare cu un randament diagnostic crescut 95%. Are avantajele: biopsie tangentială în tumorile infiltrative, calitate bună a țesutului pentru teste moleculare, fără creșterea complicațiilor.

Criobiopsia este o metoda sigură, cu un înalt randament diagnostic, cu complicații și o rată de mortalitate mai mică decât SBL. Criobiopsia ar trebui să fie prima abordare diagnostică pentru obținerea de țesut în IPF.

Crioterapia și criorecanalizarea au efect în tumorile maligne și benigne cu sau fără obstrucție critică, în extracția corpurilor străini și a cheagurilor.

Voi prezenta unele cazuri interesante din experiența mea.

Criotehnologiile sunt folosite la diagnosticul bolilor interstitala și alte boli pulmonare și pentru terapie endobronșică în pneumologia intervențională.

## CRYOBIOPSY AND CRYOTHERAPY IN PNEUMOLOGY

Dr Simon Marioara, Dr Simon Ioan

<sup>1</sup> Clinic of Pneumophthisiology Cluj, <sup>2</sup> Clinic of Surgery IV

Cryotechnology is a new method for diagnosis and treatment in pneumology.

CRYOBIOPSY has value in the diagnosis of endobronchial tumors with high diagnostic yield. The advantages are: tangential biopsy in infiltrative tumoral forms, higher quality of the samples and higher diagnostic yield and no increase in complications. Cryotherapy and cryorecanalisation/cryoextraction are effective in the treatment of malignant endobronchial obstruction both with and without critical airway narrowing, in foreign bodies, blood clots extraction. I will present some interesting cases from my experience. Cryotechnology is being used to diagnose interstitial and other parenchymal lung diseases and for therapy in interventional pneumology.

## ONCOLOGIE

### FEZABILITATEA RECONSTRUCȚIEI DEFECTULUI DE HERNIERE CU PROTEZĂ SINTETICĂ LA PACIENȚII ONCOLOGICI DUPĂ INTERVENȚII PE COLON



**Liuba Strelțov<sup>1</sup>, Rojnovanu Gh<sup>1</sup>, Revencu S.<sup>1</sup>, Berliba S.<sup>1</sup>, Sângereanu A.<sup>1</sup>, Băbălău I.<sup>2</sup>**

<sup>1</sup> USMF „Nicolae Testemițanu”, Chișinău, R. Moldova; <sup>2</sup> IMSP SCM „Sf. Arh. Mihail”, Chișinău, R. Moldova

**Scopul lucrării.** Hernia incizională este relatată în 14-28% după intervenții pentru cancer de colon (CrCl). Cura herniei duce la o ameliorare semnificativă a calității vieții pacientului oncologic. Tehnica de reparație cu proteză sintetică prin separare a componentelor mușchului drept, introdusă de Ramirez (1990) și modificată de Carbonell, Rives, Stoppa este cunoscută în tratamentul herniilor ventrale. Scopul este analiza eficacității reparării defectelor de herniere cu proteză sintetică amplasată în teaca mușchilor drepti la pacienți operați pentru CrCl.

**Materiale și metode.** 11 pacienți cu hernii incizionale după operații pentru CrCl. Vârsta a variat 53-77 ani, cu media 65,3±2,6 ani. Raport b/f – 6/5.

**Rezultate.** Din istoric - CrCl drept - hemicolecomie cu anastomoză primară(6), CrCl stâng - anastomoză primară(4), hemicolecomie stângă cu colostomie(1), operație de reconstrucție peste 1,5 ani. 8 bolnavi au fost supuși chimioterapiei pre- și postoperatorii. Eventrațiile au apărut în termeni 0,5-2 ani postoperator. Cura herniei s-a practicat în termeni 2-5 ani după intervenția oncologică. Tehnica: după herniotomie, teaca posterioară a mm. drepti a fost deschisă și separată. În 6 cazuri cu d.d. < 5 cm suturare cu reinserție completă a foitelor aponeurotice posterioare, în 5 cazuri cu d.d. >10 cm pentru protejarea viscerilor foiele aponeurozei posterioare fixate cu fir continuu neresorbabil de peritoneului sacular în 3 cazuri și omentul mare 2 cazuri. Proteza amplasată retromuscular, foia aponevrotică anterioară suturată în 6 cazuri, în 5 cazuri fixata de proteză cu aplicarea tehnicii de substituție. Morbiditate în 2 cazuri (18,2%), mortalitate - 0%.

**Concluzii.** Tehnica reparării defectelor de herniere cu proteză sintetică amplasată în teaca mușchilor drepti este simplă, ușoară și fezabilă la pacienți operați pentru CrCl. Ea reduce la minim interacțiunea viscer-proteză, cu evident potențial „tension free”.

**Cuvinte cheie.** Cancer colon, hernie incizională, tehnici chirurgicale

### FEASIBILITY OF HERNIA DEFECT RECONSTRUCTION WITH SYNTHETIC PROSTHESIS IN ONCOLOGICAL PATIENTS AFTER COLON INTERVENTIONS

**Liuba Strelțov<sup>1</sup>, Rojnovanu Gh<sup>1</sup>, Revencu S.<sup>1</sup>, Berliba S.<sup>1</sup>, Sângereanu A.<sup>1</sup>, Băbălău I.<sup>2</sup>**

<sup>1</sup> SUMP „Nicolae Testemițanu”, Chișinău, Republic of Moldova; <sup>2</sup> MCH „St Arch. Michael”, Chișinău, Republic of Moldova

**Aim of study.** Incisional hernia is reported in 14-28% after interventions for colon cancer (ClCr). The cure of the hernia leads to a significant improvement in the quality of life of the oncological patient. The technique of repair with synthetic prosthesis by separating the components of the rectus muscle, introduced by Ramirez (1990) and modified by Carbonell, Rives, Stoppa, is known in the treatment of ventral hernias. The aim is analysis of the effectiveness of the repair of hernia defects with a synthetic prosthesis placed in the sheath of the rectus muscles in patients operated for ClCr.

**Materials and methods.** 11 patients with incisional hernias after operations for ClCr. The age ranged from 53 to 77 years, with an average of 65.3±2.6 years. Ratio m/f – 6/5.

**Results.** From the history - right ClCr - hemicolecotomy with primary anastomosis(6), left ClCr - primary anastomosis(4), left hemicolecotomy with colostomy (1), reconstruction operation over 1.5 years. 8 patients underwent pre- and postoperative chemotherapy. The herniations occurred within 0.5-2 years postoperatively. The hernia cure was practiced within 2-5 years after the oncological intervention. Technique: after herniotomy, the posterior sheath of right mm. was opened and separated. In 6 cases with d.d. < 5 cm suturing with complete reinsertion of the posterior aponeurotic sheets, in 6 cases with d.d. >10cm to protect the viscera, the sheets of the posterior aponeurosis are fixed with continuous non-resorbable thread to the sacular peritoneum in 3 cases and the greater omentum in 2 cases. The prosthesis placed retromuscular, the anterior aponeurotic sheet sutured in 6 cases, in 5 cases fixed to the prosthesis with the application of the substitution technique. Morbidity in 2 cases(18,2%), mortality - 0%.

**Conclusions.** The technique of repairing herniation defects with a synthetic prosthesis placed in the sheath of the rectus muscles is simple, easy and feasible in patients operated for ClCr. It minimizes viscer-prosthetic interaction, with obvious "tension free" potential.

**Keywords.** Colon cancer, incisional hernia, surgical techniques

### CANCERUL ENDOMETRIAL AVANSAT STADIUL IV – STUDIU DE CAZ



**Guțu Lilian<sup>1</sup>, Sablina Natalia<sup>1</sup>, Munteanu Sergiu<sup>1</sup>, Silvestrov Maksym<sup>1</sup>, Pleșcan Tatiana<sup>1</sup>, Coloman Dumitru<sup>1</sup>, Ciobanu Micoleta<sup>2</sup>, Ancuta Eugen<sup>3</sup>**

<sup>1</sup> Health Forever International SRL “SI Medpark”, Chișinău, Republica Moldova; <sup>2</sup> IMSP Institutul Oncologic, Chișinău, Republica Moldova; <sup>3</sup> Spitalul de Obstetrică și Ginecologie Elena Doamna, Iași, România

**Scopul lucrării.** Caz clinic ce confirmă că cancerul endometrial este o maladie potențial-operabilă în orice stadiu clinic.

**Materiale și metode.** Pacienta 71 ani, diagnosticată clinic, paraclinic și prin stadializare chirurgicală. Histologia preoperator - adenocarcinom endometrial moderat-diferențiat G2. ECOG 0-1. Indicele masei corporale > 30. Pacienta a fost operată în cadrul Spitalului Internațional MedPark, Chișinău, Moldova: Histerectomie totală, anexectomie bilaterală, omentectomie supra- și infracolică, limfadenectomie pelvină și paraortică și paraortică, biopsie peritoneală. Tratament adjuvant: radioterapie externă/brachiterapie, 6 cure polichimioterapie carboplatin/taxane.

**Rezultate.** Histologie postoperator - adenocarcinom mixt (endometrioid 60% și seros de grad înalt G3 40%), infiltrază tot miometrul

la seroasă, trecere pe stroma cervixului, trompele uterine; afectează metastatic 24 din 55 ganglioni limfatici pelvini și paraaortali înălțurați; metastaze în oment și peritoneul parietocolic drept (M1). Încadrare TNM: pT3a (FIGO IVB), pN2a, LV1, Pn1, R0, M1.

**Concluzii.** Supraviețuirea la 5 ani a cancerului endometrial în stadiile avansate este de 20%. Follow-up imagistic 34 luni – date de recidivare a patologiei nu se atestă. Deși tratamentul chimio/radioterapic este indicat în majoritatea cazurilor de cancer endometrial avansat, intervenția chirurgicală efectuată de o echipă multidisciplinară calificată într-un centru oncologic de specialitate este o opțiune dezirabilă de tratament, urmată de alte tratamente specifice.

**Cuvinte cheie.** Cancer endometrial, stadiu avansat, limfadenectomie pelvină și paraaortică

#### STAGE IV ADVANCED ENDOMETRIAL CANCER - CASE STUDY

**Guțu Lilian<sup>1</sup>, Sablina Natalia<sup>1</sup>, Munteanu Sergiu<sup>1</sup>, Silvestrov Maksym<sup>1</sup>, Pleșcan Tatiana<sup>1</sup>, Coloman Dumitru<sup>1</sup>, Ciobanu Micoleta<sup>2</sup>, Ancuta Eugen<sup>3</sup>**

<sup>1</sup> Health Forever International SRL “SI Medpark”, Chișinău, Republic of Moldova; <sup>2</sup> IMSP Institute of Oncology, Chișinău, Republic of Moldova; <sup>3</sup> Hospital of Obstetrics and Gynaecology Elena Doamna, Iași, România

**Aim of study.** Case confirming that advanced endometrial cancer is a potentially operable disease in any stage.

**Materials and methods.** 71 years old female with advanced endometrial cancer, clinically and surgically diagnosed. Preoperative histology - G2 moderately-differentiated endometrial adenocarcinoma. ECOG 0-1; body mass index > 30. Total hysterectomy with bilateral adnexectomy, omentectomy, pelvic and para-aortic lymphadenectomy, peritoneal biopsy performed in MedPark International Hospital, Chisinau, Moldova. Adjuvant treatment: external radiotherapy (DS 46Gy) and brachytherapy (DS 15Gy), 6 courses of carboplatin taxane polychemotherapy.

**Results.** According to the postoperative histological result, a mixed adenocarcinoma was identified (endometrioid 60% and high-grade serous G3 40%) infiltrating the entire myometrium up to the serous and crossing the stroma of the cervix, fallopian tubes; metastatic 24 of 55 removed pelvic and para-aortic lymph nodes; metastases in omentum, right parietocolic peritoneum (M1). TNM classification: pT3a (FIGO IVB), pN2a, LV1, Pn1, R0, M1.

**Conclusions.** The 5-year survival of patients with endometrial cancer in advanced stages is 72% in localized and 20% in metastasis, respectively. Imagistic Follow-up at 34 months – no recurrence of the pathology. Although chemotherapy/radiotherapy is indicated in most cases of advanced endometrial cancer, surgery performed by a qualified multidisciplinary team in a specialist oncology center is a desirable treatment option, followed by other specific treatments.

**Keywords.** Endometrial cancer, advanced stage, pelvic and para-aortic lymphadenectomy

#### BRIDGE-TACTICA TRATAMENTULUI PACIENTILOR CU CANCER DE COLON STANG SI RECTAL CU SINDROM DE OBSTRUCTIE



**Silvestrov Maksym, Usurelu Sergiu, Condratchi Eugeniu, Munteanu Sergiu, Banarescu Tudor, Ursan Valeriu**  
Health Forever International SRL, “SI Medpark”, Chisinau, Moldova

**Scopul lucrării.** Optimizarea acordării de îngrijiri chirurgicale urgente pacienților cu tumori maligne obstructive a colonului stâng și rectului, pentru a obține cele mai bune rezultate oncologice pe termen lung și a reduce numărul de complicații.

**Materiale și metode.** De la începutul anului 2022, clinica Medpark folosește algoritmul de acordarea îngrijirilor chirurgicale urgente pacienților cu cancer obstructive a colonului stâng și rect. În acest scop se aplică colostomia laparoscopică fără rezecția tumorii primare.

**Rezultate.** 5 pacienți admiși cu clinica de ocluzie intestinală în stare de sub/decompensare, cauzată de obstrucția tumorală la nivelul jumătății stângi a colonului. La toți a fost aplicată colostomie laparoscopică la nivel de obstrucție fără rezecția tumorii primare. Vârsta medie a pacienților 51,8 ani (32-65), durata medie de intervenția 36 min (30-45), hemoragie 4 ml (0-10 ml), durata medie de spitalizare 3,4 (2-5), fără complicații. Intraoperator din aceștia la 2 pacienți stabilită carcinomatoza peritoneală, 2 pacienți cu cancer rectal local avansat, ulterior reușind finalizarea cursului complet de terapie neoadjuvantă urmată de rezecție R0, fără semne de recidivă. Un pacient la 1 lună după transversostomie laparoscopică a fost operat radical în volumul de hemicolectomie stângă cu rezecția ficatului pentru leziuni secundare.

**Concluzii.** În cazul obstrucției tumorale a colonului stâng și rect volumul optimal al intervenției primare de urgență ar fi colostomia laparoscopică, ca etapă de compensare, pregătire și planificare a tratamentului oncologic.

**Cuvinte cheie.** Obstrucție intestinală, cancer de colon, colostomie laparoscopică

#### BRIDGE-TACTIQUE FOR PATIENTS WITH LEFT-SIDE COLON AND RECTAL CANCER OCCLUSIONS

**M.Silvestrov, S.Usurelu, E.Condratsky, S.Mountyanu, T.Banarescu, V.Ursan**  
Medpark, Chisinau, Moldova

**Aim of study.** Optimization of urgent surgical management for patients with occlusive left-side and rectal cancer for best long-term oncological results and minimization of complications.

**Materials and methods.** In 2022 in the Medpark clinic we used an algorithm of urgent surgical management for patients with left-side colon and rectal cancers complicated by occlusion. We used laparoscopic colostomy for releasing of occlusion without upfront primary tumor resection like bridge to planning and preparation for special therapy.

**Results.** 5 patients had a clinic of left-side and rectal cancer occlusion syndrome. All patients underwent laparoscopic colostomy without primary tumor resection. Mean age of patients was 51,8 years (range 32-65), mean operation time was 36 minutes (range 30-45), mean blood loss was 4 ml (range 0-10), mean hospital stay 3,4 (range 2-5), no complications observed. In results: 2 patients had peritoneal spread. 2 patients with locally advanced cancer of rectum had taken a full course of neoadjuvant therapy followed by



R0 resection. One patient was operated in radical volume (left-side colectomy with hepatic S8 resection) one month after laparoscopic colostomy. He had taken a full course of adjuvant therapy and stayed in dynamic observation without recurrence.

**Conclusions.** In case of left-side colon and rectal cancers with occlusion laparoscopic colostomy is a method of choice like bridge to preparation and planning of special treatment.

**Keywords.** Colon occlusion, colon cancer, laparoscopic colostomy.

## LIMFOMUL GASTROINTESTINAL, NOI PROVOCĂRI ȘI SOLUȚII



**Victor Schiopu, Natalia Botnaru-Dub, Mihaela Gherasim, Lorena Mednicov, Igor Vinogradov, Mircea Cernat, Lilian Antoci, Nicolae Ghidirim**

**USMF Nicolae Testemițanu, Institutul Oncologic, Chișinău, Republica Moldova**

**Scopul lucrării.** Limfoamele non-Hodgkin (LNH) sunt tumori maligne care se dezvoltă din celule hematopoietice situate în afara măduvei osoase. Ele afectează sistemul digestiv în aproximativ 12,5% și reprezintă: aproximativ 18% din malignitățile intestinului subțire, aproximativ 3% din neoplaziile maligne gastrice și mai puțin de 1% din cancerele de colon și rect. Scopul acestui studiu este de a prezenta o serie de cazuri de limfom care implică organele digestive, diagnosticate și tratate la IMSP IO pe o perioadă de 12 luni.

**Materiale și metode.** Cel mai frecvent LNH al tractului gastrointestinal (TGI) se întâlnește la persoanele cu vârsta peste 40 de ani. Seria a inclus 37 de pacienți cu LNH digestiv, constând din 14 femei (38%) și 23 de bărbați (62%), cu vârste cuprinse între 35 și 81 de ani, cu o vârstă medie de 57,38 ani.

**Rezultate.** Stomacul a fost localizarea anatomică cel mai frecvent afectată, observată în 32 de cazuri (86%), urmat de intestinul subțire în 2 cazuri (5%), câte un caz în colon, rect și esofag. Diagnosticarea LNH reprezintă o provocare datorită manifestărilor clinice nespecifice. Confirmarea morfologică precisă și determinarea subtipului de LNH sunt cruciale pentru a lua decizia privind tratamentul. Metodele de diagnostic endoscopic au fost utilizate, iar în 17 cazuri (45,94%) s-au examinat piese operatorii pentru a facilita acest proces.

**Concluzii.** Tractul gastrointestinal este principalul loc de dezvoltare a limfoamelor extraganglionare, iar stomacul este organul cel mai frecvent afectat. Diagnosticarea limfoamelor în tractul gastrointestinal poate fi o provocare și necesită evaluare endoscopică orientată, prelevare generoasă de țesut și examinare de către un morfopatolog expert.

**Cuvinte cheie.** Limfom, stomac, tract digestiv

## GASTROINTESTINAL LYMPHOMA, NEW CHALLENGES AND SOLUTIONS

**Victor Schiopu, Natalia Botnaru-Dub, Mihaela Gherasim, Lorena Mednicov, Igor Vinogradov, Mircea Cernat, Lilian Antoci, Nicolae Ghidirim**

**Nicolae Testemitanu State University of Medicine and Pharmacy, Oncology Institute, Chișinău, Republic of Moldova**

**Aim of study.** Non-Hodgkin's lymphomas (NHL) are malignant tumors that originate from hematopoietic cells outside the bone marrow. They affect the digestive system in approximately 12.5% of cases and account for less than 18% of malignant oncological diseases of the small intestine, around 3% of gastric malignancies, and less than 1% of colon and rectal cancers. The purpose: to present a series of lymphoma cases involving the digestive organs, diagnosed and treated at IMSP IO over a 12-month period.

**Materials and methods.** The gastrointestinal tract (GI) is the most commonly affected site for extranodal lymphomas, especially in individuals over 40 years old. The series included 37 patients with digestive NHL, consisting of 14 women (38%) and 23 men (62%), ranging in age from 35 to 81 years, with an average age of 57.38 years.

**Results.** The stomach was the most frequently affected anatomical location, observed in 32 cases (86%), followed by the small intestine in 2 cases (5%), and one case each in the colon, rectum, and esophagus. Diagnosing NHL poses challenges due to its nonspecific clinical manifestations. Accurate morphological confirmation and determination of the NHL subtype are crucial for making treatment decisions. Endoscopic diagnostic methods were employed, with surgical specimens examined in 17 cases (45.94%) to facilitate this process.

**Conclusions.** The gastrointestinal tract is the primary site for the development of extranodal lymphomas, with the stomach being the most commonly affected organ. Diagnosing lymphomas in the gastrointestinal tract can be challenging and requires directed endoscopic evaluation, generous tissue sampling, and examination by an expert morpho-pathologist.

**Keywords.** Lymphoma, stomach, digestive tract

## NEOPLAZIILE PRIMARE SINCRONE LA O PACIENTĂ CU CANCER DE SÂN: O APARIȚIE RARĂ



**G. M. Aniței, O. Ș. Pintilii, I. Radu, I. Huțanu, B. Filip, D. V. Scripcariu, M. Gavrilăscu, V. Scripcariu**

**Clinica I Chirurgie Oncologica IRO Iași, UMF Grigore T Popa Iași**

**Scop.** Stadializarea loco-regională și la distanță a tumorilor maligne poate evidenția prezența neoplaziilor sincrone în același organ sau la distanță. Neoplazmele primare sincrone prezente în trei sisteme de organ diferite sunt raportate în literatură cu o incidență de 2.4% -17%. Mirajul primei leziuni poate conduce frecvent spre erori de management terapeutic.

**Materiale și metode.** O pacientă în vârstă de 66 ani, cunoscută cu importantă patologie cardiovasculară și tiroidiană, se prezintă în IRO Iași în urma decelării la palpate a unei formațiuni tumorale mamare stângi în cadranul infero-extern. La examenul clinic, se observă la nivel cutanat în zona sânelui stâng o suprafață cu contur neregulat, alcătuită din zone de hipopigmentare și hiperpigmentare. Pacienta este stadializată imagistic pentru afecțiunea mamară – neoplasm ductal invaziv cT2N1 (triplu negativ) și un nodul solid neregulat în segmentul anterior al lobului stâng pulmonar. Decizia Comisiei Multidisciplinare Oncologice este de evaluare PET-CT a nodulului pulmonar, ocazie cu care se infirmă supoziția de metastază pulmonară, dar se evidențiază hipercaptare la nivelul glandei tiroide. Se

decide inițierea chimioterapiei neoadjuvante pentru afecțiunea mamară, urmată de intervenție chirurgicală, secvențială, a sânului în bloc cu afecțiunea cutanată și a glandei tiroide.

**Rezultate.** Buletinul histopatologic final a constatat în răspuns complet anatomo-patologic al neoplaziei mamare și diagnosticul de microcarcinom tiroidian papilar, respectiv melanom malign cutanat tip Clark II. Pacienta a primit radioterapie adjuvantă pentru cancerul mamar, fiind supravegheată imagistic pentru cancerul tiroidian și cel cutanat.

**Concluzii.** Tumorile maligne sunt definite ca neoplazii primare multiple dacă apar în locuri diferite și/sau aparțin unui grup histologic diferit. Astfel, este evitată clasificarea eronată a tumorilor multiple ca determinări secundare. Cazul prezentat subliniază importanța investigațiilor paraclinice efectuate meticolos pentru stadializarea preterapeutică, detecția cancerelor sincrone având un rol semnificativ în prevenția, diagnosticul și stabilirea tratamentului pacientului, în vederea obținerii celor mai bune rezultate terapeutice.

**Cuvinte cheie.** Tumori maligne primare triple sincrone, cancer mamar ductal, microcarcinom tiroidian, melanom cutanat

### TRIPLE PRIMARY MALIGNANCIES IN A PATIENT WITH BREAST CANCER: A RARE OCCURRENCE

G. M. Aniței, O. Ș. Pintili, I. Radu, I. Huțanu, B. Filip, D. V. Scripcariu, M. Gavrilesco, V. Scripcariu  
Clinica I Chirurgie Oncologica IRO Iași, UMF Grigore T Popa Iași

**Aim of study.** Loco-regional and distant staging of malignant tumors can highlight the presence of synchronous neoplasias in the same organ or at distance. Synchronous primary neoplasms present in three different organ systems are reported in the literature with an incidence of 2.4%-17%. The mirage of the first lesion can often lead to therapeutic management errors.

**Materials and methods.** A 66-year-old female patient, known to have important cardiovascular and thyroid pathology, presented to the IRO Iasi Hospital following palpation of a left mammary tumor in the infero-external quadrant. During the clinical examination, a surface with an irregular outline, made up of an area in which both hypopigmentation and hyperpigmentation are present, is observed at the skin level in the area of the left breast. The patient is staged by imaging for the breast condition – invasive ductal neoplasia cT2N1 (triple negative) and an irregular solid nodule in the anterior segment of the left lung lobe. The decision of the Multidisciplinary Oncological Team is to evaluate the PET-CT of the lung nodule, which refutes the position of lung metastasis, but shows hyper-uptake at the level of the thyroid gland. It is decided to initiate neoadjuvant chemotherapy for the breast disease, followed by sequential surgery of the breast en bloc with the skin disease and, after 3 weeks, total thyroidectomy.

**Results.** The final histopathological report consisted of the complete pathological response of the breast cancer and the diagnosis of papillary thyroid microcarcinoma, respectively Clark II type malignant cutaneous melanoma. The patient received adjuvant radiotherapy for breast cancer, being monitored by imaging for thyroid and skin cancer.

**Conclusions.** Malignant tumors are defined as multiple primary neoplasms if they occur in different sites and/or belong to a different histological group. Thus, the wrong classification of multiple tumors as secondary determinations is avoided. The presented case emphasizes the importance of meticulously performed paraclinical investigations for pre-therapeutic staging, the detection of synchronous cancers having a significant role in the prevention, diagnosis and stability of the patient's treatment, in order to obtain the best therapeutic results.

**Keywords.** Synchronous triple primary malignancies, breast cancer, thyroid microcarcinoma, cutaneous melanoma

### SARCOMUL ENDOMETRIAL STROMAL DE GRAD SCĂZUT – STUDIU DE CAZ



Guțu Lilian<sup>1</sup>, Sablina Natalia<sup>1</sup>, Ușurelu Sergiu<sup>1</sup>, Silvestrov Maksym<sup>1</sup>, Căraș Ion<sup>1</sup>, Ciubara Roman<sup>1</sup>, Ciobanu Micoleta<sup>2</sup>, Ancuta Eugen<sup>3</sup>

<sup>1</sup> Health Forever International SRL “SI Medpark”, Chișinău, Republica Moldova; <sup>2</sup> IMSP Institutul Oncologic, Chișinău, Republica Moldova; <sup>3</sup> Spitalul de Obstetrică și Ginecologie Elena Doamna, Iași, România

**Scopul lucrării.** Prezentarea unui caz complex de diagnostic diferențiat și tratament al sarcoamelor endometriale de stromale de grad scăzut SESGS.

**Materiale și metode.** Pacienta 42 ani a fost supusă mai multor chiuretaje endometriale pe motiv de polipi endometriali, ultimul în 2017. A fost monitorizată, tratată conservativ cu progestine, anticoncepționale orale. Clinic s-a agravat incluzând simptome digestive și urinare. La IRM din 03.10.2020 se constată: formațiuni policamerale solid-chistice în ovare bilateral (82x60x54 mm pe dreapta, 56x116x67 mm pe stânga) paternul imagistic suspect. Endometrul – formațiune neomogenă 24x38 mm, restricția difuziei și acumularea lentă a contrastului. Imunohistochimia stabilește diagnosticul SESGS în urma reevaluării raclajului histologic endometrial efectuat în 2017. Pe 26.10.2020: Histerectomie totală abdominală cu salpingo-ovarectomie bilaterală cu disecția ganglionilor limfatici regionali cu omentectomie supra- și infracolică + rezecție anterioară de rect cu anastomozare.

**Rezultate.** A fost obținut un rezultat citoreductiv optim - tumoare restantă - zero. Hemoragii 190 ml, zile-pat 4. Stadiul pT3b (FIGO IIIB); pN0, LV1; R0. Postoperator pacienta a urmat radioterapie externă/internă și hormonoterapie. Follow up imagistic 40 luni – fără recidive.

**Concluzii.** Histerectomia cu anexectomie bilaterală rămâne prima linie de tratament pentru SESGS. Beneficiile limfadenectomiei, operațiilor citoreductive sunt neclare. Examenul histopatologic poate fi neclar; imunohistochimia și IRM sunt necesare pentru a completa ecografia uzuală și histologia.

**Cuvinte cheie.** Sarcomul endometrial stromal de grad scăzut, imunohistochimie

### LOW GRADE ENDOMETRIAL STROMAL SARCOMA – CASE STUDY

Guțu Lilian<sup>1</sup>, Sablina Natalia<sup>1</sup>, Ușurelu Sergiu<sup>1</sup>, Silvestrov Maksym<sup>1</sup>, Căraș Ion<sup>1</sup>, Ciubara Roman<sup>1</sup>, Ciobanu Micoleta<sup>2</sup>, Ancuta Eugen<sup>3</sup>

<sup>1</sup> Health Forever International SRL “SI Medpark”, Chișinău, Republic of Moldova; <sup>2</sup> IMSP Institute of Oncology, Chișinău, Republic of Moldova; <sup>3</sup> Hospital of Obstetrics and Gynaecology Elena Doamna, Iași, România

**Aim of study.** Complex case of differential diagnosis and treatment of low-grade SESGS endometrial stromal sarcoma.

**Materials and methods.** A 42-year-old patient underwent several endometrial curettages due to endometrial polyps, the last one in 2017. She was treated conservatively with progestins /contraceptives. At the time of addressing MedPark International Hospital, the clinic worsened, including digestive/urinary symptoms. The MRI of 03.10.2020 shows: Polycameral solid-cystic formations in bilateral ovaries (82x60x54 mm on the right, 56x116x67 mm on the left) cancer pattern suspicious. Endometrium – inhomogeneous formation 24x38 mm, diffusion restriction and slow contrast accumulation; the histological block performed in 2017 reevaluated, subjected to immunohistochemistry. The diagnosis of SESGS was established. On 26.10.2020 the patient underwent total abdominal hysterectomy with bilateral salpingo-ovariectomy, regional lymph node dissection, supra- and infracolic omentectomy, anterior rectal resection with anastomosis.

**Results.** Cyto-reductive result: no residual tumor. Blood loss 190 ml, stay days 4. (pT3b stage, FIGO IIB; pN0, LV1; R0). Postoperatively, adjuvant external/endovaginal radiotherapy, hormone therapy. On an imagistic follow-up after 40 months there were no signs of tumour relapse.

**Conclusions.** Total hysterectomy and adnexectomy is the first line treatment of SEGS. The benefit of lymphadenectomy and cyto-reductive surgery is unclear. Histopathology report, immunohistochemistry, MRI can be avoided in favor of routine ultrasonography. Histopathology report if unclear has to be completed by immunohistochemistry and MRI added to routine ultrasonography.

**Keywords.** Low-grade endometrial stromal sarcoma, immunohistochemistry

## TUMORILE RETROPERITONEALE PRIMITIVE: DIAGNOSTIC ȘI TRATAMENT



**Victor Schiopu, Valeria Pînzaru, Mihaela Gherasim, Lorena Mednicov, Igor Vinogradov, Mircea Cernat, Lilian Antoci, Nicolae Ghidirim**

**USMF Nicolae Testemițanu, Institutul Oncologic, Chișinău, Republica Moldova**

**Scopul lucrării.** Spațiul retroperitoneal constituie un mediu propice pentru dezvoltarea tumorilor organice, metastatice și primare. Tumorile retroperitoneale (TRP) sunt rare, reprezentând doar 0,1%-0,2% din totalul neoplaziilor, majoritatea dintre ele fiind maligne. Diagnosticul precis și excizia completă a tumorii sunt factori cheie în determinarea supraviețuirii pacienților cu TRP. Scopul acestui studiu este de a evalua caracteristicile clinice și imagistice ale tumorilor retroperitoneale pentru a îmbunătăți diagnosticul și tratamentul pacienților cu tumori retroperitoneale primitive.

**Materiale și metode.** Studiul a analizat datele a 118 pacienți cu TRP investigați și tratați în perioada 2015-2020.

**Rezultate.** Rezultatele au arătat că majoritatea tumorilor au fost primitive (71,18%) și maligne, cu o prevalență mai mare la femei. Manifestările clinice au fost diverse și au fost cauzate de presiunea exercitată de tumorile masive asupra organelor retroperitoneale. Tumorile retroperitoneale au avut o evoluție clinică lentă, cu dimensiuni medii de 17,3 cm și o perioadă de boală de 13 luni. Diagnosticul definitiv s-a realizat prin examinare morfologică și imunohistochimie.

**Concluzii.** Spațiul retroperitoneal este o zonă în care se dezvoltă o varietate de tumori maligne. Tratamentul adecvat necesită intervenții chirurgicale complexe și abord oncologic specializat, efectuate de o echipă medicală bine pregătită.

**Cuvinte cheie.** TRP, sarcom, spațiu retroperitoneal, diagnostic

## PRIMITIVE RETROPERITONEAL TUMORS: DIAGNOSIS AND TREATMENT

**Victor Schiopu, Valeria Pînzaru, Mihaela Gherasim, Lorena Mednicov, Igor Vinogradov, Mircea Cernat, Lilian Antoci, Nicolae Ghidirim**

**Nicolae Testemitanu State University of Medicine and Pharmacy, Oncology Institute, Chișinău, Republic of Moldova**

**Aim of study.** The retroperitoneal space represents a conducive environment for the development of organic, metastatic, and primary tumors. Retroperitoneal tumors (RPT) are rare, accounting for only 0.1%-0.2% of all neoplasms, with the majority being malignant. Accurate diagnosis and complete tumor excision are key factors in determining the survival of RPT patients. The aim of this study is to evaluate the clinical and imaging characteristics of retroperitoneal tumors to improve the diagnosis and treatment of patients with primitive retroperitoneal tumors.

**Materials and methods.** The study analyzed data from 118 patients with RPT who were investigated and treated between 2015 and 2020.

**Results.** The results showed that the majority of tumors were primitive (71.18%) and malignant, with a higher prevalence in women. Clinical manifestations varied and were mainly caused by the pressure exerted by massive tumors on the retroperitoneal organs. Retroperitoneal tumors had a slow clinical evolution, with an average size of 17.3 cm and a disease period of 13 months. Definitive diagnosis was made through morphological examination and immunohistochemistry.

**Conclusions.** The retroperitoneal space is an environment where a variety of malignant tumors develop. Adequate treatment requires complex surgical interventions and specialized oncological approaches performed by a well-trained medical team.

**Keywords.** TRPs, sarcoma, retroperitoneal space, diagnosis

## LIPOSARCOM RETROPERITONEAL GIGANT



**Lorena Mednicov<sup>1</sup>, M. Cernat<sup>1</sup>, V.Șchiopu<sup>2</sup>, L. Antoci<sup>1</sup>**

**<sup>1</sup> Institutul Oncologic din Moldova, Chișinău, Moldova; <sup>2</sup> Catedra oncologie, Universitatea de Stat de Medicină și Farmacie "N.Testemițanu", Chișinău, Moldova**

**Introducere:** Liposarcomul (LS) este o tumoare malignă rară care provine din țesutul adipos. Poate apărea oriunde este prezent țesut adipos. LS retroperitoneal reprezintă 12% până la 40% din totalul liposarcoamelor, cu o rată de incidență estimată 0,5 la 100.000

de locuitori. Materiale și metode: Bărbat de 45 ani, internat cu acuze la mărirea în volum a abdomenului, pierdere în greutate pe parcursul ultimelor 6 luni. Tomografia computerizată a abdomenului a vizualizat formațiuni tumorale gigantice multinodulare, cu structură preponderent adipoasă cu component solid, de dimensiuni 365x235x412 mm, cu deplasarea rinichiului stâng în direcția medială și a anselor intestinale în flancul drept. Hidronefroza pe dreapta gr.I, pe stînga gr.II. Rezultate: s-a practicat laparotomie mediană cu decelarea unei formațiuni retroperitoneale gigantice de culoare alb-grasoasă, multinodulară, ce deplasează colonul descendent anterior, rinichiul stîng cu vasele renale și ureterul – spre dreapta, polul superior al tumorii depistîndu-se la nivelul diafragmei, iar polul inferior - în bazinul mic. A fost mobilizată tumoarea de la intestinul gros descendent, rinichiul stîng, vasele renale stîngi și ureterul stîng, mobilizată din spațiul retroperitoneal. Excizată tumoarea cu rezecție segmentară a sigmei cu aplicarea anastomozelor termino-terminale cu aparat mecanic și suturi sero-seroase. Imunohistochimie: Liposarcom bine diferentiat G1, cu infiltrarea peretelui colonului sigmoid: imunofenotip: (S100+, CD4+, MDM2+). Evoluția postoperatorie a fost fără evenimente adverse. Concluzie: Liposarcoamele retroperitoneale în majoritatea cazurilor recidivează. Succesul operației constă în ablația tumorii cu capsula integră. Depistarea precoce a tumorilor facilitează un rezultat postoperator la distanță mai bun.

**Cuvinte cheie:** liposarcom, retroperitoneal, gigant

## GIANT RETROPERITONEAL LIPOSARCOMA

**Lorena Mednicov<sup>1</sup>, M. Cernat<sup>1</sup>, V.Șchiopu<sup>2</sup>, L. Antoci<sup>1</sup>**

<sup>1</sup> Institutul Oncologic din Moldova, Chișinău, Moldova; <sup>2</sup> Catedra oncologie, Universitatea de Stat de Medicină și Farmacie “N.Testemițanu”, Chișinău, Moldova

**Introduction:** Liposarcoma (LS) is a rare malignant tumor arising from adipose tissue. It can occur wherever adipose tissue is present. Retroperitoneal LS accounts for 12% to 40% of all liposarcomas, with an estimated incidence rate of 0.5 per 100,000 population. Materials and methods: 45-year-old man, hospitalized with complaints of abdominal enlargement, weight loss during the last 6 months. Computed tomography of the abdomen visualized a giant multinodular tumor formation, with a predominantly adipose structure with a solid component, measuring 365x235x412 mm, with displacement of the left kidney in the medial direction and of the intestinal loops in the right flank. Hydronephrosis on the right gr.I, on the left gr.II. Results: a median laparotomy was performed with the detection of a giant retroperitoneal formation of white-greasy color, multinodular, which displaces the anterior descending colon, the left kidney with the renal vessels and the ureter - to the right, the upper pole of the tumor being detected at the level of the diaphragm, and the pole lower - in the small basin. The tumor was mobilized from the descending large intestine, the left kidney, the left renal vessels and the left ureter, mobilized from the retroperitoneal space. The tumor was excised with segmental resection of the sigmoid with the application of end-to-end anastomosis with a mechanical device and sero-serosal sutures. Immunohistochemistry: G1 well-differentiated liposarcoma, with sigmoid colon wall infiltration: immunophenotype: (S100+, CD4+, MDM2+). Postoperative evolution was without adverse events. Conclusion: Retroperitoneal liposarcomas in most cases recur. The success of the operation consists in the ablation of the tumor with the intact capsule. Early detection of tumors facilitates a better long-term postoperative result.

**Keywords:** liposarcoma, retroperitoneal, giant

## MAI MULT DECÂT HISTOPATOLOGIE: UTILITATEA INFLAMAȚIEI ȘI A RĂSPUNSULUI IMUNITAR ÎN EVALUAREA NEOPLAZIEI



**Octavian Andronic, Dan Nicolae Paduraru, Alexandra Bolocan, Alina Cristina Tinca, Daniel Ion**

Universitatea de Medicină și Farmacie Carol Davila, București, Romania, Spitalul Universitar de Urgență București, Romania

Evaluarea inițială este o componentă esențială în determinarea prognosticului și ghidarea deciziilor de tratament pentru pacienții cu cancer. Abordările tradiționale se bazează pe caracteristicile histopatologice și studiile de imagistică; totuși, există o recunoaștere crescândă a importanței încorporării parametrilor biologici pentru îmbunătățirea înțelegerii comportamentului neoplaziei și a rezultatelor tratamentului. Combinarea raportului neutrofile-limfocite (NLR), raportului trombocite-limfocite (PLR) și a indexului sistemic de inflamație-imunitate (SII) a devenit un posibil marker prognostic în diferite tipuri de tumori maligne. Acest studiu retrospectiv realizat la Clinica de Chirurgie Generală și de Urgență III, Spitalul Universitar de Urgență București, explorează utilitatea NLR, PLR și SII în evaluarea cancerului de sân, cancerului colorectal și cancerului gastric. Prin examinarea efectelor combinate ale inflamației și răspunsului imunitar, NLR, PLR și SII oferă informații valoroase despre microîmprejurimile tumorale și interacțiunile gazdă-tumoră. NLR și PLR ridicate indică o stare proinflamatorie și potențială imunosupresie, în timp ce SII integrează numărul de neutrofile, limfocite și trombocite pentru a evalua cuprinzător inflamația sistemică și starea imunitară. Acest studiu își propune să evalueze potențialul acestor parametri biologici combinați ca markeri prognostici în evaluarea neoplaziei, contribuind la stratificarea riscului, luarea deciziilor terapeutice și managementul pacientului în vederea îmbunătățirii rezultatelor. Mai mult, descoperirile pot contribui la dezvoltarea abordărilor de medicină personalizată prin identificarea pacienților cu risc ridicat care pot beneficia de terapii adaptate. Sunt necesare investigații suplimentare pentru validarea descoperirilor și determinarea semnificației clinice a acestor parametri biologici combinați. Studii viitoare prospective, cu eșantioane mai mari și urmărirea pe termen lung, sunt necesare pentru a stabili implicațiile practice și potențiala integrare a NLR, PLR și SII în practica clinică de rutină pentru evaluarea neoplaziei.

**Cuvinte cheie:** cancer, marker de prognostic, NLR (Neutrophil-to-Lymphocyte Ratio) PLR (Platelet-to-Lymphocyte Ratio), SII (Systemic Immune-Inflammation Index)

## BEYOND HISTOPATHOLOGY: INTEGRATING INFLAMMATION AND IMMUNE RESPONSE IN NEOPLASIA EVALUATION

**Octavian Andronic, Dan Nicolae Paduraru, Alexandra Bolocan, Alina Cristina Tinca, Daniel Ion**

Carol Davila University of Medicine and Pharmacy Bucharest, Romania; Emergency University Hospital of Bucharest, Romania



Neoplasia evaluation is a critical component in determining prognosis and guiding treatment decisions for cancer patients. Traditional approaches rely on histopathological features and imaging studies; however, there is a growing recognition of the importance of incorporating biological parameters to enhance understanding of tumor behavior and patient outcomes. The combination of Neutrophil-to-Lymphocyte Ratio (NLR), Platelet-to-Lymphocyte Ratio (PLR), and Systemic Immune-Inflammation Index (SII) has emerged as potential prognostic markers in various malignancies. This retrospective study conducted at the IIIrd Clinic of General and Emergency Surgery, University Emergency Hospital Bucharest, explores the utility of NLR, PLR, and SII in breast cancer, colorectal cancer, and gastric cancer evaluation. By examining the combined effects of inflammation and immune response, NLR, PLR, and SII provide valuable insights into the tumor microenvironment and host-tumor interactions. Elevated NLR and PLR indicate a pro-inflammatory state and potential immunosuppression, while SII integrates neutrophil, lymphocyte, and platelet counts to comprehensively evaluate systemic inflammation and immune status. This study aims to assess the potential of these combined biological parameters as prognostic markers in neoplasia evaluation, contributing to risk stratification, treatment decision-making, and patient management to ultimately improve outcomes. Moreover, the findings may inform the development of personalized medicine approaches by identifying high-risk patients who may benefit from tailored therapies. Further investigations are warranted to validate the findings and determine the clinical significance of these combined biological parameters. Future prospective studies with larger sample sizes and long-term follow-up are necessary to establish the practical implications and potential integration of NLR, PLR, and SII into routine clinical practice for neoplasia evaluation.

**Keywords:** Neoplasia evaluation, Prognostic markers, NLR (Neutrophil-to-Lymphocyte Ratio) PLR (Platelet-to-Lymphocyte Ratio), SII (Systemic Immune-Inflammation Index)

## DIAGNOSTIC SI TRATAMENT MINIMINVAZIV IN NEOPLASMELE PULMONARE



**Dr. Natalia Motas**

**Institutul de Onologie "Prof.Dr.Ai.Trestioreanu", București, Universitatea de Medicină și Farmacie "Carol Davila", București, România**

Pacienții cu tumori pulmonare se prezintă în diferite stadii de evoluție ale maladiei; examenul clinic și anamneza sunt începutul călătoriei pentru stabilirea diagnosticului, a stadiului de boală și a tratamentului potrivit – acesta fiind un abord multidisciplinar în care pacientul ia decizii informate.

Lucrarea prezintă mijloacele actuale miniminvasive de diagnostic și de tratament, cu exemplificări din practica noastră zilnică din chirurgia toracică oncologică: bronhoscopie cu biopsii endobronșice sau transbronșice, puncții transbronșice convenționale cTBNA sau ghidate ecobronhoscopic EBUS-TBNA, mediastinoscopie, chirurgie toracică video-asistată VATS și alte proceduri miniminvasive.

## DIAGNOSIS AND MINIMALLY INVASIVE TREATMENT IN LUNG NEOPLASMS

**Dr. Natalia Motas**

**Institute of Oncology "Prof.Dr.Ai.Trestioreanu" Bucharest, University of Medicine and Pharmacy "Carol Davila" Bucharest.**

Patients with lung tumors present themselves in different stages of disease evolution; the clinical examination and history are the beginning of the journey to establish the diagnosis, the stage of the disease and the appropriate treatment - this being a multidisciplinary approach in which the patient makes informed decisions.

The paper presents the current minimally invasive means of diagnosis and treatment, with examples from our daily practice in oncological thoracic surgery: bronchoscopy with endobronchial or transbronchial biopsies, conventional transbronchial punctures cTBNA or echobronchoscopically guided EBUS-TBNA, mediastinoscopy, VATS video-assisted thoracic surgery and others minimally invasive procedures.

## BIOPSIA GANGLIONULUI SANTINELĂ LA PACIENȚII CU CANCER MAMAR: FEZABILITATEA EVITĂRII DISECȚIEI AXILARE ÎN CAZURILE NEGATIVE



**Dragomir Țîmbur, Maksym Silvestrov, Valeriu Ursan**

**Health Forever International SRL "SI Medpark", Chișinău, Republica Moldova.**

**Scopul lucrării.** Cancerul mamar este o formă comună de cancer care afectează femeile la nivel global. Biopsia ganglionului limfatic santinelă (SLNB) este o procedură chirurgicală utilizată pentru a determina răspândirea cancerului mamar la ganglionii limfatici axilari. Tratamentul standard pentru pacienții cu rezultat pozitiv SLNB este diseecția ganglionilor limfatici axilari (ALND). Cu toate acestea, ALND poate duce la mai multe complicații, inclusiv leziuni ale nervilor și limfedemul, care pot reduce calitatea vieții pacientului. Acest studiu retrospectiv și-a propus să evalueze rezultatele SLNB la pacienții cu cancer mamar și să determine fezabilitatea evitării ALND la pacienții cu SLNB negativ.

**Materiale și metode.** Am analizat fișele medicale a 46 de paciente cu cancer mamar care au suferit SLNB între 2019 și 2022. Dintre acești pacienți, 32 au avut SLNB negativ și au fost scutiți de ALND.

**Rezultate.** Niciunul dintre pacienții care au fost scutiți de ALND nu a dezvoltat recidive axilare în perioada de urmărire. Mai mult, acești pacienți au avut rate mai scăzute de complicații postoperatorii și o calitate îmbunătățită a vieții în comparație cu cei care au suferit ALND.

**Concluzii.** Acest studiu susține utilizarea SLNB ca tehnică de încredere pentru detectarea metastazelor ganglionilor limfatici axilari la pacienții cu cancer de sân. Evitarea ALND la pacienții cu SLNB negativ este fezabilă și sigură și poate reduce morbiditatea asociată cu ALND și poate îmbunătăți rezultatele pacientului.

**Cuvinte cheie.** Cancer mamar, biopsie ganglion santinelă, disecție axilară, morbiditate, calitate a vieții.

## SENTINEL LYMPH NODE BIOPSY IN BREAST CANCER PATIENTS: FEASIBILITY OF SPARING AXILLARY DISSECTION IN NEGATIVE CASES

**Dragomir Țimbur, Maksym Silvestrov, Valeriu Ursan**  
Health Forever International SRL “SI Medpark”, Chișinău, Republica Moldova.

**Aim of study.** Breast cancer is a common form of cancer that affects women globally. Sentinel lymph node biopsy (SLNB) is a surgical procedure used to determine the spread of breast cancer to the lymph nodes in the armpit area. The standard treatment for patients with positive SLNB results is axillary lymph node dissection (ALND). However, ALND can lead to several complications, including nerve damage and lymphedema, which can reduce a patient's quality of life. This retrospective study aimed to evaluate the outcomes of SLNB in breast cancer patients and determine the feasibility of sparing ALND in patients with negative SLNB.

**Materials and methods.** We reviewed the medical records of 46 breast cancer patients who underwent SLNB between 2019 and 2022. Of these patients, 32 had negative SLNB and were spared ALND.

**Results.** None of the patients who were spared ALND developed axillary recurrence during the follow-up period. Moreover, these patients had lower rates of postoperative complications and improved quality of life compared to those who underwent ALND.

**Conclusions.** This study supports the use of SLNB as a reliable technique for detecting axillary lymph node metastases in breast cancer patients. Sparing ALND in patients with negative SLNB is feasible and safe and can reduce the morbidity associated with ALND and improve patient outcomes.

**Keywords.** Breast cancer, sentinel lymph node biopsy, axillary dissection, morbidity, quality of life.

## TUMORILE MEZENCHIMALE BENIGNE VULVOVAGINALE



**Mișin A.<sup>1</sup>; Harea P.<sup>1</sup>; Fuior-Bulhac L.<sup>1</sup>; Petrovici V.<sup>1</sup>; Mișin I.<sup>2</sup>**

<sup>1</sup> Institutul Mamei și Copilului, <sup>2</sup> Universitatea de Stat de Medicină și Farmacie „Nicolae Testemițanu” Chișinău, Republica Moldova

**Scopul lucrării.** Tumorile mezenchimale benigne vulvovaginale (TMBV) sunt o patologie destul de rară și în literatura de specialitate sunt prezentate ca cazuri clinice rare sau serii mici. Este oportun să se împartă TMBV în: specifice pentru această zonă (angiofibrom celular, angiomioblastom etc.) și nespecifice (lipom, leiomiom etc.). Scopul studiului este de a evalua rezultatele diagnosticului și tratamentului chirurgical al TMBV pe o perioadă de douăzeci de ani.

**Materiale și metode.** A fost analizată baza de date a doisprezece paciente cu TMBV, vârsta medie a pacienților fiind de 44.7±3.3 ani (95% CI:37.40–51.94). TMBV au fost caracterizate prin prezența unei tumori solide, cu creștere lentă, cu contururi destul de clare. Tumorile au fost localizate: labiile mari (n=9,75%), pereții anteriori și laterali ai vaginului (n=2, 16.7%) și labiile mari extinzându-se spre perineu (n=1, 8.3%). Pentru o descriere mai detaliată a TMBV au fost efectuate ultrasonografie (USG, n=5) și imagistica prin rezonanță magnetică (IRM, n=2). În toate cazurile au fost înregistrate tumori unice cu o dimensiune maximă medie de 80.9±14.1 mm (95% CI:49.56–112.3) și o dimensiune minimă de 54.1±9.1 mm (95% CI:33.73–74.27). Diagnosticul preoperator corect a fost stabilit în 10(83.3%) cazuri.

**Rezultate.** În toate cazurile de TMBV a fost efectuată excizia tumorii cu margine chirurgicală negativă macro- și microscopică (R0). Examenul histopatologic a evidențiat următoarele variante de TMBV: lipom (n=8, 66.7%), leiomiom (n=2, 16.6%), angiofibrom celular (n=1, 8.3%) și angiomioblastom (n=1, 8.3%). Urmărirea pe termen lung în perioada postoperatorie nu a evidențiat nici o recidivă a TMBV (zero) și o autoevaluare înaltă a rezultatului cosmetic al intervenției chirurgicale.

**Concluzii.** Astfel, TMBV sunt tumori unice, cu creștere lentă, cu contururi destul de clare. Pentru o caracterizare mai detaliată, se recomandă utilizarea ultrasonografiei și/sau imagisticii prin rezonanță magnetică. Excizia unei tumori cu margine chirurgicală negativă macro- și microscopică este cea mai optimă metodă pentru tratarea TMBV.

**Cuvinte cheie.** Vulva, leiomiom vaginal, angiofibrom celular, angiomioblastom

## VULVOVAGINAL BENIGN MESENCHYMAL TUMORS

**Mișin A.<sup>1</sup>; Harea P.<sup>1</sup>; Fuior-Bulhac L.<sup>1</sup>; Petrovici V.<sup>1</sup>; Mișin I.<sup>2</sup>**

<sup>1</sup> Institute of Mother and Child, <sup>2</sup> “Nicolae Testemițanu” State University of Medicine and Pharmacy, Chișinău, Moldova

**Aim of study.** Benign vulvovaginal mesenchymal tumors (BVVMT) are a rather rare pathology and in the specialized literature they are presented as rare clinical cases or small series. It is appropriate to divide BVVMT into: specific for this area (cellular angiofibroma, angiomyofibrosarcoma, etc.) and non-specific (lipoma, leiomyoma, etc.). The aim of the study is to evaluate the results of the diagnosis and surgical treatment of BVVMT over a period of twenty years.

**Materials and methods.** The database of twelve patients with BVVMT was analyzed, the average age of the patients being 44.7±3.3 years (95% CI:37.40–51.94). BVVMTs were characterized by the presence of a solid, slow-growing tumor with fairly clear outlines. The tumors were located: the labia majora (n=9, 75%), the anterior and lateral walls of the vagina (n=2, 16.7%) and the labia majora extending to the perineum (n=1, 8.3%). For a more detailed description of BVVMT, ultrasonography (USG, n=5) and magnetic resonance imaging (MRI, n=2) were performed. Single tumors with a mean maximum size of 80.9±14.1 mm (95% CI:49.56–112.3) and a minimum size of 54.1±9.1 mm (95% CI:33.73–74.27) were recorded in all cases. The correct preoperative diagnosis was established in 10(83.3%) cases.

**Results.** In all cases of BVVMT tumor excision with negative macro- and microscopic surgical margin (R0) was performed. The histopathological examination revealed the following variants of BVVMT: lipoma (n=8, 66.7%), leiomyoma (n=2, 16.6%), cellular angiofibroma (n=1, 8.3%) and angiomyofibrosarcoma (n=1, 8.3%). Long-term follow-up in the postoperative period revealed no

recurrence of BVVMT (zero) and a high self-assessment of the cosmetic result of the surgery.

**Conclusions.** Thus, BVVMTs are single, slow-growing tumors with fairly clear outlines. For a more detailed characterization, the use of ultrasonography and/or magnetic resonance imaging is recommended. Excision of a tumor with a negative macro- and microscopic surgical margin is the most optimal method for treating BVVMT.

**Keywords.** Vulva, lipoma, vaginal leiomyoma, cellular angiofibroma, angiofibroma

## TUMORĂ STROMALĂ GASTROINTESTINALĂ (GIST) A ILEONULUI: CAZ CLINIC



**E. Beschieru, S. Revencu, S. Berliba, I. Crăciun, V. Lescov**

**Catedra Chirurgie nr. 1 „Nicolae Anestiadi”, Universitatea de Stat de Medicină și Farmacie „Nicolae Testemițanu”**

**Scopul lucrării.** Tumorile stromale gastrointestinale (GIST) reprezintă mai puțin de 1% din totalul tumorilor gastrointestinale și sunt cele mai frecvente cancere mezenchimale. Majoritatea tumorilor GIST sunt sporadice afectând mai des bărbații cu vârsta mai mare de 50 ani. Manifestările clinice sunt nespecifice sau chiar absente. TC abdominală cu contrast este modalitatea imagistică de elecție pentru stadializare și monitorizare. Tratamentul standard pentru GIST localizate constă în rezecția chirurgicală completă, cu sau fără extirparea ganglionilor limfatici clinic negativi. Administrarea de imatinib timp de 1 an prelungeste supraviețuirea fără recurență a bolii în cazul GIST localizate cu diametrul > 3 cm și complet rezecate.

**Caz clinic.** Bărbat 37 ani s-a adresat cu dureri în regiunea suprapubiană, disurie, diaree. La examenul ecografic se determina formațiune solidă în bazinul mic de 7,51cmx5,24 cm, cu contur neregulat, structură neomogenă cu incluziuni lichidiene și calcinate vascularizată în regim Doppler color. La CT cu contrast s-a confirmat o tumoră 8,3x7,5 cm situată la nivelul ileonului cu captarea contrastului. Analizele de laborator nu au evidențiat devieri ale valorilor de referință. S-a efectuat ablația chirurgicală a tumorii cu margini de rezecție negative oncologic și cu păstrarea integrității pseudocapsulei tumorale. Macroscopic - GIST al ileonului, ulterior confirmat prin determinarea profilului imunohistochimic.

**Concluzii.** În pofida incidenței scăzute și a manifestărilor clinice nespecifice, GISTurile rămân a fi o patologie cu pronostic nefavorabil în cazurile diagnosticului tardiv.

**Cuvinte cheie.** Tumorile stromale gastrointestinale, ileon, GIST.

## GASTROINTESTINAL STROMAL TUMOR (GIST) OF THE ILEUM: A CASE REPORT

**E. Beschieru, S. Revencu, S. Berliba, I. Crăciun, V. Lescov**

**Department of Surgery nr.1 “Nicolae Anestiadi”, Nicolae Testemitanu State University of Medicine and Pharmacy”**

**Aim of study.** Gastrointestinal stromal tumors (GIST) represents less than 1% of all gastrointestinal tumors and are the most common mesenchymal cancers. Most GIST tumors are sporadic and more common in men over the age of 50. Clinical manifestations are nonspecific or even absent. Contrast-enhanced abdominal CT is the imaging modality of choice for staging and monitoring. The standard of care for localized GISTs is complete surgical resection with or without removal of clinically negative lymph nodes. Imatinib administration for one year prolongs disease-free survival in localized GISTs >3 cm in diameter that have been completely resected.

**Clinical case.** A 37-year-old man addressed with pain in the suprapubic region, dysuria, diarrhea. During the ultrasound examination, a solid formation was determined in the small pelvis of 7.51 cmx5.24 cm, with irregular outline, inhomogeneous structure with liquid and calcined inclusions vascularized in color Doppler regime. CT with contrast confirmed an 8.3x7.5 cm tumor sutured at the level of the ileum with contrast uptake. The laboratory analyzes did not show deviations from the reference values. Surgical ablation of the tumor was performed with oncologically negative resection margins and preserving the integrity of the tumor pseudocapsule. Macroscopic - GIST of the ileum, later confirmed by determining the immunohistochemical profile.

**Conclusions.** Despite the low incidence and non-specific clinical manifestations, GISTs remain a pathology with an unfavorable prognosis in cases of late diagnosis.

**Keywords.** Gastrointestinal stromal tumors, ileum, GIST.

## NEOPLASM MUCINOS APENDICEAL DE GRAD SCĂZUT



**Danci A.<sup>1</sup>, Mișina A.<sup>2</sup>, Samohvalov S.<sup>1</sup>, Mișin I.<sup>3</sup>**

**<sup>1</sup> Spitalul de Stat, <sup>2</sup> Institutul Mamei și Copilului, <sup>3</sup> Universitatea de Stat de Medicină și Farmacie „Nicolae Testemițanu” Chișinău, Republica Moldova**

**Scopul lucrării.** Neoplasmul mucinos apendicular (NMA) reprezintă o formă excepțional de rară de patologie, cu o rată de incidență cuprinsă între 0.2 și 0.3% din toate apendicectomiile. Cea mai frecventă manifestare clinică este durerea și masa palpabilă în fosa iliacă dreaptă, greu de diferențiat de masele anexe maligne sau benigne.

**Materiale și metode.** Raportăm un caz clinic al unei femei în postmenopauză în vârstă de 70 de ani (G3P2) care a prezentat un istoric de 6 luni de durere abdominală inferioară dreaptă. Testele ei de laborator de rutină au fost normale. Un chist simplu de 7x3 cm cu margini netede și o capsulă groasă a fost detectat în zona anexelor drepte prin ultrasonografie transvaginală. Tomografia computerizată (TC) abdominală a evidențiat o masă chistică bine capsulată (7x3.5x3 cm), conținut omogen de lichid și pereți reguțați netezi, fără vegetație interioară.

**Rezultate.** Laparoscopia explorativă a fost efectuată evidențiind un apendice vermiform mărit cu uterul și anexele macroscopic normale și fără semne de metastază intraperitoneală. A urmat apendicectomia laparotomică. Examinarea histologică a preparatului înlăturat a evidențiat un NMA de grad scăzut cu stadiul 0 (pTis, pN0, M0) bazat pe cea de-a 8-a ediție a American Joint Committee on Cancer (AJCC) Staging System. Nu au existat semne clinice, biochimice sau imagistice ale recidivei bolii la 14 luni de supraveghere.

**Concluzii.** NMA este un neoplasm foarte rar. Semnele și simptomele NMA nu sunt specifice. Datorită poziției sale anatomice, trebuie

luată în considerare în diagnosticul diferențial cu tumorile anexelor uterine.

**Cuvinte cheie.** Apendice, neoplasme apendiculare, neoplasm mucinos apendiceal de grad scăzut

#### LOW-GRADE APPENDICEAL MUCINOUS NEOPLASM

Danci A.<sup>1</sup>, Mișina A.<sup>2</sup>, Samohvalov S.<sup>1</sup>, Mișin I.<sup>3</sup>

<sup>1</sup> State Hospital, <sup>2</sup> Institute of Mother and Child, <sup>3</sup> State University of Medicine and Pharmacy “Nicolae Testemitanu”, Kishinev, Moldova

**Aim of study.** Appendiceal mucinous neoplasm (AMN) represents an exceptionally rare form of pathology with an incidence rate ranging between 0.2 and 0.3% of all appendectomies. The most common clinical manifestation is pain and palpable mass in the right iliac fossa, which is difficult to differentiate from the malignant or benign adnexal masses.

**Materials and methods.** We report a case of a 70-year-old postmenopausal woman (G3P2) presented with a 6-months history of right lower abdominal pain. Her routine laboratory tests were normal. A simple 7 x 3 cm cyst with smooth borders and a thick capsule was detected in the right adnexal area by transvaginal ultrasonography. Abdominal computed tomography (CT) showed a well encapsulated cystic mass (7x3.5x3 cm), homogeneous fluid content, and smooth regular walls without inner vegetations.

**Results.** Exploratory laparoscopy was performed revealing an enlarged vermiform appendix with the uterus and adnexa macroscopically normal, and no signs of intraperitoneal metastasis. Laparotomic appendectomy followed. Histologic examination of the surgical specimen revealed a low-grade AMN with stage 0 (pTis, pN0, M0) based on the 8th edition of the American Joint Committee on Cancer (AJCC) Staging System. There were no clinical, biochemical or imaging signs of the disease recurrence at 14 months follow up.

**Conclusions.** AMN is a very rare neoplasm. The signs and symptoms of AMN are not specific. Because of its anatomic position, it should be considered in the differential diagnosis of adnexal masses.

**Keywords.** Appendix, appendiceal neoplasms, low-grade appendiceal mucinous neoplasm

#### CHIRURGIA CITOREDUCTIVA SECUNDARĂ A CANCERULUI DE OVAR ȘI DE TROMPA UTERINA. CASE REPORT ȘI REVISTA LITERATURII



Sablina N., Gutu L., Silvestrov M., Vakulchik O.

Health Forever International SRL, “SI Medpark”, Chișinău, Moldova

**Scopul lucrării.** Prezentarea managementului chirurgical al recidivei carcinomului ovarian și trompei uterine și compararea lui cu propriile noastre cazuri.

**Materiale și metode.** Această analiză descrie cazurile din experiență proprie și examinează literatura electronică relevantă din bazele de date PubMed, MEDLINE, NCCN și ESMO din 2010 până în decembrie 2022.

**Rezultate.** Discutăm cazul unei femei de 56 de ani cu recidiva de carcinom de trompa uterina, sensibil la preparatele de platină și cazul unei femei de 51 de ani cu recidiva de carcinom ovarian, sensibil la preparatele de platină. Pacientele descrise prezintă boală în stadiu incipient: FIGO IC și respectiv FIGO 1A. În ambele cazuri, recidiva a apărut în decurs de 1,5 ani după intervenția chirurgicală primară, recidiva fiind confirmată prin RMN. Ambele paciente sunt supuse unei intervenții chirurgicale de citoreducție secundară (citoreducție optimă) după cure de chimioterapie adjuvantă. Discutăm despre prezentarea, investigarea și gestionarea recidivei cancerului ovarian și a trompei uterine și comparăm cu cazurile noastre proprii.

**Concluzii.** În mod frecvent, recidiva cancerului ovarian și cancerului de trompe uterine apare la paciente supuse intervenției chirurgicale primare suboptimale. Este de preferat abordarea laparoscopică. Abordarea laparoscopică duce la spitalizare scurtă, scăderea sângerării, a disconfortului și duce la inițierea precoce a tratamentului medicamentos antiangiogenic (bevacizumab).

**Cuvinte cheie.** Cancer ovarian, cancer de trompa uterină, chimioterapie neoadjuvantă, chirurgia citoreductivă, chirurgia citoreductivă secundară.

#### SECONDARY DEBULKING SURGERY FOR RECURRENT OVARIAN AND FALLOPIAN TUBE CANCER. CASE REPORT AND LITERATURE REVIEW

Sablina N., Gutu L., Silvestrov M., Vakulchik O.

Health Forever International SRL, “SI Medpark”, Chisinau, Moldova

**Aim of study.** To present the surgical management of recurrent ovarian and Fallopian tube carcinoma and compare it to our own cases.

**Materials and methods.** This review demonstrates own experience cases and examines all the relevant electronic literature from the PubMed, MEDLINE, NCCN and ESMO databases from 2010 through December 2022.

**Results.** We discuss the case of a 56-year-old woman with a Recurrence Platinum-Sensitive Fallopian Tube Carcinoma and the case of a 51-year-old woman with a Recurrence Platinum-Sensitive Ovarian Carcinoma. Described patients present with early-stage disease: FIGO IC and FIGO 1A respectively. In both cases recurrence occurred within 1,5 years after primary surgery, confirmed by MRI. Both patients undergo secondary laparoscopic debulking surgery (optimal cytoreduction) after adjuvant chemotherapy. We discuss the presentation, investigation and management of recurrent ovarian/Fallopian tube cancer and compare it to our own case.

**Conclusions.** Commonly ovarian cancer and Fallopian tube cancer recurrence occurs in patients with suboptimal primary surgery. Laparoscopic approach is preferred. Laparoscopic approach leads to short hospital stay, decreasing blood loss, discomfort and early initiation of anti-angiogenic drug treatment (bevacizumab).

**Keywords.** Ovarian cancer, Fallopian tube cancer, neoadjuvant chemotherapy, interval debulking surgery, secondary debulking surgery.



## METASTAZA CUTANĂ DE ADENOCARCINOM ENDOMETRIAL: CAZ CLINIC



**Ușurelu Sergiu, Silvestrov Maksym, Rojnoveanu Gheorghe**  
Health Forever International SRL “SI Medpark”, Chișinău, Moldova

**Scopul lucrării.** Descriem cazul de metastază cutană la nivelul peretelui abdominal anterior de adenocarcinoma endometrial.

**Materiale și metode.** Pacienta de 66 ani cu antecedente de cancer endometrial, stare după histerectomie și anexectomie bilaterală și posterior extirparea bontului uterin pT1b1 Nx LV0 Pn0 G2 R0. Stare după radioterapie- EBRT 46Gy și brahiterapie 15Gy. Progresarea procesului neoplazic sub formă de metastază de adenocarcinom endometrial în peretele abdominal anterior. Stare după polichimioterapie- cisplatin și paclitaxel 3 cicluri și carboplatin, doxorubicin și 5FU 3 cicluri. TC- În peretele abdominal anterior, mușchiul rect abdominal se vizualizează o formațiune care se extinde de la simfiza pubiană și pe 113mm cranial, diametrul de 77x96mm, structura solidă.

**Rezultate.** Intervenția chirurgicală- excizie de metastază cu restabilirea integrității peretelui abdominal anterior cu plasa BARD VENTRALIGHT. Raport imunohistochimic-metastaza de adenocarcinom endometrioid G2, R0.

**Concluzii.** Metastaza cutană de adenocarcinom endometrial e rară. Tratamentul chirurgical se recomanda în cazul metastazelor solitare. În cazul nostru clinic, excizia tumorii și plastia defectului cu plasa intraabdominală reprezintă o opțiune fezabilă.

**Cuvinte cheie.** Adenocarcinoma, metastaza cutana, chimioterapie, imunohistochimie.

## CUTANEOUS METASTASIS OF ENDOMETRIAL CARCINOMA: A CASE REPORT

**Ușurelu Sergiu, Silvestrov Maksym, Rojnoveanu Gheorghe**  
Health Forever International SRL “SI Medpark”, Chisinau, Moldova

**Aim of study.** We describe the case of cutaneous metastasis in the anterior abdominal wall of endometrial adenocarcinoma.

**Materials and methods.** 66-year-old patient with a history of endometrial cancer, state after hysterectomy and bilateral adnexectomy and posterior removal of the uterine stump pT1b1 Nx LV0 Pn0 G2 R0. After radiotherapy - EBRT 46Gy and brachytherapy 15Gy. Progression of the neoplastic process in the form of endometrial adenocarcinoma metastasis in the anterior abdominal wall. After polychemotherapy-cisplatin and paclitaxel 3 cycles and carboplatin, doxorubicin and 5FU 3 cycles. CT- In the anterior abdominal wall and in the rectus abdominis muscle, a formation is visualized that extends from the pubic symphysis and on 113mm cranially, the diameter of 77x96mm, solid structure.

**Results.** Surgical intervention-excision of metastasis with restoration of the integrity of the anterior abdominal wall with the BARD VENTRALIGHT mesh. Immunohistochemical report-metastasis of endometrioid adenocarcinoma G2, R0.

**Conclusions.** Cutaneous metastasis of endometrial adenocarcinoma is rare. Surgical treatment is recommended in the case of solitary metastases. In our clinical case, excision of the tumor and reconstruction of the defect with intra-abdominal mesh is a feasible option.

**Keywords.** Adenocarcinoma, cutaneous metastasis, chemotherapy, immunohistochemistry

## CHIRURGIA ONCOPLASTICĂ MAMARĂ: TEHNICI, INDICAȚII ȘI REZULTATE - REVIZUIRE



**Dragomir Timbur, Maksym Silvestrov, Iulian Balan**  
Health Forever International SRL “SI Medpark” Chișinău, Republica Moldova.

**Scopul lucrării.** Chirurgia oncoplastică mamară este o tehnică chirurgicală relativ nouă care combină principiile chirurgiei oncologice și ale chirurgiei plastice pentru tratamentul cancerului mamar. Această revizuire își propune să ofere o privire de ansamblu asupra chirurgiei oncoplastice, tehnicile, indicațiile și rezultatele acestora.

**Rezultate.** Tehnicile chirurgiei oncoplastice variază, variind de la o simplă rearanjare locală a țesutului mamar până la proceduri mai complexe care implică mastectomie și reconstrucție imediată. Selectarea tehnicii depinde de caracteristicile tumorii pacientului, de dimensiunea și forma sânilor și de volumul țesutului mamar necesar de înlăturat pentru siguranța oncologică. Indicațiile pentru operația oncoplastică includ terapia de conservare mamară, mastectomia parțială și mastectomia totală cu reconstrucție imediată a sânilor. Această tehnică are avantaje față de chirurgia tradițională a cancerului mamar, inclusiv rezultate cosmetice îmbunătățite și traume psihologice reduse. În plus, chirurgia oncoplastică permite un tratament mai cuprinzător al cancerului, permițând marje mai largi de rezecție și reducând nevoia de intervenții chirurgicale suplimentare. Rezultatele operației oncoplastice ale sânilor sunt promițătoare, cu rate scăzute de complicații și rate ridicate de satisfacție a pacientului.

**Concluzii.** Chirurgia oncoplastică mamară este o tehnică sigură și eficientă care oferă o abordare cuprinzătoare a tratamentului cancerului mamar. Avantajele sale față de chirurgia tradițională a cancerului mamar o fac o opțiune atractivă pentru mulți pacienți și este o opțiune valoroasă în arsenalul chirurgului.

**Cuvinte cheie.** Chirurgie oncoplastică mamară, tratamentul cancerului mamar, conservarea sânilor, reconstrucția imediată a sânilor.

## ONCOPLASTIC BREAST SURGERY: TECHNIQUES, INDICATIONS, AND OUTCOMES - A REVIEW

**Dragomir Timbur, Maksym Silvestrov, Iulian Balan**  
Health Forever International SRL “SI Medpark” Chișinău, Republica Moldova

**Aim of study.** Oncoplastic breast surgery is a relatively new surgical technique that combines the principles of oncologic surgery and plastic surgery for breast cancer treatment. This review aims to provide an overview of oncoplastic breast surgery, its techniques, indications, and outcomes.

**Results.** The techniques of oncoplastic breast surgery vary, ranging from simple local rearrangement of breast tissue to more complex

procedures that involve mastectomy and immediate breast reconstruction. The selection of technique depends on the patient's tumor characteristics, breast size and shape, and the extent of breast tissue removal required for oncologic safety. The indications for oncoplastic breast surgery include breast conservation therapy, partial mastectomy, and total mastectomy with immediate breast reconstruction. This technique has advantages over traditional breast cancer surgery, including improved cosmetic outcomes and reduced psychological trauma. Additionally, oncoplastic surgery allows for a more comprehensive cancer treatment, allowing for wider margins of resection and reducing the need for additional surgeries. The outcomes of oncoplastic breast surgery are promising, with low rates of complications and high patient satisfaction rates.

**Conclusions.** In conclusion, oncoplastic breast surgery is a safe and effective technique that offers a comprehensive approach to breast cancer treatment. Its advantages over traditional breast cancer surgery make it an attractive option for many patients, and it is a valuable addition to the breast surgeon's armamentarium.

**Keywords.** Oncoplastic breast surgery, breast cancer treatment, breast conservation, immediate breast reconstruction.

# CHIRURGIE PEDIATRICĂ

## COMPLICAȚIILE POSTOPERATORII PRECOCE ÎN AGANGLIONOZA COLONICĂ TOTALĂ



Boian Veaceslav<sup>1</sup>, Utchina Olesea<sup>1</sup>, Draganel Andrei<sup>2</sup>

<sup>1</sup> IMSP Institutul Mamei și Copilului, Chișinău, Moldova; <sup>2</sup> IP USMF „Nicolae Testemițanu”, Chișinău, Moldova

**Scopul lucrării.** Aganglioniocolonită totală este o patologie extrem de rară, reprezentând 1% din totalul cazurilor de boala Hirschsprung, iar corecția chirurgicală până în prezent este o provocare pentru chirurg. Scopul este analiza complicațiilor postoperatorii precoce la pacienții operați pentru aganglioniocolonită totală.

**Materiale și metode.** Actualmente la evidența în Centrul Național Științifico-Practic de Chirurgie Pediatrică "Natalia Gheorghiu" se află 5 copii operați pentru aganglioniocolonită totală. Volumul intervenției chirurgicale a fost colectomia totală cu aplicarea ileorectoanastomozelor în diferite modificații (1- procedeul Swenson, 2- procedeul Soave, 2 - procedeul Duhamel).

**Rezultate.** În perioada postoperatorie precoce la toți copiii operați s-a înregistrat prezența dermatitei perianale cu excoriații tegumentare superficiale, care au fost sanate prin tratament local. La 1 pacient s-a apreciat stenoză la nivelul anastomozelor ileo-rectale. Complicația rezolvată prin dilatare cu dilatatoare tip Hegar până la restabilirea elasticității și diametrului fiziologic. La 2 pacienți s-au apreciat episoade de enterocolită reziduală postoperatorie. Totodată pacienții cu aganglioniocolonită totală, în perioada postoperatorie precoce se aflau în zona de risc din cauza malnutriției, scaunului frecvent, deficitului ponderal, anemiei și retardării în dezvoltarea generală. Situația era ținută sub control datorită dispensarizării, alimentației parenterale și corecției sindromale a dereglărilor metabolice.

**Concluzie.** Tratamentul aganglioniocolonitei totale nu se limitează doar la rezolvarea chirurgicală a afecțiunii malformative congenitale, dar necesită și un program de recuperare funcțională, ce începe recent postoperator, orientat pentru profilaxia și combaterea: ocluziei mecanice, enterocolitei reziduale, constipației disfuncționale, fecalării și incontinenței urinare.

**Cuvinte cheie.** Aganglioniocolonită totală, complicații postoperatorii, boala Hirschsprung

## EARLY POSTOPERATIVE COMPLICATIONS IN TOTAL COLONIC AGANGLIONOSIS.

Boian Veaceslav<sup>1</sup>, Utchina Olesea<sup>1</sup>, Draganel Andrei<sup>2</sup>

<sup>1</sup> IMSP Institutul Mamei și Copilului, Chișinău, Moldova; <sup>2</sup> „Nicolae Testemițanu” SUMPh, Chișinău, Moldova

**Aim of study.** Total colonic aganglionosis is an extremely rare pathology, representing 1% of all cases of Hirschsprung's disease, and surgical correction is still a challenge for the surgeon. The aim is the analysis of early postoperative complications in patients operated for total colonic aganglionosis.

**Materials and methods.** Currently, there are registered 5 children operated on for total colonic aganglionosis in the "Natalia Gheorghiu" National Scientific-Practical Center for Pediatric Surgery. The scope of the surgical intervention was total colectomy with the application of ileorectoanastomosis in different modifications (1- Swenson procedure, 2- Soave procedure, 2 - Duhamel procedure).

**Results.** In the early postoperative period, perianal dermatitis with superficial skin excoriations was recorded in all the operated children, which were cured by local treatment. In 1 patient, stenosis was assessed at the level of the ileo-rectal anastomosis. The complication was resolved by dilation with Hegar dilators until elasticity and physiological diameter were restored. Episodes of postoperative residual enterocolitis were assessed in 2 patients. At the same time, patients with total colonic aganglionosis, in the early postoperative period, were in the risk zone due to malnutrition, frequent stools, weight deficit, anemia and retardation in general development. The situation was kept under control thanks to dispensary, parenteral nutrition and syndromic correction of metabolic disorders.

**Conclusions.** The treatment of total colonic aganglionosis is not only limited to the surgical resolution of the congenital malformation, but also requires a functional rehabilitation program, which begins recently postoperatively and is oriented to the prophylaxis and combating of: mechanical occlusion, residual enterocolitis, dysfunctional constipation, faecal and urinary incontinence.

**Keywords.** Total colonic aganglionosis, postoperative complications, Hirschsprung disease.

## ENDOSCOPIA BRONȘICĂ LA COPILUL CU HEMOSIDEROZĂ PULMONARĂ



Dorosevici Nadejda<sup>1,2</sup>, Garbi Ina<sup>2</sup>, Rascov Victor<sup>2</sup>, Simboreanu Valentina<sup>2</sup>, Guzman Mariana<sup>2</sup>, Selevestru Rodica<sup>1,2</sup>, Șciuca Svetlana<sup>1,2</sup>

<sup>1</sup> Universitatea de Stat de Medicină și Farmacie „Nicolae Testemițanu”, Departamentul Pediatrie; <sup>2</sup> IMSP Institutul Mamei și Copilului, Clinica Pneumologie, Chișinău, Republica Moldova

**Scopul lucrării.** Rolul examenului endoscopic în diagnosticul Hemosiderozei pulmonare la copil.

**Materiale și metode.** Este prezentat un caz clinic al unei fetițe când avea vârsta de 7 ani, internată în IMC în stare gravă: t-36,2°C; Ps 72-114/min; T/A 88/49mmHg, FR 45/min; SpO<sub>2</sub>-72-88%, masa- 23 kg (p 25-75), h- 123 cm (p 25-75). Bronhoscopia rigidă a fost efectuată cu aparat Karl Storz, tub nr. 4.0.

**Rezultate.** Copilul cu insuficiență respiratorie (SaO<sub>2</sub> – 72-88%), tiraj costal, degete hipocratice cu acrocianoză. Murmur vestibular diminuat bazal, percutor submatitate bazală, cu absența ralurilor. Ficatul + 2,5 cm, mai jos de rebordul costal drept. Splina + 1,5 cm, elastică. Copilul bolnav din primul an de viață, cu anemie ereditară hemolitică neidentificată cu internări frecvente pentru tratamentul de substituție și menținerea funcțiilor hematopoietice, transfuzie de masă eritrocitară. Din 2016 suspect pentru Hemosideroza pulmonară. R-grafia cutiei toracice Medio-bazal pe dreapta infiltrație pneumonică neomogenă. CT toracică- Bilateral zone de infiltrație interstițială de tip sticlă mată și focare infiltrative cu distribuție difuză. Bronhoscopia- Endobronșită bilaterală catarală gr. II. S-a prelevat lavaj bronșic și biopsie pentru examen histologic. Biopatului bronho/pulmonar morfohistologic- hemosiderofagi multipli, macrofage – unice. Țesut interstițial cu infiltrație limfocelulară focar dispersă. Microscopie a lavajului bronșic- macrofagi- 84%, L neutrofile- 1%,

limfocite- 15%, elemente neo- nu au fost depistate

**Concluzii.** Bronhoscopia este indicată la copilul cu Hemosideroză și este foarte utilă în confirmarea diagnosticului.

**Cuvinte cheie.** Hemosideroza pulmonară, endoscopie, bronhoscopie, lavaj bronșic, copii.

#### BRONCHIC ENDOSCOPY IN CHILD WITH PULMONARY HEMOSIDROSIS

**Dorosevici Nadejda**<sup>1,2</sup>, **Garbi Ina**<sup>2</sup>, **Rascov Victor**<sup>2</sup>, **Șimboteanu Valentina**<sup>2</sup>, **Guzgan Mariana**<sup>2</sup>, **Selevestru Rodica**<sup>1,2</sup>, **Șciuca Svetlana**<sup>1,2</sup>

<sup>1</sup> State University of Medicine and Pharmacy „Nicolae Testemitanu”, Department of Pediatrics; <sup>2</sup> IMSP Mother and Child Institute, Pneumology Clinic, Chisinau, Republic of Moldova

**Aim of study.** The role of endoscopic examination in the diagnosis of pulmonary hemosiderosis in children.

**Materials and methods.** A clinical case of a girl when she was 7 years old, hospitalized in IMC with a critical condition: T-36.2°C; HR- 72-114 / min; BP-88 / 49mmHg, RR 45 / min; O<sub>2</sub>-72-88%, mass-23 kg ( p 25-75 ), h- 123 cm ( p 25-75 ). Rigid bronchoscopy was performed with Karl Storz, tube n.o. 4.0.

**Results.** A child with respiratory failure (O<sub>2</sub> – 72-88%), intercostal tirage, hypocratic fingers with acrocyanosis. Basal deminated vesicular breathing, percutor basal submatity, rales absence. Liver + 2.5 cm, spleen+ 1.5 cm, elastic. Sick child from the first year of life, with unidentified hereditary hemolytic anemia, frequent hospitalizations for substitution treatment, and maintenance of hematopoietic functions, erythrocyte mass transfusion. Since 2016 suspected of pulmonary hemosiderosis. Chest R-graphy Medio-basal on the right non-homogeneous pneumonic infiltration. CT chest– Bilateral interstitial infiltration areas of matte glass type and infiltrative foci with diffuse distribution. Bronchoscop– Bilateral catarrhal endobronchitis gr. II. Bronchial lavage and biopsy were taken for histological examination. Morphohistological bronchial/pulmonary biopate– multiple hemosiderophages, unique macrophages –. Interstitial tissue with spersed focal lympholeukocyte infiltration. Bronchial lavage microscopy macrophages-84%, L neutrophils-1%, lymphocytes-15%, neo- elements were not detected.

**Conclusions.** Bronchoscopy is indicated in children with Hemosiderosis and is very useful in confirming the diagnosis.

**Keywords.** Pulmonary hemosiderosis, endoscopy, bronchoscopy, bronchial lavage, children

#### MANAGEMENTUL DE DIAGNOSTIC ȘI TRATAMENT ÎN INVAGINAȚIA INTESTINALĂ LA COPIL



**Elena Gheras, Iu. Nepaliuc**

IMSP Spitalul Municipal Clinic de Copii ”V.Ignatenco”, Chisinau, Moldova

**Scopul lucrării.** Invaginația intestinală prezintă cea mai frecventă cauză de ocluzie intestinală mecanică la copii, dar întâlnită mai frecvent la sugari. La sugar invaginația se dezvoltă pe fond de particularități anatomo-fiziologice precum: cec mobil, insuficiența valvei Bauhin. La copii cu vârsta mai mare de 3 ani cauza invaginației sunt factori organici: polipi intestinali, diverticolul Meckel. Scopul studiului dat constă în analiza rezultatelor tratamentului copiilor cu invaginație intestinală.

**Materiale și metode.** Au fost analizați 51 copii cu invaginației intestinale cu vârsta 4 luni – 10 ani spitalizați și tratați în clinica în ultimii 3 ani. Majoritatea cazurilor au fost la copii până la 1 an, spitalizați în primele 24 ore.

**Rezultate.** Invaginația intestinală cauzată de factori organici (polipi intestinali, diverticul Meckel) decurge cu manifestări clinice atipice. Diagnoza a fost precizată în baza datelor clinice, radiografia abdominală, USG. La necesitate a fost utilizat RMN și CT abdominal. Copiii cu invaginație intestinală cu vârsta până la 3 ani (30 cazuri) și spitalizați în primele 24 – 48 ore au fost tratați conservativ. Copiii spitalizați tardiv, în rezultatul insuccesului a tratamentului conservativ și copii cu vârsta peste 3 ani (17 cazuri) au fost operați. La 4 copii cu reinvaginare după tratament conservativ au fost operați.

**Concluzii.** Invaginația intestinală la sugar prezintă dificultăți de diagnostic, fiind precizată la CT abdominal. Copiii cu invaginație intestinală spitalizați în primele 24 ore pot fi tratați conservativ. Copiii cu invaginație intestinală organică sunt tratați numai prin metoda chirurgicală.

**Cuvinte cheie.** Invaginație intestinală, copil

#### MANAGEMENT OF DIAGNOSIS AND TREATMENT IN CHILDREN WITH INTESTINAL INVAGINATION

**E. Gheras, Iu. Nepaliuc**

IMSP Municipal Clinic Children's Hospital "V. Ignatenco," Chisinau, Moldova

**Aim of study.** Intestinal invagination is the most common cause of mechanical intestinal obstruction in children, particularly in infants. In infants, invagination develops due to anatomical factors such as a mobile cec and inadequate functioning of the ileocecal valve. In children older than 3 years, organic factors such as intestinal polyps and Meckel's diverticulum are the causes of invagination. The aim of this study is to analyze the treatment outcomes of children with intestinal invagination.

**Materials and methods.** We analyzed 51 children with intestinal invagination, aged 4 months to 10 years, who were hospitalized and treated in our clinic over the past 3 years. The majority of cases occurred in children under 1 year of age and were hospitalized within the first 24 hours.

**Results.** Intussusception with a lead point may manifest with atypical clinical findings. The diagnosis was established based on clinical data, ultrasound. If necessary, MRI and abdominal CT scans were used. Children with intestinal invagination up to the age of 3 (30 cases) and hospitalized within the first 48 hours were treated conservatively. Children who were hospitalized late or had unsuccessful conservative treatment, as well as children over 3 years old (17 cases), underwent surgery. Four children with recurrent invagination required surgical intervention.

**Conclusions.** Intussusceptions without a lead point are increasingly being identified at routine CT and pose a diagnostic challenge. Children with intestinal invagination who are hospitalized within the first 24 hours can be treated conservatively. Children with organic



intestinal invagination are treated solely through surgical methods.

**Keywords.** Intestinal invagination, children

## MANAGEMENTUL MODERN ÎN HIPERTENSIUNEA PORTALĂ PREHEPATICĂ LA COPIL



**E. Gudumac, A. Razumovschii, G. Gîncu, N. Gura**

**USMF „N. Testemițanu”, Catedra de chirurgie, ortopedie și anesteziologie pediatrică „N. Gheorghiu”, Institutul Mamei și Copilului, Chișinău; Spitalul Clinic Municipal de Copii „N. F. Filatov”, Moscova**

**Scopul lucrării.** Hipertensiunea portală (HTP) prehepatică la copil are la bază o etiologie multifactorială și în 90-94% este complicată cu hemoragie din varicele esofagiene. Abordarea medico-chirurgicală a acestor copii implică necesitatea unui management bine definit cu aplicarea graduală a măsurilor întreprinse de la metodele conservative până la tratamentul chirurgical specializat. Rezultatele tratamentului HTP la copii s-a îmbunătățit semnificativ datorită controlului endoscopic eficient a varicelor esofagiene și a tratamentului chirurgical. Scopul studiului este evaluarea rezultatelor tratamentului HTP prehepatic la copii.

**Materiale și metode.** În studiu au fost incluși 72 de copii cu HTP tratați în perioada 2012-2022, 41 fete și 31 băieți cu vârsta 1-18 ani, mediana de 12 ani, 34 (47,2%) au fost supuși intervenției chirurgicale de șuntare.

**Rezultate.** Tratamentul medicamentos în combinație cu ligaturarea endoscopică a varicelor esofagiene a fost inițiat la toți copiii cu HTP. La 18 copii ligaturarea preoperatorie a fost efectuată de 2 ori, la alți 7 copii de 3 ori. 34 de copii au fost inițial internați în șoc hipovolemic condiționat de hemoragie prin erupție variceală. 2 copii au decedat preoperator. Tratamentului chirurgical au fost supuși bolnavii cu varice esofagiene gr. III și bolnavii care s-au adresat inițial cu hemoragie acută. La 18 copii a fost efectuat șunt mezo portal, 11 portosistemic splenorenal, 3 mezo-caval, la 2 s-a efectuat operația Sigiura. Complicațiile postoperatorii – ascita 4 copii, chiloperitoneu 2 copii, encefalopatia a fost apreciată la o fetiță cu șunt mezo-caval. Decese, stenoză de șunt și recurența hemoragiei din varice esofagiene nu s-a înregistrat.

**Concluzie.** Aplicarea șuntului mezo-portal este tratamentul de elecție în HTP prehepatică la copil. Alternativa șuntului mezo-portal poate fi șuntul splenorenal.

**Cuvinte cheie.** Hipertensiune portală, prehepatică, șunt, copil, endoscopie

## MODERN MANAGEMENT OF PREHEPATIC PORTAL HYPERTENSION IN CHILDREN

**E. Gudumac, A. Razumovschii, G. Gîncu, N. Gura**

**USMF „N. Testemițanu”, Catedra de chirurgie, ortopedie și anesteziologie pediatrică „N. Gheorghiu”, Institutul Mamei și Copilului, Chișinău; Spitalul Clinic Municipal de Copii „N. F. Filatov”, Moscova**

**Aim of study.** Prehepatic portal hypertension (PH) in children has a multifactorial etiology and is complicated by esophageal variceal bleeding in 90-94% of cases. The medical-surgical approach for these children involves a well-defined management plan with a gradual application of measures, starting from conservative methods to specialized surgical treatment. The treatment outcomes for PH in children have significantly improved due to efficient endoscopic control of esophageal varices and surgical intervention. The objective is the evaluation of the treatment outcomes for prehepatic portal hypertension in children.

**Materials and methods.** The study included 72 children with PH treated between 2012 and 2022, comprising 41 girls and 31 boys, aged 1-18 years, with a median age of 12 years. Of these, 34 (47.2%) underwent surgical shunting.

**Results.** Medical treatment in combination with endoscopic variceal ligation was initiated for all children after diagnosing PH. Preoperative ligation was performed twice in 18 children and three times in 7 other children. Thirty-four children were initially admitted in hypovolemic shock due to variceal bleeding. Two children died preoperatively. Surgical treatment was performed on patients with grade III esophageal varices and those who initially presented with bleeding from esophageal and gastroesophageal varices. Mesenteric-portal shunt was performed in 18 children, portosystemic splenorenal shunt in 11, mesocaval shunt in 3, and the Sugiura procedure in 2 children. Postoperative complications included ascites in 4 children, chylous ascites in 2 children, and encephalopathy observed in one girl who underwent a mesocaval shunt. No deaths, shunt stenosis, or recurrent variceal bleeding were recorded.

**Conclusions.** Mesenteric-portal shunt is the treatment of choice for prehepatic portal hypertension in children. An alternative option can be splenorenal shunting.

**Keywords.** Portal hypertension, prehepatic, shunt, child, endoscopy.

## PIONEFROZA LA COPIL



**Bernic Jana, Revenco Adrian, Seu Larisa, Tănase Adrian**

**USMF „Nicolae Testemițanu”, Catedra de chirurgie, ortopedie și anesteziologie pediatrică „Natalia Gheorghiu”**

**Scopul lucrării.** Pionefroza reprezintă o acumulare a maselor purulente și a sedimentului în sistemul colector reno-urinar. Scopul este prezentarea dificultăților întâmpinate în diagnosticul și tratamentul pionefrozei pentru a păstra funcția renală.

**Materiale și metode.** O pacientă, în vârstă de 17 ani, diagnosticată cu pionefroză ocazional, la termenul de 9 săptămâni de gestație.

**Rezultate.** La internare, pacienta în vârstă de 17 ani cu febră 39.0 C, frisoane, dureri vii în regiunea lombară cu accent pe stânga, grețuri, vărsături repetate, transpirații abundente. Starea generală alterată. USG sistemului urinar - hidronefroză, faza terminală pe stânga. Sepsis uronefrogen. Pielonefrita - pionefroza pe stânga, riscul de agravare a stării generale a fătului antenatal - întreruperea sarcinii și apoi intervenția chirurgicală de urgență - nefrectomie pe stânga. Intraoperator, la deschiderea paranefronului sub presiune s-a eliminat puroi dens de culoare galben-verzuie aproximativ 750 ml. Rinichiul cu distrucție majoră, fără parenchim. lavajul spațiului paranefral, drenarea cu 2 lamele de cauciuc și un tub. Materialul prelevat la însămânțare. Hemostază. Modificările majore a rinichiului pe stânga – proces aderențial avansat cu implicarea organelor adiacente nu a fost posibil de înlăturat rinichiul. Refacerea planurilor

anatomice pe straturi la a 10 zi postoperator prezintă stare satisfăcătoare.

**Concluzii.** Complicația dată s-a dezvoltat pe fundalul unei malformații reno-urinare - hidronefroza nedagnosticată la etapele precoce, fapt ce a dus la pierderea anatomică și funcțională a rinichiului pe stânga.

**Cuvinte cheie.** Pionefroză, copil.

## PYONEPHROSIS IN CHILDREN

**Bernic Jana, Revenco Adrian, Seu Larisa, Tanase Adrian**

**Nicolae Testemițanu University, Natalia Gheorghiu Department of Pediatric Surgery, Orthopedics and Anesthesiology**

**Aim of study.** Pyonephrosis is an accumulation of purulent masses and sediment in the reno-urinary system. The aim of the paper is to present the difficulties in the diagnosis and treatment of pyonephrosis in order to preserve renal function.

**Materials and methods.** A 17-year-old patient occasionally diagnosed with pyonephrosis at 9 weeks of gestation.

**Results.** On admission, the 17-year-old patient had a fever of 39 C, sharp pain in the lumbar region with an emphasis on the left, nausea, repeated vomiting, profuse sweating, altered general condition. USG of the urinary system showed hydronephrosis in the terminal phase on the left, uronefrogetic sepsis. Pyelonephritis - pyonephrosis on the left, the risk of worsening the general condition of the antenatal fetus - termination of pregnancy and then emergency surgery - nephrectomy on the left. Intraoperatively, upon opening the paranephron under pressure, approximately 750 ml of dense yellow-greenish pus was removed. Kidney with major destruction, without parenchyma, lavage of the paranephric space, drainage with 2 rubber blades and a tube. Hemostasis. Major changes of the kidney on the left – advanced adhesion process with the involvement of adjacent organs, it was not possible to remove the kidney. The recovery of the anatomic planes on the layers on the 10th postoperative day shows a satisfactory state.

**Conclusions.** The complication developed on the background of a renal malformation - undiagnosed hydronephrosis in the early stages, which led to the anatomical and functional loss of the left kidney.

**Keywords.** Pyonephrosis, children.

## TRATAMENT CHIRURGICAL AL COPIILOR CU DIFORMITĂȚI SCOLIOTICE EXTREM GRAVE



**Eva Gudumac, Nicolae Șavga, Veniamin Golub, Ion Sîrbu**

**Catedra de Chirurgie, Ortopedie și Anestezie Pediatică a USMF „Nicolae Testemițanu”, Laboratorul „Infecții chirurgicale la copii” a USMF „Nicolae Testemițanu”, or. Chișinău, Republica Moldova**

**Scopul lucrării.** Până în prezent, în boala sciotică, atitudinea terapeutică rămâne a fi discutabilă pe următoarele aspecte: Vîrsta cînd copilul poate fi operat? Metoda chirurgicală optimală? Se impune, sau nu intervenții la nivelul zonelor de creștere și a discurilor intervertebrale? Scopul studiului este ameliorarea calității vieții copiilor cu diformități sciotice grave și extrem grave.

**Materiale și metode.** Au fost examinați 109 pacienți pre- și postoperator, cu diformități sciotice grave cu etiologie diversă, supravegheați timp de 1-10 ani. Vârsta copiilor – 5-17 ani; preponderent fete – 69(76 %).

**Rezultate.** Procedeele chirurgicale au fost diferențiate, avînd ca scop: înlăturarea factorului compresiv, a diformităților și dezzechilibrului; crearea stabilității durabile a coloanei vertebrale. Rezultatele la distanță ale tratamentului chirurgical: bune – 68,4%, satisfăcătoare – 24,1%, nesatisfăcătoare – 3,5% cazuri.

**Concluzii.** Metodele optime de corecție a diformităților sciotice severe rigide: mobilizare ventrală a coloanei; corecția dorsală, fațectomie Ponte, corecție pe tot parcursul și fixarea coloanei vertebrale cu construcție metalică. Tratamentul chirurgical al sciozelor juvenile severe începe la 8-10 ani, cu următoarele corecții dorsale cu “construcție în creștere”, fără efectuarea fuziunii posterioare a coloanei vertebrale. Corecția finală a deformației, spondilodeza posterioară și toracoplastie sunt efectuate la sfîrșitul perioadei de creștere a coloanei vertebrale.

**Cuvinte cheie.** Diformități sciotice extrem grave, tratament chirurgical

## SURGICAL TREATMENT OF CHILDREN WITH VERY SEVERE SCOLIOSIS

**Eva Gudumac, Nicolae Șavga (jr.), Golub Veniamin, Ion Sîrbu**

**“Surgical infections in children” Research Laboratory, Department of Pediatric Surgery, Orthopedics and Anesthesiology “Nicolae Testemițanu” State Medical and Pharmaceutical University, Chisinau, Republic of Moldova**

**Aim of study.** At the present moment at scoliotic illness' treatment, surgical tactics remains discussed in the following aspects: At what age is it better to operate? What surgical technique will be more effective? Whether surgical intervention at the level of zones of growth and intervertebral disks will be expedient?

**Materials and methods.** 109 patients with severe sciotic deformities have been pre- and postoperatively examined. The evaluation included collecting of anamnesis data, clinical examination, labs and imaging (standard radiography/ with functional tests, magnetic resonance) with a follow-up of 1 to 10 years. Children were aged between 5 and 17 years; they were predominantly girls – 69(76 %).

**Results.** The main goals of surgical interventions were: elimination of the compression factor, deformation and disbalance correction and spine stabilization. The distant results of surgical treatment were good – 68,4%, satisfactory – 24,1% and unsatisfactory – 3,5%.

**Conclusions.** Optimum methods of correction of difficult rigid sciotic spine deformities were: forward spine release; dorsal correction, total facetectomy (the bottom and top facing) throughout correction by Pontus' method and backbone fixation by a metal construction. Surgical treatment of difficult juvenile scoliosis began at 8-10 years old, with the following dorsal correction by "a growing construction", without posterior spine fusion execution. Final correction of deformation, posterior spine spondylosyndesis and thoracoplasty are carried out on the end of spine growth.

**Keywords.** Very severe scoliosis, surgical treatment of children

## SINDROMUL „SCROTAL ACUT” LA COPIL



Roller Victor, Curajos Anatolii, Revenco Adrian, Zamisnii Isidor, Petrovici Vergil, Bernic Jana  
USMF „Nicolae Testemițanu”, Catedra de chirurgie, ortopedie și anesteziologie pediatrică „Natalia Gheorghiu”

**Scopul lucrării.** Afecțiunile inflamatorii ale testiculului la copil sunt în continuă creștere în patologia curentă urologică fapt confirmat în literatura de specialitate. Scopul studiului a fost evaluarea parametrilor clinico-paraclinici și aprecierea impactului diagnosticului tardiv și particularităților tratamentului în „scrotul acut” asociat cu complicații la copii.

**Materiale și metode.** Studiul clinico-paraclinic a fost efectuat pe un lot de 98 pacienți cu sindromul de „scrot acut”. S-au luat în discuție datele anamnestice, clinice, paraclinice. Vârsta pacienților a fost de 2 zile – 18 ani diagnosticați și supuși tratamentului chirurgical.

**Rezultate.** Torsiunea de testicul, cea supravaginală, în special la nou-născuți și cea intravaginală la băieți de vârstă mare de peste 12 ani a înregistrat dureri insuportabile în hemiscrotul afectat. Examenul clinic a stabilit volumul, culoarea bursei scrotale afectate, poziția testiculului, dar și starea testiculului sănătos. Trebuie de avut în vedere starea elementelor cordonului spermatic la intrarea în canalul inghinal și dacă ascensiunea testiculului afectat scade intensitatea durerii (semnul Prehn). Scintigrafia permite de a diferenția leziunile inflamatorii ca orhiepididimită prezentată prin tumefacția lojelor parotidiene și dureri abdominale. În toate „scroturile acute” intervenția chirurgicală este de maximă urgență și obligatorie.

**Concluzii.** Testiculul torsionat își pierde viabilitatea timp de 5 ore. Tratamentul chirurgical în testiculul necoborât prezintă un procent mai mare de orchitectomii, atât primare, cât și secundare, decât în cazul localizării normale a gonadei în hemiscrot.

**Cuvinte cheie.** „scrotul acut”, copii.

## THE "ACUTE SCROTUM" SYNDROME IN CHILDREN

Roller Victor, Curajos Anatolii, Petrovici Vergil, Revenco Adrian, Zamisnii Isidor, Bernic Jana  
Nicolae Testemitanu University, Chișinău

**Aim of study.** Inflammatory diseases of the testicle in children are constantly increasing in current urological pathology, a fact confirmed in the specialized literature. The aim of the study was to evaluate clinical-paraclinical parameters and assess the impact of late diagnosis and the particularities of treatment in "acute scrotum" associated with complications in children.

**Materials and methods.** The clinical-paraclinical study was performed on a group of 98 patients with "acute scrotum" syndrome. Anamnestic, clinical, paraclinical data were discussed. The age of the patients diagnosed and subjected to surgical treatment was 2 days - 18 years.

**Results.** Torsion of the testicle, the supravaginal one, especially in newborns, and the intravaginal one in boys over 12 years old, recorded vivid, unbearable pain in the affected hemiscrotum. The clinical examination established the volume, color of the affected scrotal bursa, the position of the testicle, but also the condition of the healthy testicle. The condition of the elements of the spermatic cord at the entrance to the inguinal canal must be taken into account, as well as the fact: if the ascent of the affected testicle decreases the intensity of the pain (Prehn's sign). Scintigraphy allows to differentiate inflammatory lesions such as orchiepididymitis presented by swelling of the parotid lobes and abdominal pain. In all "acute scrotums" surgical intervention is of utmost urgency.

**Conclusions.** The twisted testicle loses its viability in 5 hours. Surgical treatment in the undescended testis has a higher percentage of orchitectomies, both primary and secondary, than in the normal location of the gonad in the hemiscrotum.

**Keywords.** „acute scrotum”, children.

## TRATAMENT PERCUTAN AL HERNIILOR DISCALE CERVICALE ȘI LOMBARE



Oleg Crudu, Nicolae Șavga, Andrei Grib, Eugen Melnic  
USMF „Nicolae Testemițanu”, Spitalul Clinic Municipal «Sfinta Treimea», Clinica «Galaxia», or. Chișinău, Republica Moldova

**Scopul lucrării.** Determinarea eficacității tratamentului herniilor cervicale și lombare cu etanol radioopac gelificat.

**Materiale și metode.** Un lot de 83 (cu vârsta cuprinsă între 18 și 73 ani) de pacienți au fost incluși în acest studiu și s-au tratat de hernie de disc intervertebral în regiunea lombară și cervicală cu etanol radioopac gelificat. Am evaluat nivelurile de durere pentru fiecare pacient în timpul procedurii în sine și apoi, după 3-4 și 8 săptămâni, 4 - 24 de luni după proceduri.

**Rezultate.** Intensitatea de durere imediat după intervenție a fost semnificativ mai mică decât înainte de procedură. Nu au existat complicații. La două luni după administrarea procedurii, nivelul durerii inițiale a scăzut cu o medie de 84%. Rezultate foarte bune sau bune s-au obținut în 47 (83,9%), satisfăcătoare - în 7 (12,5%) cazuri și rele în 2 (3,6%) cazuri. Doar 2 cazuri cu un rezultat rău la nivel lombar au dus la o necesitatea de a interveni chirurgical.

**Concluzii.** Studiul prezentat arată eficacitatea și inofensivitatea acestei metode. Mai ales, ea a demonstrat absența complicațiilor și recidive pe termenul monitorizării pentru mai mult de 10 ani pentru primele cazuri. Noi considerăm această metodă ca un tratament conservator ultima etapă. Este necesară o selecție strictă și precisă a pacienților pentru procedura, pentru a evita un rezultat rău.

**Cuvinte cheie.** Hernii discale, tratament percutan, etanol radioopac gelificat

## PERCUTANEOUS TREATMENT OF CERVICAL AND LUMBAR DISC HERNIATIONS

Oleg Crudu, Nicolae Șavga, Andrei Grib, Eugen Melnic  
"Nicolae Testemitanu" State Medical and Pharmaceutical University, "Holy Trinity" Municipal Clinical Hospital, "Galaxia"  
Clinic, Chisinau, Republic of Moldova

**Aim of study.** Determine the safety and efficacy of gelfied ethanol in the percutaneous treatment of cervical and lumbar disc herniations.

**Materials and methods.** A total of 83 (were aged between 18 and 73 years) patients were included in this study and treated with radio opaque gellified ethanol and intraarticular steroids of a lumbar and cervical intervertebral disk hernia. We evaluated each patient's pain levels during the procedure itself and then after 3-4 and 8 weeks, and 4- 24 months after the procedure.

**Results.** Pain levels immediately after the procedure were markedly lower than before the procedure. There were no complications. Two months after procedure administration, the initial pain level had fallen by an average of 84 %. Very good or good results were obtained in 47 (83,9%), fair — in 7(12,5%) cases and bad in 2(3,6%) cases. Only 2 cases with a bad outcome at lumbar level went to surgery.

**Conclusions.** This study shows the efficacy and inequity of this substance. More especially, it demonstrated the absence of complications and recidivates in the immediate and long-term follow-up for more than 10 years for the first cases. Percutaneous disk interventions are an alternative therapy situated between medical treatment and spinal surgery. Exact, strict selection of patients for the procedure will allow to avoid the unsuccessful result of treatment.

**Keywords.** Disc herniations, percutaneous treatment, gelled radio-opaque ethanol

## MANAGEMENTUL DE DIAGNOSTIC ȘI TRATAMENT ÎN TRAUMATISMUL ASOCIAT LA COPIL

**Iu. Nepaliuc, E.Gheras, V.Mihalcean,**  
IMSP Spitalul Municipal Clinic de Copii "V.Ignatenco", Chișinău, Moldova

**Scopul lucrării.** Politraumatismele, ca cel mai sever tip de traumatism, reprezintă 20-25% din totalul traumelor și se caracterizează cu un grad mare de invalidizare și letalitate. Cauza celor mai frecvente și severe traumatisme asociate la copil sunt în rezultatul accidentelor rutiere, cădere de la înălțime.

**Materiale și metode.** Pe parcursul ultimilor 3 ani au fost spitalizați 30 copii cu traumatisme asociate: traumatisme cranio-cerebrale asociat cu leziunea organelor intraabdominale -10 cazuri; cranio-cerebrale asociat traumatismului toracic – 6 cazuri; traumatisme toraco-abdominale -6 cazuri; traumatism abdomen și aparatului locomotor - 8 cazuri. Tabloul clinic în politraumatisme la copil este extrem de variabil din cauza combinațiilor lezionale cu diverse afectări topografice. Cu scop diagnostic au fost utilizate: radiografia panoramică, USG și CT abdominal.

**Rezultate.** În baza examinărilor efectuate au fost stabiliți indicii de gravitate lezională, care au permis luarea deciziei prioritare de tratament terapeutic sau chirurgical. La 26 copii au fost efectuate intervenții chirurgicale de urgență. La politraumatizați cu leziuni severe cranio-cerebrale, toraco-pulmonare și intraabdominale baza terapeutică a constituit tratamentul de urgență a sindroamelor dominante.

**Concluzii.** 1. În cadrul traumatismelor asociate în scop de diagnostic precoce corect, necesită examinarea clinică a leziunilor prezente, radiografia panoramică, USG și CT care permit stabilirea diagnosticului și a tacticii ulterioare de tratament. 2. Determinarea leziunilor dominante în politraumatisme permite luarea deciziei corecte a tratamentului medico-chirurgical.

**Cuvinte cheie.** Traumatism asociat, torace, abdomen

## MANAGEMENT OF DIAGNOSIS AND TREATMENT IN ASSOCIATED TRAUMA IN CHILDREN

**Iu. Nepaliuc, E. Gheras, V. Mihalcean**  
IMSP Municipal Clinic Children's Hospital "V. Ignatenco," Chisinau, Moldova

**Aim of study.** Polytrauma, as the most severe type of trauma, represents 20-25% of all injuries and is characterized by a high degree of disability and lethality. The most common and severe associated traumas in children are the result of road accidents and falls from heights.

**Materials and methods.** Over the past 3 years, 30 children with associated traumas have been hospitalized: cranio-cerebral trauma associated with intra-abdominal organ injury - 10 cases; cranio-cerebral trauma associated with thoracic trauma - 6 cases; thoraco-abdominal traumas - 6 cases; abdominal trauma and musculoskeletal system - 8 cases. The clinical picture in polytrauma in children is extremely variable due to the combination of injuries with various topographic impairments. For diagnostic purposes, panoramic radiography, ultrasound, and abdominal CT scans were used.

**Results.** Based on the conducted examinations, indices of lesion severity were established, which allowed for the priority decision-making regarding therapeutic or surgical treatment. Emergency surgical interventions were performed on 26 children. In polytraumatized patients with severe cranio-cerebral, thoraco-pulmonary, and intra-abdominal injuries, the therapeutic basis consisted of urgent treatment of dominant syndromes.

**Conclusions.** 1. In the context of associated traumas, for accurate early diagnosis, clinical examination of present injuries, panoramic radiography, ultrasound, and CT scans are required. 2. Determining the dominant injuries in polytrauma cases allows for the correct decision-making regarding medical and surgical treatment.

**Keywords.** Associated trauma, chest, abdomen

## FORMAȚIUNILE CHISTICE ABDOMINAL LA COPII

**Eva Gudumac, Irina Livșiț, Jana Bernic**  
IMSP IMȘiC, Chișinău, Moldova

**Scopul lucrării.** Afecțiunile chistice abdominale includ formațiuni care diferă după etiologie, structura morfologică și localizarea anatomică. Sunt cunoscute conform clasificăției ca adevărate și false ( posttraumatice, infecțioase, parazitare, etc.) Formațiunile date după localizarea lor topografică pot fi mezenterice, chisturi ale omentului mare, intestinale (enterochisturi), ale anexelor uterine, ale organelor parenchimatoase. Obiectivul studiului a fost de a prezenta atitudinea pe care o recomandăm astăzi în rezolvarea



chirurgicală a formațiunilor chistice abdominale la copii

**Materiale și metode.** În perioada 2011-2022 la CNȘP de CP Acad. Natalia Gheorghiu, IMȘIC au fost internați diagnosticați și supuși intervenției chirurgicale un număr de 75 copii cu vârsta cuprinsă 3 zile de la naștere – 18 ani. Pacienții au fost evaluați clinic, bioumoral, bacteriologic, imagistic (examenul ecografic, CT cu angiografia), histologic

**Rezultate.** În 49,3% din cazuri au fost internați cu clinica de abdomen acut, din ei 67,6% - cu suspjecția la apendicită acută, 10,8% - cu ocluaie intestinală, 2,7% - cu abdomen acut ginecologic, iar 18,9% - cu stări chirurgicale non-acute. În 74,7% din cazuri a fost prezente dureri abdominale cu localizarea și intensificarea diferită, în 56% - grețuri sau/ și vomă, în 26,7% s-a palpat formațiuni abdominale, din ele la 14,7% din cazuri formațiunea a fost vizualizată, iar 12% - au prezentat dereglări de defecație, 2,8% - dereglări de micțiune. Toți pacienții au fost operați: exereza totală – 32%, înlăturarea subtotală sau parțială – 22,6%, înlăturarea totală, dar și cu rezeccția a unei segment intestinal – 5,3%, fenestrarea – în 5,3%, înlăturarea formațiunii chistice cu organul afectat (splenectomie, chistovarectomie, chistanexectomie) – în 34,7%. La 41,3% din pacienți a fost diagnosticată peritonită.

**Concluzii.** 1. Chisturile abdominale în caz de întârzieri a diagnosticului sunt grevate de complicații (supurare, infectare, peritonita); 2. Tabloul clinic modificat face dificil diagnosticul precoce și întârzie indicația chirurgicală; 3. Tratamentul chisturilor abdominale este în exclusivitate chirurgical avînd ca obiectiv rezolvarea și excluderea complicațiilor

**Cuvinte cheie.** Formațiune, chist, abdomen, copil

## ABDOMINAL CYSTS IN CHILDREN

E. Gudumac, I. Livsîț, J. Bernic  
PMSI MCC, Chisinau, Moldova

**Aim of study.** Abdominal cysts include formations that differ in etiology, morphological structure and anatomical location. They can be classified as true and false (post-traumatic, infectious, parasitic, etc.) According to their topographic location, these formations can be mesenteric, omental, intestinal (enterocysts), cysts of the uterine appendages, cysts of parenchymal organs. The aim of the study is to present the recommended surgical strategies and tactics in the treatment of abdominal cysts in children.

**Materials and methods.** During the period of years 2011-2022, at the NSPC for Pediatric Surgery “Professor Natalia Gheorghiu”, MCC, 75 children aged from 3 days to 18 years old were hospitalized, diagnosed and had been operated on. Patients had undergone clinical, laboratory, bacteriological, instrumental (ultrasound, CT with angiography), and histological studies.

**Results.** In 49.3% of cases, patients were hospitalized with an acute abdomen, of which 67.6% - with suspected acute appendicitis, 10.8% - with intestinal obstruction, 2.7% - with "acute gynecological abdomen", 18,9% - with non-acute surgical conditions. Pain in the abdomen of various localization and intensity was noted in 74.7% of all cases, nausea and / or vomiting - in 56% of cases, a tumor mass in the abdominal cavity was palpated in 26.7% of cases, while in 14.7% of cases the mass was visualized, and in 12% - there was a violation of the act of defecation, 2.8% - a violation of act of urination. All patients had been underwent surgeries: total removal - 32%, partial removal - 22.6%, total removal with resection of the intestinal segment involved in the pathological process - 5.3%, fenestration - 5.3%, removal of a cystic formation with an affected organ (splenectomy, cystectomy) - 34.7%. 41.3% of patients were diagnosed with peritonitis.

**Conclusions.** 1. Cysts of the abdominal cavity with untimely diagnosis are aggravated by complications (suppuration, infection, peritonitis); 2. The modified clinical picture makes early diagnosis difficult and delays indications for surgical intervention; 3. Treatment of cysts in the abdominal cavity is exclusively surgical, in order to eliminate cystic formation and further complications.

**Keywords.** Formation, cyst, abdomen, child

## TRATAMENTUL CHIRURGICAL ÎN MALFORMAȚII TORACALE LA PACIENȚII CU SINDROM DE INSUFICIENȚĂ TORACALĂ



Eva Gudumac, Oleg Crudu, Nicolae Șavga, Gheorgii Strajescu, Eujen Melnic, Ion Sirbu

USMF „Nicolae Testemițanu”, Spitalul Clinic Munițial «Sfînta Treime», Clinica «Galaxia», or. Chișinău, Republica Moldova

**Scopul lucrării.** Ameliorarea calității vieții pacienților cu deformații ale cutiei toracice, prin aplicarea tehnologiilor avansate, minim invazive în tratament chirurgical.

**Materiale și metode.** În SCM «Sfînta Treime» și clinica «Galaxia» în perioada anilor 2017-2022, au fost operați 46 pacienți, în vîrstă de 17-51 ani, cu manifestări clinico-imagistice de sindrom de insuficiența toracală, cauzată de malformații de torace: 39 (83,8%) pacienți cu piept excavat (gr. II-III), la care s-a utilizat procedeu mini invaziv Nuss (în modificarea noastră) și 7 (16,2%) pacienți cu diformitatea cutiei toracice de tip piept carinat, la care s-a utilizat procedeu mini invaziv Abramson (în modificarea noastră) și procedeu Ravici.

**Rezultate.** Bune – la 38 (83,3%) pacienți, satisfăcătoare – 8 (16,7%) pacienți, nesatisfăcător – nu s-a observat. Analiza a rezultatelor calității vieții copiilor cu scolioză (după chestionarul “EQ-5D), pînă și după intervențiile chirurgicale, a demonstrat că în perioada postoperatorie calitatea vieții s-a ameliorat comparativ cu perioada preoperatorie - de la scorul de  $11,7 \pm 0,3$  pînă la  $6,7 \pm 0,1$ .

**Concluzii.** Metoda mai benefică de corecție a diformităților infundibile ale toracelui este procedeu mini invaziv Nuss, de tip piept carinat procedeu mini invaziv Abramson, în unele cazuri, operația după metoda Ravich rămîne relevantă. Încercările de tratament conservator al pacienților cu deformare toracică este o greșeală care duce la formarea de modificări ireversibile și complicații în funcția sistemului cardiopulmonar, sindromul insuficienței toracice. Corectarea chirurgicală în timp util a deformării toracice este singura modalitate de a preveni evoluția critică a disfuncțiilor organelor toracice.

**Cuvinte cheie.** Sindrom de insuficiența toracală, deformare cutiei toracice, operația Nuss

## SURGICAL TREATMENT IN THORACIC MALFORMATIONS IN PATIENTS WITH THORACIC INSUFFICIENCY SYNDROME

Eva Gudumac, Oleg Crudu, Nicolae Șavga, Gheorgii Strajescu, Eujen Melnic, Ion Sirbu

**"Nicolae Testemitanu" State Medical and Pharmaceutical University, "Holy Trinity" Municipal Clinical Hospital, "Galaxia" Clinic, Chisinau, Republic of Moldova**

**Aim of study.** Improving the quality of life of patients with chest deformities, by applying advanced, minimally invasive technologies in surgical treatment.

**Materials and methods.** In the "Sfânta Treimea" SCM and the "Galaxia" clinic during the years 2017-2022, 46 patients, aged 17-51 years, with clinical-imaging manifestations of thoracic insufficiency syndrome, caused by chest malformations, were operated on: 39 (83.8%) patients with an excavated chest (gr.II-III), in which the mini-invasive Nuss procedure was used (in our modification) and 7 (16.2%) patients with a carinated chest type chest deformity, in which mini invasive Abramson procedure (in our modification) and Ravici procedure were used.

**Results.** Good – in 38 (83.3%) patients, satisfactory – 8 (16.7%) patients, unsatisfactory – not observed. The analysis of the results of the quality of life of children with scoliosis (according to the "EQ-5D" questionnaire), even after the surgical interventions, demonstrated that in the postoperative period the quality of life improved compared to the preoperative period - from a score of  $11.7 \pm 0.3$  to at  $6.7 \pm 0.1$ .

**Conclusions.** The most beneficial method of correcting the deepening deformities of the thorax is the Nuss minimally invasive procedure, while the Abramson mini invasive procedure being the one for the deformity caused by carinated chest, in some cases, the operation according to the Ravich method remains relevant. Attempts at conservative treatment of patients with chest deformity is a mistake that leads to the formation of irreversible changes and complications in the function of the cardiopulmonary system, the syndrome of thoracic insufficiency. Timely surgical correction of chest deformity is the only way to prevent the critical progression of dysfunctions of the chest organs.

**Keywords.** Thoracic insufficiency syndrome, rib cage deformation, Nuss operation

---

## TERAPIA PENTRU BOALA HIRSCHPRUNG BAZATA PE CELULE STEM



**Viorel Tandea, Silviu Constantinoiu**

**Spitalul Clinic de Urgenta pentru Copii "Grigore Alexandrescu"-Bucuresti, Spitalul Clinic "Sfanta Maria"-Bucuresti**

Boala Hirschsprung (HSCR) este o anomalie congenitală a colonului care rezultă din eșecul formării sistemului nervos enteric, care duce la un segment disfuncțional îngustat al colonului cu lungimi variabile și care necesită intervenție chirurgicală. Fiziopatologia de bază include un defect în migrarea, proliferarea și diferențierea celulelor crestei neurale, parțial explicate prin modificări genetice și epigenetice identificate. În ciuda ratei ridicate de succes a intervențiilor chirurgicale curative, acestea sunt asociate cu rezultate adverse semnificative, precum enterocolita, incontinența fecală și constipația cronică. În plus, unii pacienți suferă de variante letale extinse ale bolii, toate acestea justificând necesitatea unui tratament alternativ. În ultimii 5 ani, s-au înregistrat progrese considerabile în cercetarea terapiei bazate pe celule stem a HSCR. Cu toate acestea, multe probleme importante rămân nerezolvate. Această revizuire va oferi informații generale concise despre HSCR, va sublinia viitoarele abordări ale terapiei pe bază de celule stem a HSCR, va revizui publicațiile cheie recente, va discuta provocările tehnice și etice cu care se confruntă domeniul înainte de interpretarea clinică și va aborda aceste provocări propunând soluții și evaluând abordările existente pentru a progresa în continuare.

**Cuvinte cheie:** Hirschsprung, Celule stem, terapie

## STEM CELL THERAPY FOR HIRSCHPRUNG DISEASE

**Viorel Tandea, Silviu Constantinoiu**

**Emergency Clinical Hospital for Children "Grigore Alexandrescu"-Bucharest, "Sfanta Maria" Clinical Hospital-Bucharest**

Hirschsprung disease (HSCR) is a congenital anomaly of the colon that results from failure of enteric nervous system formation, leading to a constricted dysfunctional segment of the colon with variable lengths, and necessitating surgical intervention. The underlying pathophysiology includes a defect in neural crest cells migration, proliferation and differentiation, which are partially explained by identified genetic and epigenetic alterations. Despite the high success rate of the curative surgeries, they are associated with significant adverse outcomes such as enterocolitis, fecal soiling, and chronic constipation. In addition, some patients suffer from extensive lethal variants of the disease, all of which justify the need for an alternative cure. During the last 5 years, there has been considerable progress in HSCR stem cell-based therapy research. However, many major issues remain unsolved. This review will provide concise background information on HSCR, outline the future approaches of stem cell-based HSCR therapy, review recent key publications, discuss technical and ethical challenges the field faces prior to clinical translation, and tackle such challenges by proposing solutions and evaluating existing approaches to progress further.

**Keywords:** Hirschsprung, Stem Cell, Therapy

## VARIA

## ABORDAREA DIFERENȚIATĂ ÎN TRATAMENTUL CHIRURGICAL AL EVENTRAȚIILOR GIGANTE POSTOPERATORII



Ungureanu Sergiu, Cuceinic Serghei, Garaba Alecu, Vascan Alexei, Harghel Anatolie  
USMF ”N.Testemițanu”, Catedra de Chirurgie Nr 4, Chișinău, Rep.Moldova

**Scopul lucrării.** Sunt cunoscute diferite tehnici pentru cura eventrațiilor postoperatorii aplicând plasa polipropilen, care au redus rata recidivelor. Una dintre aceste metode este cea de aplicare a plasei intraperitoneal cu integrarea ei în stratul musculoaponeurotic. Scopul lucrării este analiza eficacității și practicabilității tehnicii în cauză, precum și studiul ratei recidivelor aplicând această metodă.

**Material și metode.** Pe parcursul a 10 ani (2013-2022) în cadrul secției de chirurgie generală a IMSP SCR” Timofei Moșneaga” s-au efectuat 646 de intervenții chirurgicale pentru cura eventrațiilor postoperatorii gigante cu proteză de polipropilen. În 38,2 % (247 pacienți) s-a aplicat metoda studiată.

**Rezultate.** Pe perioada de supraveghere, timp de 1-5 ani, nu s-au înregistrat recidive de eventrații, precum și absența complicațiilor gastrointestinale, fistulelor sau deceselor. Au fost înregistrate 22 cazuri (8,9%) de seroame. La nici un pacient nu s-a apreciat infecția postoperatorie.

**Concluzii.** Tehnica propusă este sigură și reprezintă o metodă alternativă bună la pacienții cu eventrații postoperatorii. Metoda în cauză exclude posibilitatea de migrare a plasei de la locul inserției.

**Cuvinte cheie.** Eventrație postoperatorie, plasă de polipropilen

## DIFFERENTIATED APPROACH IN THE SURGICAL TREATMENT OF POSTOPERATIVE GIANT INCISIONAL HERNIAS

Ungureanu Sergiu, Cuceinic Serghei, Garaba Alecu, Vascan Alexei, Harghel Anatolie  
USMF ”N.Testemițanu”, Catedra de Chirurgie Nr 4, Chișinău, Rep.Moldova

**Aim of study.** There are different techniques of incisional hernia repair using prosthetic materials, which has lowered the recurrence rate. One of the methods is the intraperitoneal polypropylene mesh integrated in rectus abdominis. The aim is to analyze technique's efficiency and practicability, as well to study the recurrence rate when applying this method.

**Materials and methods.** During the period between 2013-2022 years, in the department of general surgery of Clinical Republican Hospital ”Timofei Moșneaga” were performed 646 surgical interventions for large incisional hernias with polypropylene mesh. In 38,2 % (247 patients) the studied method was applied.

**Results.** During the follow-up period, from 1 to 5 years there were no hernia recurrences, gastrointestinal complications, fistulas, or deaths. Seromas occurred postoperatively in 22 patients (8,9 %). None of the patients developed surgical infection.

**Conclusions.** Proposed technique is a safe and feasible alternative procedure in patients with a large primary recurrent incisional hernias. This method is completely excludes possibility of migration of the mesh from the place of insertion.

**Keywords.** Incisional Hernia, polypropylene mesh

## ADMINISTRAREA PREOPERATORIE A TOXINEI BOTULINICE TIP A ÎN TRATAMENTUL HERNIILOR INCIZIONALE DE DIMENSIUNI MARI



R.Targon<sup>1,2</sup>, E.Guțu<sup>1</sup>, V.Cheaburu<sup>2</sup>, A.Dima<sup>2</sup>, A.Vrabie<sup>2</sup>, Ina Moldovan<sup>2</sup>, V.Zeanov<sup>1,2</sup>

<sup>1</sup> Catedra de Chirurgie Generală-Semiologie nr.3, USMF „Nicolae Testemițanu”, <sup>2</sup> Secție Chirurgie Generală, Spitalul Clinic Militar Central, Chișinău, Moldova

**Scopul lucrării.** Tratamentul chirurgical al herniei incizionale gigante fără pregătirea prealabilă a pacientului poate duce la creșterea progresivă a presiunii intraabdominale și afectarea considerabilă a homeostazei pacientului. Injectarea preoperatorie a toxinei botulinice A (TBA) în mușchii abdominali laterali facilitează relaxarea acestora și reduce riscul apariției sindromului de compartiment abdominal, deși atât regimul optim, cât și doză de administrare a TBA nu sunt încă standardizate. Scopul lucrării este ameliorarea rezultatelor tratamentului chirurgical al herniilor incizionale de dimensiuni mari prin implementarea tehnicii inovaționale de administrare TBA.

**Material și metode.** Am utilizat tehnica de administrare a toxinei botulinice tip A la 4 pacienți cu hernii incizionale gigante. Dimensiunea medie a lățimii defectului parietal a constituit 18,5 cm (interval 15,5-23,0 cm). Conform clasificării HPW (2016) toți pacienții au fost clasați stadiul IV: H3P1W0 (n=2), H3P1W1 (n=2). 200 Un de toxina botulinică (1,7 Un/ml) administrată în mușchii oblici abdominali (6 puncte bilateral) sub control ecoghidat.

**Rezultate.** Complicații precoce asociate administrării botulotoxinei nu s-au înregistrat. Peste 4 săptămâni după administrarea botulotoxinei a fost constatată reducerea lățimii defectului parietal în mediu cu 6,8 cm (interval 5,5-8,5 cm). La a doua etapă a fost efectuată reconstrucția peretelui abdominal prin tehnica de separare posterioară a componentelor cu eliberarea mușchiului transvers abdominal și augmentație protetică. Complicații parietale au fost notate la 3 pacienți, perioada medie de urmărire a fost 12 luni fără recurență.

**Concluzii.** Presupunem că administrarea preoperatorie a TBA este tehnică inofensivă și eficientă când este folosită în tratamentul chirurgical complex a herniilor incizionale de dimensiuni mari.

**Cuvinte cheie.** Toxina botulinică, hernie incizională, reconstrucția peretelui abdominal

## PREOPERATIVE ADMINISTRATION OF THE BOTULINUM TOXIN TYPE A IN LARGE INCISIONAL HERNIA REPAIR

R.Targon<sup>1,2</sup>, E.Guțu<sup>1</sup>, V.Cheaburu<sup>2</sup>, A.Dima<sup>2</sup>, A.Vrabie<sup>2</sup>, Ina Moldovan<sup>2</sup>, V.Zeanov<sup>1,2</sup>

<sup>1</sup> Department of General Surgery and Semiology nr.3, Nicolae Testemițanu SUMPh, <sup>2</sup> Division of General Surgery, Central Clinical Military Hospital, Chisinau, Moldova

**Aim of study.** Giant incisional hernia repair without careful preoperative prehabilitation can bring off the progressive increase of intra-abdominal pressure and cause considerable homeostasis impairment. The preoperative administration of the botulinum toxin A (BTA) to the lateral abdominal muscles facilitates muscle relaxation and reduces the risk of the abdominal compartment syndrome. Nowadays the administration of BTA is not standardized, both optimal BTA regimen and optimal dose of BTA remains to be identified. The aim is to improve the results of the large incisional hernia repair on the basis of a novel therapeutic concept of the preoperative BTA administration.

**Materials and methods.** We used the preoperative BTA administration in 4 patients with giant ventral incisional hernias. The average width of the defect was 18.5 cm (range 15.5-23.0 cm). According to HPW classification (2016) all 4 patients were classified as stage IV: H3P1W0 (n=2), H3P1W1 (n=2). 200 Un of BTA (1.7 Un/mL) were injected in the lateral abdominal muscles bilaterally (6 points) under ultrasound guidance.

**Results.** We did not observe any short-term adverse events after administration of BTA. 4 weeks after BTA administration the average width of the parietal defect was reduced by 6.8 cm (range 5.5-8.5 cm). All 4 patients underwent surgical repair of incisional hernia. The posterior component separation technique with transverse abdominis muscle release augmented by surgical mesh was used. We noted 3 cases of various wound complications. Patients were evaluated at a median follow up of 12 months without recurrence.

**Conclusions.** It is possible that preoperative administration of BTA is an efficient and safe procedure when used as an adjunct to abdominal wall reconstruction for large incisional hernia.

**Keywords.** Botulinum toxin A, incisional hernia, abdominal wall reconstruction

## CAZ CLINIC DE TUBERCULOZĂ PERITONEALĂ LA FEMEIE TÂNĂRĂ FĂRĂ MODIFICĂRI PULMONARE



M.Silvestrov, L.Gutu, T.Banarescu, T.Plescan  
Health Forever International SRL, “SI Medpark”, Chisinau, Moldova

**Scopul lucrării.** Prezentarea unui caz dificil de diagnostic diferențiat cu stabilirea afecțiunii tuberculoase extrapulmonare peritoneale.

**Materiale și metode.** Pacientă tânără fără semne de leziuni pulmonare și alte comorbidități, cu leziuni neclare peritoneale.

**Rezultate.** A fost aplicat algoritmul complet de examinare pentru cancer ovarian și anume: analize clinice generale, ecografie transvaginală ale organelor bazinului mic, tomografie computerizată a toracelui, abdomenului și bazinului mic cu contrastare intravenoasă, rezonanță magnetică nucleară a bazinului mic cu contrastare intravenoasă, endoscopie digestivă superioară și inferioară, markerii tumorali CA 125, HE4, indicele ROMA, examenul citologic al lichidului ascitic. Diagnosticul definitivat după biopsie peritoneală în cadrul laparoscopiei diagnostice, examenul patomorfologic și imunohistochimic fiind unul de tuberculoză peritoneală.

**Concluzii.** Procesul de diagnostic și apreciere a tacticii de tratament pacienților cu suspiciune de carcinomatoză peritoneală necesită abordare multidisciplinară și imperative sunt dependente de rezultatele examinărilor patomorfologice și imunohistochimice ale probelor bioptice.

**Cuvinte cheie.** Carcinomatoza peritoneală, tuberculoză, cancer ovarian

## CASE-REPORT: A CASE OF PERITONEAL TUBERCULOSIS IN YOUNG WOMEN WITHOUT LUNG LESION

M.Silvestrov, L.Gutu, T.Banarescu, T.Plescan  
Health Forever International SRL, “SI Medpark”, Chisinau, Moldova

**Aim of study.** To demonstrate a diagnostically hard case of peritoneal tuberculosis without pulmonary manifestations.

**Materials and methods.** We perform diagnostically hard cases of peritoneal tuberculosis in young women without pulmonary lesions or other comorbidities.

**Results.** We performed a full plan of investigations that are typical for ovarian cancer. Clinical signs and investigations results were mostly corresponded to ovarian cancer: routine blood analyses, transvaginal US, CT of thorax, abdomen and pelvis with contrast, MRI of pelvis with contrast, video gastroscopy, video colonoscopy, markers CA 125, HE4, ROMA index, laparocentesis with cytological investigation of peritoneal fluid. The diagnosis was made only after diagnostic laparoscopy, random peritoneal biopsy and subsequent pathology and immunohistochemistry.

**Conclusions.** All diagnosis for peritoneal canceromatosis and choice of treatment must be based on multidisciplinary approach and results of pathology and immunohistochemistry of peritoneal biopsies.

**Keywords.** Peritoneal canceromatosis, tuberculosis, ovarian cancer.

## CHISTURILE MEZENTERICE



Guțu E.<sup>1</sup>, Mișin I.<sup>2,3</sup>, Guzun V.<sup>1</sup>

<sup>1</sup> Catedra Chirurgie Generală-Semiologie nr.3, <sup>2</sup> Laboratorul de Chirurgie Hepato-Pancreato-Biliară, Universitatea de Medicină și Farmacie „Nicolae Testemițanu”, <sup>3</sup> Institutul de Medicină Urgentă, Chișinău, Moldova

**Scopul lucrării.** Chisturile mezenterice (CM) sunt o patologie rară a cavității abdominale (cu o incidență de 1/27.000 până la 1/250.000 de spitalizări), și au fost descrise mai puțin de 1000 de cazuri în literatura de specialitate. Scopul este identificarea caracteristicilor manifestărilor clinice, diagnosticului și a tratamentului CM.

**Materiale și metode.** În perioada 2001-2017 am observat șaptesprezece pacienți consecutivi cu CM. În scopul diagnosticării CM au fost utilizate ultrasonografia (n=17), tomografia computerizată (TC) (n=15) și imagistica prin rezonanță magnetică (n=1).



**Rezultate.** Vârsta medie a pacienților cu CM a fost de  $43.4 \pm 3.5$  ani (de la 19 până la 67), cu o predominanță semnificativă a femeilor ( $n=14$ , 82.4%). Principalele simptome clinice ale CM au inclus: durere abdominală ( $n=9$ , 52.9%), durere + disconfort abdominal ( $n=4$ , 23.5%), durere abdominală + greață ( $n=2$ , 11.8%) și disconfort abdominal ( $n=2$ , 11.8%). În 13 (76%) cazuri în cavitatea abdominală s-a determinat o formațiune palpabilă. Conform datelor imagistice, dimensiunea mare a CM a fost de  $12.1 \pm 1.2$  (de la 5 până la 20 cm) iar cea mică – de  $8.6 \pm 0.8$  (de la 4 până la 15 cm). Densitatea conținutului a CM conform datelor TC a variat de la 2 până la 26 UH. Toți pacienții au fost operați prin laparotomie. CM au fost semnificativ mai frecvent localizate în mezenterul colonului ( $n=14$ , 82.4%) comparativ cu intestinul subțire ( $n=3$ , 17.6%). CM din intestinul subțire în toate cazurile a fost localizate în mezenterul jejunului, iar în intestinul gros au fost distribuite după cum urmează: cecul ( $n=1$ , 7.1%), colonul ascendent ( $n=3$ , 21.4%), transvers ( $n=7$ , 50%) și sigmoid ( $n=3$ , 21.4%). În majoritatea cazurilor ( $n=16$ , 94.1%) s-a efectuat enuclearea CM și doar într-un caz s-a procedat rezecția segmentară a intestinului subțire cu CM. Examenul histopatologic a evidențiat: CM mezotelial simplu – în 8 (47.1%), CM limfatic simplu – în 7 (41.2%) și limfangiom – în 2 (11.7%) cazuri.

**Concluzii.** CM este o patologie rară a organelor abdominale. Manifestările clinice ale CM sunt nespecifice, iar diagnosticul final devine evident doar în timpul intervenției chirurgicale. În cele mai multe cazuri, este posibil să se efectueze enuclearea CM fără recurență pe termen lung.

## MESENTERIC CYSTS

Guțu E.<sup>1</sup>, Mișin I.<sup>2,3</sup>, Guzun V.<sup>1</sup>

<sup>1</sup> Department of General Surgery and Semiology nr.3, <sup>2</sup> Laboratory of Hepato-Pancreato-Biliary Surgery, Nicolae Testemitanu University of Medicine and Pharmacy, <sup>3</sup> Institute of Emergency Medicine, Chisinau, Moldova

**Aim of study.** Mesenteric cysts (MCs) are a rare pathology of the abdominal cavity (with an incidence of 1/27.000 to 1/250.000 admissions) and less than 1000 cases have been described in the specialized literature. The aim is to identify the characteristics of clinical manifestations, diagnosis and treatment of MCs.

**Materials and methods.** Within 2001-2017 seventeen consecutive patients with MCs were observed. Ultrasound scan ( $n=17$ ), computed tomography (CT) ( $n=15$ ) and magnetic resonance imaging ( $n=1$ ) were used to diagnose MC.

**Results.** The mean age of patients with MCs was  $43.4 \pm 3.5$  years (range from 19 to 67), with a significant predominance of women ( $n=14$ , 82.4%). The main clinical symptoms of MCs included abdominal pain ( $n=9$ , 52.9%), pain + abdominal discomfort ( $n=4$ , 23.5%), abdominal pain + nausea ( $n=2$ , 11.8%) and abdominal discomfort ( $n=2$ , 11.8%). In 13 (76%) cases, a palpable mass was noted in abdominal cavity. According to imaging studies, the largest size of the MCs was  $12.1 \pm 1.2$  (from 5 to 20 cm) and the smallest –  $8.6 \pm 0.8$  (from 4 to 15 cm). The density of MCs contents by CT data varied from 2 to 26 HU. All patients underwent surgery via laparotomy. MCs were significantly more often located in the mesentery of the large bowel ( $n=14$ , 82.4%) compared with small intestine ( $n=3$ , 17.6%). The MCs of small intestine in all cases were located in the mesentery of jejunum, whereas in the colon lesions were distributed as follows: cecum ( $n=1$ , 7.1%), ascending ( $n=3$ , 21.4%), transverse ( $n=7$ , 50%) and sigmoid colon ( $n=3$ , 21.4%). Majority of MCs ( $n=16$ , 94.1%) were enucleated, and only in one case segmental resection of small intestine with MCs was performed. The histopathological examination revealed: simple mesothelial MC – in 8 (47.1%), simple lymphatic MC – in 7 (41.2%) and lymphangioma – in 2 (11.7%) cases.

**Conclusions.** MCs is a rare pathology of abdominal organs. The clinical manifestations of MCs are nonspecific, and the final diagnosis becomes apparent only during surgery. In most cases, it is possible to perform MCs enucleation without long-term recurrence.

## HEMOPERITONEUMUL ÎN TRAUMATISMUL ABDOMINAL ÎNCHIS - OPȚIUNI DIAGNOSTICE ȘI MEDICO-CHIRURGICALE



Berliba Sergiu<sup>1</sup>, Vlad Ion<sup>2</sup>, Liuba Strelțov<sup>1</sup>, Zaharia Sergiu<sup>2</sup>, Lescov Vitalie<sup>1</sup>

<sup>1</sup> USMF ”Nicolae Testemitanu”, Chisinau, R.Moldova; <sup>2</sup> IMU, Chisinau, R.Moldova

**Scopul lucrării.** Abordarea pacientului cu traumatism abdominal închis (TAI) confruntă chirurgul cu două dileme majore: stabilirea rapidă a diagnosticului și conduita terapeutică. Prezența în traumatismele abdominale închise a lichidului liber intraabdominal reprezintă criteriul de bază, uneori și unicul semn de leziune a organelor intraperitoneale. Scopul lucrării este evaluarea rezultatelor tratamentului pacienților cu TAI și hemoperitoneu.

**Materiale și metode.** Studiul include 49 pacienți cu TAI tratați în perioada 2021-2023. Prezența lichidului liber a fost stabilit prin USG și TC. Vârsta a variat 18-82 ani, cu media  $39,3 \pm 6,8$  ani. Raport b/f – 38/11. Mecanismele traumatismelor au fost diverse. Traumatism asociat – 46,9% cazuri.

**Rezultate.** Pacienții în cunoștință, hemodinamic stabili, în lipsa hemoragiei active și peritonitei, lichid liber <500 ml conform USG și TC, au fost supuși tratamentului conservativ cu evaluare dinamică – 22 pacienți cu leziuni ale organelor parenchimatoase. Inconștiența, hemodinamica instabilă, volum lichidian >1000 ml, cât și <1000 ml cu creșterea ulterioară a volumului lichidian au servit criterii pentru laparoscopie diagnostică – 4 pacienți. Indicații pentru laparotomie au fost: eșecul hemostazei laparoscopice – 3 bolnavi și prezența peritonitei și instabilitatea hematoamelor retroperitoneale confirmate clinic și instrumental în 23 cazuri. Letalitatea a constituit 14,3%, cu excepția pacienților tratați non-operator, cauzele fiind șocul hemoragic gr. II-III (7,6%), traumatic (2,1%), complicațiile septice (4,1%) și TCC (2,1%).

**Concluzii.** Elementele cheie ce determină tactica chirurgicală în TAI cu hemoperitoneu sunt – activitatea hemoragiei și volumul lichidului evaluat în dinamică. Diferențierea tacticilor de diagnostic și tratament cu implementarea tehnologiilor miniinvasive în hemoperitoneu traumatic permite reducerea considerabilă a letalității, complicațiilor și laparotomiilor neargumentate.

**Cuvinte cheie.** Hemoperitoneu, traumatism abdominal închis, TC, laparoscopie

## HEMOPERITONEUM IN CLOSE ABDOMINAL TRAUMA - DIAGNOSTIC AND MEDICO-SURGICAL OPTIONS

Berliba Sergiu<sup>1</sup>, Vlad Ion<sup>2</sup>, Liuba Streltov<sup>1</sup>, Zaharia Sergiu<sup>2</sup>, Lescov Vitalie<sup>1</sup>

<sup>1</sup> SUMPh "Nicolae Testemitanu", Chisinau, Republic of Moldova; <sup>2</sup> Emergency Medicine Institute, Chisinau, Republic of Moldova

**Aim of study.** The approach to the patient with closed abdominal trauma (CAT) confronts the surgeon with two major dilemmas: the rapid establishment of the diagnosis and the therapeutic attitude. In closed abdominal trauma, the presence of free intra-abdominal fluid is the basic criterion, sometimes the only sign of injury to the intraperitoneal organs. The aim is evaluation of treatment outcomes of patients with CAT and hemoperitoneum.

**Materials and methods.** The study includes 49 patients with CAT treated during 2021-2023. The presence of free fluid was established by USG and CT. The age ranged from 18 to 82 years, with a mean of 39.3±6.8 years. Ratio m/f – 38/11. The mechanisms of trauma were diverse. Associated trauma - 46.9% of cases.

**Results.** Conscious, hemodynamically stable patients, in the absence of active hemorrhage and peritonitis, free fluid <500 ml according to USG and CT, underwent conservative treatment with dynamic evaluation - 22 patients with lesions of parenchymal organs. Unconsciousness, unstable hemodynamics, fluid volume >1000 ml, as well as <1000 ml with subsequent increase in fluid volume served as criteria for diagnostic laparoscopy - 4 patients. Indications for laparotomy were: failure of laparoscopic hemostasis - 3 patients and the presence of peritonitis and instability of retroperitoneal hematomas confirmed clinically and instrumentally in 23 cases. The lethality was 14.3%, with the exception of patients treated non-operatively, the causes being hemorrhagic shock gr. II-III(7.6%), traumatic(2.1%), septic complications(4.1%) and TCC(2.1%).

**Conclusions.** The key elements that determine the surgical tactics in CAT with hemoperitoneum are – the activity of the hemorrhage and the fluid volume evaluated dynamically. The differentiation of diagnostic and treatment tactics with the implementation of mini-invasive technologies in traumatic hemoperitoneum allows the considerable reduction of lethality, complications and unproven laparotomies.

**Keywords.** Hemoperitoneum, closed abdominal trauma, CT, laparoscopy

## SCLEROZA PERITONEALA ÎNCAPSULATĂ. OBSERVAȚII CLINICE



Alexandru Iliadi, V.Cazacov, V.Bogdan, T. Maritoi, A. Focsa, D Lotocovschi

<sup>1</sup> Catedra Chirurgie Nr. 2, USMF „Nicolae Testemițanu”, Republica Moldova

**Scopul lucrării.** Scleroza peritoneală încapsulată este o boală fibro-inflamatoare cronică a peritoneului, având ca rezultat formarea unei membrane fibroase groase, care înglobează parțial sau total organele abdominale. Scopul studiului este prezentarea 2 cazuri de scleroza peritoneală încapsulată.

**Caz clinic.** Caz clinic nr.1: Pacienta V., 76 ani s-a prezentat la departamentul de urgență cu simptome clinice de ocluzie intestinală, caracterizate prin crize recurente de obstrucție intestinală acută și subacută. A suportat 8 luni echinococctomie hepatică pentru chist hidatic hepatic, erupt în cavitatea abdominală. Rezultatele examenului fizic, ecografia și radiografic abdominal au fost în concordanță cu obstrucția intestinală. Laparotomia a evidențiat o capsulă unică fibroasă, care acoperă ansele intestinale, ficatul, splina, cloazonari lichidiene peritoneale. Tratamentul chirurgical prin decapsulare completă atestă absența planului de delimitare netă între sacul fibros și seroasa viscerală și altor leziuni stenozante intestinale. Perioada postoperatorie trenantă. Externată pentru tratament ambulator. Caz clinic nr. 2: Pacienta N., 17 ani, cu anamneza ginecologică agravată, se intervine chirurgical pentru tumora abdominală, sindrom ocluziv. Intraoperator se constată formațiune de volum ce include porțiunea terminală a ileonului (80 cm) închisată într-o membrană unică. S-a practicat decapsularea. Perioada postoperatorie simplă.

**Concluzii.** Scleroza peritoneală încapsulată reprezintă o entitate clinico-morfologică ce pune reale probleme de diagnostic și tratament, fiind adesea o descoperire operatorie. Managementul include necesitatea biopsiei peritoneale. Prognosticul rămâne rezervat cu o mortalitate semnificativă.

**Cuvinte cheie.** Peritonita fibroasă, peritonita încapsulată sclerozantă

## ENCAPSULATED PERITONEAL SCLEROSIS. CLINICAL OBSERVATIONS

Alexandru Iliadi, V.Cazacov, V Bogdan, T. Maritoi, A. Focsa, D Lotocovschi

<sup>1</sup> Surgery Department No. 2, „Nicolae Testemitanu” SUMPh, Republic of Moldova

**Aim of study.** Encapsulated peritoneal sclerosis is a chronic fibro-inflammatory disease of the peritoneum, resulting in the formation of a thick fibrous membrane that partially or totally encloses the abdominal organs. The aim is presentation of 2 cases of encapsulated peritoneal sclerosis.

**Clinical case.** Clinical case nr. 1: Patient V., 76 years old, presented to the emergency department with clinical symptoms of intestinal occlusion, characterized by recurrent bouts of acute and subacute intestinal obstruction. She underwent 8-month hepatic echinococctomy for a hepatic hydatid cyst, which erupted in the abdominal cavity. The results of physical examination, ultrasound and abdominal radiography were consistent with intestinal obstruction. Laparotomy revealed a single fibrous capsule, covering the intestinal loops, liver, spleen, peritoneal fluid cloazonaries. Surgical treatment by complete decapsulation attests to the absence of a clear demarcation plane between the fibrous sac and the visceral serosa and other intestinal stenosing lesions. Terrible postoperative period. Discharged for outpatient treatment. Clinical case nr. 2: Patient N., 17 years old, with aggravated gynecological anamnesis, surgical intervention for abdominal tumor, occlusive syndrome. Intraoperatively, a volume formation is found that includes the terminal portion of the ileum (80 cm) enclosed in a single membrane. Decapsulation was practiced. Simple postoperative period.

**Conclusions.** Encapsulated peritoneal sclerosis represents a clinical-morphological entity that poses real diagnostic and treatment problems, being often an operative discovery. Management includes the need for peritoneal biopsy. The prognosis remains reserved with significant mortality.

**Keywords.** Fibrous peritonitis, sclerosing encapsulated peritonitis.

## ANALIZA REZULTATELOR TRATAMENTULUI PACIENȚILOR CU LEZIUNI DUODENALE TRANSFERAȚI PE LINIA AVIASAN



V. Lescov, Gh. Ghidirim, S. Berliba, E. Beschieru

<sup>1</sup> Catedra de Chirurgie nr.1 „Nicolae Anestiadi”, Universitatea de Stat de Medicină și Farmacie „Nicolae Testemițanu” din Republica Moldova

**Scopul lucrării.** Leziunile traumatice duodenale rămân o problemă actuală și dificilă din punct de vedere diagnostic-curativ și necesită evaluare multidisciplinară și atitudine individualizată. Scopul este analiza rezultatelor tratamentului pacienților cu leziuni duodenale.

**Materiale și metode.** Studiul e bazat pe analiza tratamentului a 35 pacienți cu leziuni traumatice duodenale transferați prin serviciul AVIASAN în perioada anilor 1990-2018. Raportul B :F =28 :7. Politraumatizați – 29(82.25%), traumatism abdominal – 6(17.42%). Mecanismul traumei : accidente rutiere 8(51.42%), catatraumă – 5(14.28%), agresiune fizică – 6(17.14%), arme albe – 1(2.85%), altele – 3 (8.57%). Pacienți spitalizați : <6 ore – 14(40%), > 48 ore – 21(60%).

**Rezultate.** Volumul și metodele diagnostic-curative s-au determinat prin prisma condițiilor obiective individuale: Rx abdominal – 7 cazuri, USG abdomen – 17 cazuri(11 – lichid în bursa omentală), 7(48.57%) cazuri s-a produs eroare de diagnostic, CT abdomen – 17 cazuri (leziune duodenală – 2, hemoperitoneu – 5, pneumoperitoneu – 2, retroperitoneu – 4, hematom retroperitoneal – 2), laparocenteză – 3, laparoscopie – 3. În 21(60%) cazuri – hemoperitoneu intraoperator de diferit grad, 6(17.14%) – flegmon retroperitoneal, 11(31.42%) – peritonită, 6 cazuri – leziune izolată de duoden. Mortalitatea 4(11.42%). 11(31.42%) au fost operați la periferie, apoi transferați, în 3 cazuri nu s-a depistat leziune de duoden. În 9 cazuri au survenit complicații post-operatorii. Greșeli intraoperatorii – 8 cazuri, ca urmare a erorilor diagnostic.

**Concluzii.** Specificul leziunilor duodenale, prin severitatea și complexitatea lor lezională aduc la rezultate devastatoare prin morbiditate și mortalitate crescută, aceasta impune o abordare multidisciplinară prin concentrarea pacienților în centre de politraumă.

**Cuvinte cheie.** Leziune, duoden, politraumatism, diagnostic

## ANALYSIS OF THE TREATMENT RESULTS OF PATIENTS WITH DUODENAL INJURIES TRANSFERRED ON THE AVIASAN SERVICE

V.Lescov, Gh. Ghidirim, S.Berliba, E Beschieru

“Nicolae Anestiadi” Department of Surgery nr.1 „Nicolae Testemițanu” State University of Medicine and Pharmacy from Republic of Moldova

**Aim of study.** Traumatic duodenal injuries remain a current and difficult problem from a diagnostic-curative point of view and require multidisciplinary assessment and individualized approach. The goal is analysis of the results of the treatment of patients with duodenal lesions.

**Methods and materials.** The study is based on the analysis of the treatment of 35 patients with traumatic duodenal injuries transferred through the AVIASAN service between 1990-2018. The ratio M:W= 28:7. Polytraumatized – 29(82.25%), abdominal trauma – 6(17.42%). Trauma mechanism: road accidents- 8(51.42%), catatrauma – 5(14.28%), physical aggression – 6(17.14%), white weapons – 1(2.85%), others – 3(8.57%). Hospitalized patients: <6 hours – 14(40%), >48 hours – 21(60%).

**Results.** The volume and diagnostic-curative methods were determined through the lens of individual objective conditions: abdominal x-ray – 7 cases, USG abdomen – 17 cases (11 – liquid in the omental bursa), 7(48.57) cases a diagnostic error occurred, CT abdomen – 17 cases (duodenal injury – 2, hemoperitoneum – 5, pneumoperitoneum – 2, retroperitoneum – 4, retroperitoneal hematoma – 2), laparocentesis – 3, laparoscopy – 3. In 21(60%) cases – intraoperative hemoperitoneum of varying degrees, 6(17.14%) – retroperitoneal phlegmon, 11(31.42%) – peritonitis, 6 cases – isolated lesion of the duodenum. Mortality 4(11.42%). 11(31.42%) were operated on the periphery, then transferred, in 3 cases no duodenal injury was detected. Postoperative complications occurred in 9 cases. Intraoperative mistakes – 8 cases, as a result of diagnostic errors.

**Conclusions.** The specificity of duodenal lesions, through their severity and lesional complexity, lead to devastating results through increased morbidity and mortality, this requires a multidisciplinary approach by concentrating patients in polytrauma centers.

**Keywords.** Duodenum, injury, polytrauma, diagnosis

## CONDUITA GRAVIDELOR ÎN TRAUMATISM



Paladii Irina<sup>1</sup>, Kusturova Anna<sup>2,3</sup>, Kusturov V.<sup>1,3</sup>

<sup>1</sup> Laboratorul de Chirurgie Hepato-Pancreato-Biliară, <sup>2</sup> Catedra de Ortopedie și Traumatologie, USMF “Nicolae Testemițanu”,

<sup>3</sup> IMU Laboratorul “Politrauma”, Chișinău, Republica Moldova

**Scopul lucrării.** Managementul optim al gravidelor traumatizate este vital pentru mama și copil. Scopul este analiza conduitei gravidelor posttraumatice.

**Materiale și metode.** Analiza conduitei a 41 gravide traumatizate. Cauzele traumatismului: accidente rutiere 21(51,21%); căderi 13(31,7%), agresiune fizică 7(14,89%). Investigații: examenul clinic, multidisciplinar medical; USG, radiografie, CT. Studiul realizat în cadrul proiectului Agentiei NCercetareD nr. 20.80009.8007.07, 20.80009.8007.11.

**Rezultate.** În lotul studiului constatat: comoție cerebrale (n=25); fracturi: coloanei vertebrale (n=2), grilajului costal (n=4), bazinului (n=3), femurului (n=3); extremităților (n=11); contuzie abdomenului (n=12), leziunile multiple țesuturilor moi ș.a. Severitatea leziunilor: ISS=20,03±10,87, GCS=14,68±0,84. Conduita pacientelor în dependență de hemostabilitate, starea generală și evaluarea dinamică a fătului. Spitalizate în reanimare (n=10). Efectuat: intervenții urgente cezariană (n=2); stabilizarea stării generale a pacientelor, tratamentul conservativ traumelor cranio-cerebrale (n=25). Pacientelor cu traumatism aparatului locomotor efectuat: tratamentul chirurgical primar al plăgilor 12(29,26%); re poziționarea oaselor membrelor cu fixarea externă (n=6); osteosinteză femurală (n=3);

osteosinteza oaselor pelvine (fractura tip C); toracentez (n=3), laparotomie cu revizuire, drenaj cavității abdominale (n=4). Volumul intervenției determinat de caracterul traumei. Pacientele (n=2) cu leziuni pelvine tipA tratate conservativ metoda Volkovich, fracturile extremităților imobilizate cu gips (n=5). Mortalitatea maternă 5,88%(n=1) cauzată de leziuni cerebrale incompatibile cu viața (AIS-13p., ISS-35p., Glasgow-3puncte). La 31(75,6%) femeii, sarcina a continuat.

**Concluzii.** În managementul traumei la gravide mama este prioritară. Gravida stabilă posttraumatică se monitorizează minim 4 ore. Conduita gravidelor posttraumatice în fiecare caz necesită o analiză individuală, utilizarea metodelor de diagnostic neinvazive, tratamentul îndreptat la menținerea gravidității. Conduita gravidelor în traumatism este o sarcină complexă, ce necesită o abordare interdisciplinară aplicând un algoritm standard de diagnostic și tratament.

**Cuvinte cheie.** Trauma gravidelor, conduita pacientelor

## MANAGEMENT OF PREGNANT WOMEN IN TRAUMA

Paladii Irina<sup>1</sup>, Kusturova Anna<sup>2,3</sup>, Kusturov V.<sup>1,3</sup>

<sup>1</sup> Laboratory of Hepatic-Pancreatic-Biliary Surgery, <sup>2</sup> Department of Orthopedics and Traumatology, SUMPh "Nicolae Testemitanu", <sup>3</sup> Institute of Emergency Medicine, Laboratory "Polytrauma", Chisinau, Republic of Moldova

**Aim of study.** Optimal management of traumatized pregnant women is vital for mother and child. The aim is analysis of posttraumatic pregnant women management.

**Materials and methods.** Treatment analysis of 41 traumatized pregnant women. Causes of trauma: road accidents 21(51,21%); falls 13(31,7%), aggression 7 (14,89%). Investigations: multidisciplinary examination, USG, X-ray, CT. The study was carried out within the NASD project. 20.800009.8007.07, 20.80009.8007.11.

**Results.** Injuries: cerebral concussion (n=25); fractures of the spine (n=2), ribs (n=4), pelvis (n=3), femur (n=3); extremities (n=11); contusion of the abdomen (n=12), multiple soft tissue injuries, etc. ISS=20,03±10,87, GCS=14,68±0,84. Patients were admitted to reanimation (n=10). Emergency cesarean interventions (n=2), stabilization of the patients' general condition, conservative treatment of brain trauma (n=25) were performed. Surgeries: wound debridement -12(29,26%), repositioni of long bones with external fixation (n=6); femoral osteosynthesis (n=3); osteosynthesis of pelvic bones (type C fracture), thoracocentesis (n=3), laparotomy with revision, drainage of the abdominal cavity (n=4). Patients (n=2) with type A pelvic injuries were treated conservatively by Volkovich method, fractures of the extremities immobilized by cast (n=5). Maternal mortality 5,88%(n=1) caused by severe brain injuries (ISS-35p., Glasgow-3points). In 31(75,6%) women, the pregnancy continued.

**Conclusions.** In the management of trauma in pregnant women, the mother is a priority. Stable post-traumatic pregnant women are monitored for at least 4 hours. The management of post-traumatic pregnant women in each case requires an individual analysis, the use of non-invasive diagnostic methods, treatment aimed to maintain the pregnancy, it is a complex task, requires an interdisciplinary approach applying a standard diagnosis and treatment algorithm.

**Keywords.** Trauma of pregnant women, patient behavior

## CORELAȚIA SEVERITĂȚII LEZIONALE ALE DUODENULUI ȘI MECANISMUL TRAUMEI ÎN POLITRAUMATISM



V. Lescov, Gh. Ghidirim, S. Berliba, E. Beschieru, V. Gafton

Catedra de chirurgie nr.1 "Nicolae Anestiadi", USMF "Nicolae Testemitanu", Chișinău, Republica Moldova

**Scopul lucrării.** Politraumatismul constituie circa 15-20% din totalul leziunilor traumatice cu o mortalitate de 26-50% ,din cauza leziunilor grave în două sau mai multe regiuni sau organe cu risc vital major, fiind în strânsă și directă legătură cu mecanismul traumei. Scopul este analiza severității lezionale ale duodenului în raport cu mecanismul traumei.

**Materiale și metode.** Studiul este bazat pe analiza a 44 pacienți tratați cu leziuni de duoden în perioada anilor 1999 - 2018. B-39, F-5, vârsta 18-70 ani. Mecanismul traumei: accident rutier 13 (29,54%), corpi străini 2(4,54%), sport 2(4,54%), catatrauma 7(15,9%), agresiune fizică 8(18,18%), strivire 1(2,27%), armă albă 7(15,9%), armă de foc 5(11,36), explozie 1(2,27%). Toți pacienții au fost supuși actului chirurgical după indicații. Volumul și metoda de corecție s-a stabilit individual în raport cu condițiile intraoperatorii-pneumoperitoneum, peritonită, hematom sau flegmon retroperitoneal.

**Rezultate.** Intraoperator a fost stabilit gradul de severitate a leziunilor duodenale și a celor asociate. Lezarea duodenului de gradul I-II a fost stabilită în 30(68%), decedați 13(29%), gradul III-IV 14(31%), decedați 9(20%). După mecanismul traumei au predominat accidentele rutiere, agresiunea fizică urmată de catatraumă și armă albă.

**Concluzii.** Analiza corelației severității lezionale și mecanismul traumei nu relevă o diferență semnificativă în lotul de studiu. Mortalitatea a fost indusă de anemie severă, septicemie.

**Cuvinte cheie.** Politrauma, duoden, corelație.

## THE CORRELATION OF THE SEVERITY OF DUODENUM INJURIES AND THE MECHANISM OF TRAUMA IN POLYTRAUMATISM

V. Lescov, Gh. Ghidirim, S. Berliba, E. Beschieru, V. Gafton

Department of surgery no. 1 "Nicolae Anestiadi", SUMPh "Nicolae Testemitanu", Chișinău, Republic of Moldova

**Aim of study.** Polytrauma constitutes about 15-20% of all traumatic injuries with a mortality of 26-50%, due to serious injuries in two or more regions or organs with major vital risk, being in close and direct connection with the trauma mechanism. The goal is analysis of duodenal lesion severity in relation to trauma mechanism.

**Materials and methods.** The study is based on the analysis of 44 patients treated with duodenal lesions between 1999 and 2018. M -39, W-5, age 18-70 years. Trauma mechanism: Road accident – 13 (29.54%), foreign bodies 2(4.54%), sports 2(4.54%), catatrauma 7(15.9%), physical aggression 8(18.18%), crushing 1(2.27%), white weapon 7(15.9%), firearm 5(11.36), explosion 1(2.27%).



All patients underwent surgery as indicated. The volume and method of correction was established individually in relation to the intraoperative conditions - pneumoperitoneum, peritonitis, hematoma or retroperitoneal phlegmon.

**Results.** Intraoperatively, the degree of severity of the duodenal and associated injuries was established. Grade I-II duodenal injury was established in 30(68%), 13(29%) died, III-IV grade 14(31%), died 9(20%). After the mechanism of trauma, traffic accidents prevailed, physical aggression followed by catatrazma and white weapons.

**Conclusions.** Correlation analysis of lesion severity and trauma mechanism does not reveal a significant difference in the study group. Mortality was induced by severe anemia, septicemia.

**Keywords.** Polytrauma, duodenum, correlation.

## OCLUZIA INTESTINALĂ LA GRAVIDE: CAUZE ȘI OPȚIUNI DE TRATAMENT



**Paladii Irina, Gheorghita V., Kusturov V.**

**Laboratorul de Chirurgie Hepato-Pancreato-Biliară, USMF "Nicolae Testemițanu", Chișinău, Republica Moldova**

**Scopul lucrării.** Ocluzia intestinală la gravide se caracterizează prin dificultatea de diagnostic, mortalitate maternă ridicată de 35-50% și prognostic nefavorabil pentru făt 60-75%. Ca urmare a intervențiilor chirurgicale, frecvența ocluziei intestinale la gravide în ultimii 50 de ani a crescut de 2-3 ori. Scopul studiului este analiza etiologiei și conduitei gravidelor cu ocluzia intestinală.

**Materiale și metode.** Timp de 11 ani în Institutul de Medicină Urgentă tratate 4 gravide cu ocluzie intestinală acută. Gravidele spitalizate cu suspexie la ocluzie intestinală, investigați: USG, radiografia abdomenului (n=4); examen ginecolog, chirurgical, endoscopic, etc. Etiologia ocluziei intestinale: 2 gravide (sarcina 30-31 săptămâni, S2,N2) și o gravidă (n=1) (sarcina 8 săptămâni) anterior intervenției chirurgicale: cezariană, apendectomie, hernioplastia peretelui abdominal; la o gravidă (n=1) (sarcină 27-28 s.) volvulus de sigmoid. După consiliul medical tratament individual și complex. Studiul realizat în cadrul proiectului Agenției NCercetareD nr.20.80009.8007.11.

**Rezultate.** La 2 gravide cu sarcina de 30-31 săptămâni efectuată operația cezariană în mod urgent, nou-născuți vii, ponderea 1900-2000 gr, 41-43 cm, scala Apgar 5, 6-7, transferați în secția neonatologie. Operația prelungită de chirurghi - efectuat disecția aderențelor abdominale, drenarea cavității abdominale. La pacienta cu volvulus de sigmoid efectuat colonoscopie cu devolvulare endoscopică, decompresia colonului. În cazul gravidei, sarcina 8 săptămâni, tratament conservativ cu restabilirea tranzitului intestinal. La externare starea pacientelor (n=4) satisfăcătoare, 2 nou-născuți vii și 2 sarcini păstrate.

**Concluzii.** Cauzele ocluziei intestinale în 75% au fost intervențiile chirurgicale efectuate anterior și volvulus de sigmoid (25%). Tratamentul conservativ și intervențiile chirurgicale în ocluzia intestinală la gravide se efectuează ținând cont de păstrarea sarcinii.

**Cuvinte cheie.** ocluzie intestinală, gravidă

## INTESTINAL OBSTRUCTION IN PREGNANT WOMEN: CAUSES AND TREATMENT OPTIONS.

**Paladii Irina, Gheorghita V., Kusturov V.**

**Laboratory of Hepatic-Pancreatic-Biliary Surgery, SUMPh "Nicolae Testemitanu", Chisinau, Republic of Moldova**

**Aim of study.** Intestinal obstruction in pregnancy is characterized by the difficulty of diagnosis, high maternal mortality 35-50% and unfavorable prognosis for the fetus 60-75%. As a result of surgical interventions, the frequency of intestinal obstruction in pregnant women in the last 50 years has increased 2-3 times. The purpose is to analyze the etiology and the management of pregnant women with intestinal obstruction.

**Materials and methods.** 11-years in the Institute of Emergency Medicine, 4 pregnant with intestinal obstruction were treated. Hospitalized pregnant investigated: USG, abdominal x-ray (n=4); gynecological, surgical, endoscopic examination. Etiology of obstruction: 2 women (pregnancy 30-31 weeks, S2,N2) and 1 woman pregnancy 8 weeks, previous surgical interventions: caesarean section, appendectomy, hernioplasty of the abdominal wall; in 1 woman, pregnancy 27-28w., sigmoid volvulus. After medical advice, individual, complex treatment. The study was carried out within the project of AgencyNCercetareD no.20.80009.8007.11.

**Results.** In 2 women, pregnancy 30-31 weeks, caesarean section was urgently performed, live newborns, weight 1900-2000 gr, 41-43cm, Apgar scale 5, 6-7, transferred to the neonatology department. Prolonged operation by surgeons - performed dissection of abdominal adhesions, drainage of abdominal cavity. In 1 patient with sigmoid volvulus, colonoscopy with endoscopic devolvulation, decompression of the colon was performed. In women (8 weeks pregnant), conservative treatment with the restoration of intestinal transit. At discharge, the condition of the patients (n=4) was satisfactory, 2 live newborns and 2 pregnancies preserved.

**Conclusions.** The causes of intestinal occlusion in 75% were previous surgeries and sigmoid volvulus (25%). Conservative treatment and surgical interventions in intestinal occlusion in pregnant women are performed taking into account the preservation of the pregnancy.

**Keywords.** Intestinal obstruction, pregnant women

## SEVERITATEA TRAUMATISMULUI ȘI ETIOPATOGENIA TRAUMEI LA GRAVIDE



**Paladii Irina, Kusturov V.**

**Laboratorul de Chirurgie Hepato-Pancreato-Biliară, USMF "Nicolae Testemițanu", Chișinău, Republica Moldova**

**Scopul lucrării.** Traumatismul în timpul sarcinii (7%) este cauza deceselor materne (46%) și fătului (<80%). În structura traumatismului gravidelor: accidentele - >50%, căderile - 11-79%, violența - 0,9-20,1%. Scopul este analiza corelației dintre etiopatogenia traumei și severitatea gradului traumatismului la gravide.

**Materiale și metode.** Studiu de 10 ani a 47 gravide cu traumatisme. Cauzele traumatismului: accidente rutiere 21(44,68%); agresiune fizică 7(14,89%); căderi de la înălțimea corpului 13(27,65%); traumatism în timpul nașterii 6(12,76%). Structura traumatismului: traumă cranio-cerebrală(n=25), toracelui(n=8); fracturi: pelviene(n=4), coloanei vertebrale(n=2), membrilor(n=15), traumatism închis

al abdomenului (n=12), cu decolarea placentei (n=7), hemoragii uterine (n=2), ș.a. La spitalizare în lotul studiului valoarea medie a severității leziunilor traumatice (VMST) conform scorurilor: AIS=4,49±1,65; ISS=13,86±6,76, GCS=14,76±1,41. Internate în reanimare 10(21,27%) gravide. Tratamentul efectuat a fost complex, individual, contemporan. Studiul realizat în cadrul proiectului Agenției NCercetareD nr.20.80009.8007.11.

**Rezultate.** În lotul pacienților după accident rutier (n=21) VMST a constituit: AIS=6,9±3,69, ISS=20±11,91, GCS=14,14±1,41. Cel mai sever traumatism constatat la gravidă-pieton după accident (Glasgow 3, ISS 41). La pacientele (n=7) după agresiune fizică severitatea leziunilor traumatice: AIS=3,83±0,7, ISS=16,1±3,03, GCS=15. La gravidele după căderi de la înălțimea corpului (n=13) VMST a constituit: AIS=3,53±1,12, ISS=9,07±5,4, GCS=14,92±0,27; severitatea traumatismului în timpul nașterii AIS=3,71±1,2, ISS=10,28±6,72, GCS=15. La 37(78,72%) gravide sarcina a fost prelungită.

**Concluzii.** Studiul a demonstrat dependența gradului severității leziunilor la gravide de etiopatogenia traumei. Cauza principală a traumatismelor severe la gravide sunt accidentele de circulație. Severitatea leziunilor în traumatismul gravidelor determină organizarea rațională a ajutorului medical și elaborarea algoritmului diagnostic curativ optim.

**Cuvinte cheie.** Severitatea traumatismului, gravidă

## SEVERITY AND ETIOLOGY OF TRAUMA IN PREGNANT WOMEN

**Paladii Irina, Kusturov V.**

Laboratory of Hepatic-Pancreatic-Biliary Surgery, SUMPh "Nicolae Testemitanu", Chișinău, Republic of Moldova

**Aim of study.** Trauma during pregnancy (7%) is the cause of maternal (46%) and fetal (<80%) deaths. In the structure of pregnant's trauma, accidents constitute >50%, falls 11-79%, violence 0,9-20,1%. The aim is analysis of the correlation between the etiopathogenesis of trauma and the severity of the degree of trauma in pregnant women.

**Materials and methods.** 10-year study of 47 pregnant women with trauma. Causes of trauma: road accidents 21(44,68%); physical aggression 7(14,89%), falls from body height 13(27,65%); trauma during birth 6(12,76%). The structure of the trauma: cranio-cerebral trauma(n=25), chest(n=8); fractures: pelvic(n=4), spine(n=2), limbs(n=15), trauma of the abdomen(n=12), etc. At hospitalization the average value of the severity of traumatic injuries: AIS=4,49±1,65; ISS=13,86±6,76, GCS=14,76±1,41. In resuscitation hospitalized 10(21,27%) pregnant. The treatment performed was complex, individual. The study was carried out within the project of AgencyNCercetareD no.20.80009.8007.11.

**Results.** In the group of patients after a road accident(n=21), the average value of the severity(AVS) of traumatic injuries was: AIS=6,9±3,69; ISS=20±11,91; GCS=14,14±1,41. In patients (n=7) after physical aggression, the AVS of traumatic injuries: AIS=3,83±0,7; ISS=16,1±3,03; GCS=15. In pregnant after falls(n=13) the severity of the injuries was: AIS=3,53±1,12; ISS=9,07±5,4; GCS=14,92±0,27; severity of trauma during birth AIS=3,71±1,2, ISS=10,28±6,72, GCS=15. In 37(78,72%) women, the pregnancy continued.

**Conclusions.** The study demonstrated the dependence of the degree of severity of injuries in pregnant women on the etiopathogenesis of the trauma. The main cause of severe trauma in pregnant women is traffic accidents. The severity of injuries in the trauma of pregnant women determines the rational organization of medical aid and the development of the optimal diagnostic-curative algorithm.

**Keywords.** Trauma severity, pregnant

## TRAUMATISMUL CRANIO-CEREBRAL LA GRAVIDE



**Paladii Irina, Kusturov V.**

Laboratorul de Chirurgie Hepato-Pancreato-Biliara, Catedra Chirurgie Nr.1 "Nicolae Anestiadi", USMF "Nicolae Testemițanu", Chisinau, Republica Moldova

**Scopul lucrării.** În structura leziunilor, trauma cranio-cerebrală (TCC) are o prevalență și mortalitate ridicată. 5,3 milioane suferă din cauza urmărilor TCC. Complicațiile TCC diagnosticate după 1 an 10-50%. TCC și severitatea stării gravidelor determină conduita acestui grup. Scopul studiului este analiza traumatogenezei a TCCI la gravide în grupul de cercetare.

**Materiale și metode.** Studiul de 10 ani a 47 gravide cu traumatisme, din ele TCC la 25(53,19%) paciente. Vârsta 26,97±5,25 ani. Investigații: examenul clinic, neurochirurgical, chirurgical, ginecologic, traumatologic; radiografia craniului, CT. Studiul realizat în cadrul proiectului Agenției NCercetareD nr.20.80009.8007.11.

**Rezultate.** Traumatogeneza TCC în grupul de studiu: accidente rutiere 15(60%), din ei 2 pietoni (Glasgow 3,9; ISS 41,36), 7 pasageri auto; căderi de la înălțimea corpului 3(12%), agresiune fizică 7(28%). Valoarea medie a severității leziunilor traumatice: Glasgow 14,44±4,2p., ISS 19,48±8,67 puncte. Gravidele internate în secțiile de reanimare (n=3), neurochirurgie (n=3), neurologie, ș.a. Conduita pacienților în dependență de hemostabilitate, starea neurologică și evaluarea dinamică a fătului. La gravide din studiu (n=25) diagnosticate: hemoragia subarahnoidiană (n=1), fractura osului occipital (n=1), fracturi grilajului costal (n=2); fracturi bazinului tip A(n=3), femurului (n=3); decolarea placentei (n=5), etc. Efectuat tratament conservativ a TCC, intervenții traumatologice: fixarea externă a fracturilor; gravidele transferate în ginecologie. La 20 gravide sarcina prelungită.

**Concluzii.** Structura etiologică a traumatismului cranio-cerebral la gravide în grupul de cercetare: accidente rutiere 15(60%), căderi de la înălțimea corpului 3(12%), agresiune fizică 7(28%). Studiul structurii, frecvenței și complicațiilor TCC la gravide face posibilă îmbunătățirea calității nașterii prin dezvoltarea tacticilor preventive, terapeutice și obstetrice pentru gravidele după trauma cranio-cerebrală.

**Cuvinte cheie.** Traumă cranio-cerebrală, gravidă

## CRANIO-CEREBRAL TRAUMA IN PREGNANT WOMEN

**Paladii Irina, Kusturov V.**

Laboratory of Hepatic-Pancreatic-Biliary Surgery, SUMPh "Nicolae Testemitanu", Chisinau, Republic of Moldova

**Aim of study.** In the structure of injuries, cranio-cerebral trauma (CCT) has a high mortality. 5,3 million suffer from consequences of CCT. After 1 year complications CCT was diagnosed in 10-50%. CCT and the severity of the condition of pregnancy determine the behavior of this group. The aim is to analyze the traumatogenesis of CCT in pregnant in the research group.

**Materials and methods.** 10-year study of 47 pregnant women with trauma, among them CCT in 25(53,19%) patients. Age 26,97±5,25. Investigations: neurosurgical, surgical, gynecological, traumatological examination; X-ray, CT. Study carried out within the project of Agency NCercetareD no.20.80009.8007.11.

**Results.** Traumatogenesis CCT in the study group: road accidents 15(60%), of them 2 pedestrians (Glasgow 3,9; ISS 41,36), 7 car passengers; falls from body height 3(12%), physical aggression 7(28%). The average value of the severity of traumatic injuries: Glasgow 14,44±4,2p., ISS 19,48±8,67 points. Pregnant admitted to resuscitation departments (n=3), neurosurgery(n=3), neurology, etc. Management of patients depending on hemostability, neurological status and dynamic evaluation of the fetus. In study group diagnosed: subarachnoid hemorrhage (n=1), occipital bone fracture (n=1), rib cage fractures(n=2); fractures of the pelvis type A (n=3), femur(n=3); placental detachment(n=5), etc. Performed conservative treatment of CCT, traumatological interventions: external fixation of fractures; pregnant transferred to gynecology. In 20 women, the pregnancy was continued.

**Conclusions.** The etiological structure of CCT in pregnant women in the research group: road accidents 15(60%), falls from a height of the body 3(12%), physical aggression 7(28%). The study of the structure, frequency and complications of CCT in pregnancy makes it possible to improve the quality of birth by developing preventive, therapeutic and obstetric tactics.

**Keywords.** Cranio-cerebral trauma, pregnant

## TRAUMATISMUL ASOCIAT LA GRAVIDE CA FACTOR DE RISC



Paladii Irina<sup>1</sup>, Kusturova Anna<sup>2,3</sup>, Kusturov V<sup>1,3</sup>

<sup>1</sup> Laboratorul de Chirurgie Hepato-Pancreato-Biliară, <sup>2</sup> Catedra de Ortopedie și Traumatologie, USMF "Nicolae Testemițanu",

<sup>3</sup> IMU Laboratorul "Politrauma", Chișinău, Republica Moldova

**Scopul lucrării.** Traumatismul asociat (TA) al gravidelor prezintă factor de risc pentru rezultate nefavorabile mamei și fătului. Severitatea traumelor apreciată cu scalele AIS, ISS, ce definesc gradul leziunii anatomice, starea pacientului, în raport cu morbiditatea și mortalitatea. Scopul este analiza severității traumatismului asociat și aprecierea riscurilor pentru gravidă și făt.

**Materiale și metode.** Din 47 gravide posttraumatice, traumatismul asociat constatat în 41,46%(n=17). Pacientele internate cu diverse leziuni după accidente rutiere 16(94,11%), cădere 1(5,88%). Severitatea leziunilor: AIS=6,8±3,57; ISS=20,03±10,87, GCS=14,68±0,84. Starea gravă 10(58,82%) paciente. Studiul realizat în cadrul proiectului Agenției NCercetareD nr.20.80009.8007.07, 20.80009.8007.11.

**Rezultate.** Traumatismul asociat sever în fracturile bazinului: tip A-2(11,76%), (ISS=22;35p.); tip C-1(5,88%), (ISS=41 puncte). Pacienta cu fractura bazinului tip C, de urgență efectuată cezariană (făt mort), stabilizarea bazinului cu dispozitiv extern. Pacientele (n=2) cu leziuni pelvine tip A, tratate conservativ metoda Volkovich, cezariană la 28 săptămâni, nou-născuții (n=2) vii, (< 3kg), Apgar 5-6 puncte. Valoarea medie a severității leziunilor cu traumatism pelvin: ISS=25,66±13,42 puncte. Ca urmare a traumei la 4(23,52%) gravide avort spontan. Mortalitatea maternă 5,88%(n=1) cauzată de leziuni cerebrale severe incompatibile cu viața (AIS-13p., ISS-35p., Glasgow-3 puncte). Gravidele traumatizate (n=13) cu severitatea traumatismului de gradul I (ISS<17p.) nou-născuții sănătoși (Apgar 5- 8,03±0,85 puncte) la 39-40 săptămâni.

**Concluzii.** Severitatea traumatismului asociat matern este factorul de risc ce influențează prognosticul nefavorabil pentru mamă și făt. Gravidele cu traumatismul asociat, severitatea traumatismului de gradul I au născut copii vii și sănătoși; grupul cu severitatea de gradul II-III exodul nefavorabil pentru făt 29,41%(n=5) și gravidă 5,88%(n=1). Gravidele post-traumatice, necesită să fie expuse în grupul de risc și la evidență medicală.

**Cuvinte cheie.** Traumatismul asociat, gravidă, riscuri

## ASSOCIATED TRAUMA IN PREGNANT WOMEN - A RISK FACTOR

Paladii Irina<sup>1</sup>, Kusturova Anna<sup>2,3</sup>, Kusturov V<sup>1,3</sup>

<sup>1</sup> Laboratory of Hepatic-Pancreatic-Biliary Surgery, <sup>2</sup> Department of Orthopedics and Traumatology, SUMPh "Nicolae Testemițanu", <sup>3</sup> Institute of Emergency Medicine, Laboratory "Polytrauma", Chisinau, Republic of Moldova

**Aim of study.** Associated trauma (AT) in pregnant women is a risk factor for unfavorable outcomes. Trauma severity is appreciated by AIS, ISS scales, define the degree of anatomical damage, the patient's condition, in relation to morbidity and mortality. The aim is analysis of the associated trauma severity and risk assessment for the pregnant woman and fetus.

**Materials and methods.** Associated trauma was found in 41,46%(n=17) of 47 post-traumatic pregnant women. Patients were admitted after road accidents 16(94,11%), fall 1(5,88%). Injury severity: AIS=6,8±3,57; ISS=20,03±10,87, GCS=14,68±0,84. The study was carried out within support of NASD, project 20.80009.8007.07, 20.80009.8007.11.

**Results.** Severe AT was in pelvic fractures: type A- 2(11,76%), (ISS=22; 35p.); type C- 1(5,88%), (ISS=41p.) - urgent caesarean section (dead fetus), pelvis stabilization by external device. Patients (n=2) with type A pelvic injuries were treated conservatively by Volkovich method, caesarean section at 28 weeks, newborns (n=2) alive, (< 3kg), Apgar 5-6 points. ISS in pelvic fractures was 25,66±13,42. Spontaneous abortion appeared as a result of the trauma in 4(23,52%) cases. Maternal mortality – 5,88% (n=1) caused by severe brain injuries (ISS=35p., Glasgow=3p.). Patients (n=13) with trauma gr.I (ISS<17) had healthy newborns (Apgar 5- 8,03±0,85) at 39-40 weeks.

**Conclusions.** The severity of the maternal associated trauma is the risk factor that influences the unfavorable prognosis for mother and fetus. Pregnant women with minor associated trauma gave birth to healthy children; the group with trauma II-III gr. had unfavorable outcomes for the fetus 29,41% (n=5) and pregnant – 5,88% (n=1). Post-traumatic pregnant women should be in the risk group for medical follow-up.

**Keywords.** Associated trauma, pregnant woman, risks.



**TOPOGRAFIA LEZIONALĂ A DUODENULUI ÎN TRAUMATISMUL ABDOMINAL IZOLAT**

V. Lescov

Catedra de chirurgie nr.1 "Nicolae Anestiadi" USMF "Nicolae Testemițanu", Chișinău, Republica Moldova

**Scopul lucrării.** Statistic trauma duodenului reprezintă 1- 6% din totalul traumatismelor abdominale. Gravitatea unui traumatism duodenal este mult prea crescută în cazul complexității și severității lezionale și nu în ultimul rând a localizării topografice a leziunilor, ce influențează categoric diagnosticul și timpul actului operator. Scopul este studierea topografiei lezionale a duodenului în traumatismul abdominal izolat (TAI).

**Materiale și metode.** Lotul total de pacienți 123 (100%). Prezentul studiu este bazat pe analiza tratamentului a 50(40,65%) pacienți cu TAI, tratați în perioada anilor 1990-2018. TA închis 18(14,63%), deschis 32(26,01%), B-44, F-6. Vârsta: 18-71 ani. Mecanismul traumei: accident rutier 4(3,25%), catatrauma 2(1,62%), agresiune fizică 10(8,13%), ingestie corpi străini 2(1,62%), armă albă 28(22,76%), armă de foc 4(3,25%). Toți pacienții au fost supuși algoritmului diagnostic-curativ în raport cu starea hemodinamicii, complexității și severității lezionale, individual de la caz la caz.

**Rezultate.** Intraoperator a fost stabilit segmentul și peretele lezat: D1 - 15(12,19%), D2 - 15(12,19%), D3 - 13(10,56%), D4 - 10(8,13%), în două cazuri au fost leziuni asociate. Pereții lezați: anterior 23(18,69%), posterior 11(8,94%), transfixiant 16(13%). Morfologia leziunilor duodenale au fost stabilite de la cele punctiforme până la gradul V. În lotul de studiu a predominat traumatismul deschis, leziunile D1, D2 și lezarea peretelui anterior.

**Concluzii.** Rezultatele tratamentului pacienților cu leziuni duodenale depind de asocierea altor leziuni de organe și sisteme, prin prisma localizării leziunii, severității acestora și timpul traumă-spitalizare.

**Cuvinte cheie.** Traumatism izolat, duoden, topografie

**LESIONAL TOPOGRAPHY OF THE DUODENUM IN ISOLATED ABDOMINAL TRAUMA**

V. Lescov

Department of surgery no. 1 "Nicolae Anestiadi", SUMPh "Nicolae Testemițanu", Chișinău, Republic of Moldova

**Aim of study.** Statistically, traumatic injury of the duodenum represents 1-6% of all abdominal trauma. The severity of a duodenal injury is much too high in the case of the complexity and severity of the lesion and not least the topographical location of the lesions, which definitely influences the diagnosis and the time of the operative act. The aim is to study the lesional topography of the duodenum in isolated abdominal trauma (IAT).

**Materials and methods.** The total group of patients 123(100%). The present study is based on the analysis of the treatment of 50(40.65%) patients with IAT, treated during the 1990-2018. Closed Abdominal Trauma 18(14.63%), open injury 32(26.01%), M-44, W-6. Age: 18-71 years. Traumatic mechanism: road accident 4(3.25%), catatrauma 2(1.62%), physical aggression 10(8.13%), foreign body ingestion 2(1.62%), white weapon 28(22.76%), firearm 4(3.25%). All patients were subjected to the diagnostic-curative algorithm in relation to the state of hemodynamics, complexity and lesion severity, individually from case to case.

**Results.** Intraoperatively was established the part and wall of injured duodenum: D1-15(12,19%), D2-15(12,19%), D3-13(10,56%), D4-10(8,13%), in 2 cases was complex injuries. Injured walls: anterior 23(18,69%), posterior 11(8,94%), transfixiante 16(13%). Morphology of duodenal injuries was established different degrees. In the group of patients prevailed open injuries, lesions of D1, D2 parts and lesions of anterior duodenal wall.

**Conclusions.** The results of the treatment of patients with duodenal injuries directly depend on the association of other injuries to organs and systems in terms of the location and the severity of the injury in the time since the trauma.

**Keywords.** Isolated trauma, duodenum, topography

**РОЛЬ ЛІКАРЯ ФІЗИЧНОЇ ТА РЕАБІЛІТАЦІЙНОЇ МЕДИЦИНИ ПРИ МЕДИЧНІЙ РЕАБІЛІТАЦІЇ ХІРУРГІЧНИХ ХВОРИХ**

Оксана Полянська, Ігор Полянський

Буковинський державний медичний університет, м.Чернівці, Україна

Після операцій досить часто виникають різні ускладнення з боку органів дихання, травлення, серцево-судинної й інших систем, а саме сепсис, перитоніт, емболія гілок легеневої артерії, післяопераційні пневмонії. Між тим відомо, що раннє застосування засобів фізичної реабілітації дозволяє попередити ці ускладнення. **Мета**-підвищення ефективності медичної реабілітації хворих на перитоніт шляхом застосування реабілітаційного втручання.

**Матеріали та методи дослідження.** Нами обстежено 45 хворих з гострою хірургічною патологією. Вік пацієнтів від 25 до 42 років, серед них чоловіків -20, жінок – 25. Хворі були поділені на дві групи співставимі за статтю і віком. Перша група – 25 хворих, які отримували стандартну терапію і друга група – 20, які отримували реабілітаційні втручання. Виконання реабілітації починали зразу при відновленні свідомості після наркозу. Починаючи з 2–3 дня хворому надавали положення з припіднятим головним кінцем, що сприяє покращенню вентиляції нижніх відділів легень, переміщення ексудату в нижні відділи живота, які добре дрениуються. Фізичний терапевт проводив фізичні вправи гімнастичним методом, зокрема поєднання дихальних вправ з динамічними вправами для рук. Проводилося згинання і розгинання рук у ліктьовому суглобі, відведення рук в плечовому суглобі при вдиху і приведення їх до тулуба при видиху. Дихальні вправи проводилися спочатку з акцентом на грудне дихання, в подальшому чергування грудного з діафрагмального дихання з відкашлюванням разом з динамічними вправами для верхніх кінцівок. В подальшому додавалися вправи для дистальних суглобів нижніх кінцівок. Вправи проводилися по 5 хвилин 6 разів в день. Ефективні дихальні вправи з опором диханню при надуванні гумової кульки по 3 хвилини через кожні 30 хвилин.

**Висновок.** Використання реабілітаційних засобів у післяопераційних хворих сприяв зменшенню бронхолегеневих ускладнень на 5,6%, тромбозів на 3,2%, ранньої злукової кишкової непрохідності на 1,1%.



## THE ROLE OF THE DOCTOR OF PHYSICAL AND REHABILITATION MEDICINE IN THE MEDICAL REHABILITATION OF SURGICAL PATIENTS

Oksana Polianska, Ihor Polyanskyi  
Bukovyna State Medical University, Chernivtsi, Ukraine

After operations, various complications from the respiratory, digestive, cardiovascular and other systems, namely sepsis, peritonitis, embolism of the branches of the pulmonary artery, and postoperative pneumonia occur quite often. Meanwhile, it is known that early use of physical rehabilitation means can prevent these complications. The goal is to increase the effectiveness of medical rehabilitation of patients with peritonitis by using rehabilitation intervention.

**Research materials and methods.** We examined 45 patients with acute surgical pathology. The age of the patients is from 25 to 42 years, among them men - 20, women - 25. The patients were divided into two groups comparable in terms of gender and age. The first group - 25 patients who received standard therapy and the second group - 20 who received rehabilitation interventions. Rehabilitation began immediately upon regaining consciousness after anesthesia. Starting from the 2nd to 3rd day, the patient was given a position with the head raised, which contributes to the improvement of ventilation of the lower parts of the lungs, the movement of exudate into the lower parts of the abdomen, which are well drained. The physical therapist performed physical exercises using a gymnastic method, in particular, a combination of breathing exercises with dynamic hand exercises. Flexion and extension of the arms in the elbow joint, abduction of the arms in the shoulder joint during inhalation and bringing them to the body during exhalation were carried out. Breathing exercises were performed initially with an emphasis on chest breathing, followed by alternating chest and diaphragmatic breathing with coughing together with dynamic exercises for the upper limbs. Later, exercises for the distal joints of the lower limbs were added. Exercises were performed for 5 minutes 6 times a day. Effective breathing exercises with breathing resistance while inflating a rubber ball for 3 minutes every 30 minutes.

**Conclusion.** The use of rehabilitation tools in postoperative patients contributed to the reduction of bronchopulmonary complications by 5.6%, thrombosis by 3.2%, early sebaceous intestinal obstruction by 1.1%.

## ГЕНЕТИЧНІ ДОСЛІДЖЕННЯ ЯК ОСНОВА ВИБОРУ ПЕРСОНАЛІЗОВАНОЇ ЛІКУВАЛЬНОЇ ТАКТИКИ У ХІРУРГІЧНИХ ПАЦІЄНТІВ



I.Ю. Полянський  
Буковинський державний медичний університет, м. Чернівці, Україна

На заміну доказовій медицині приходить персоналізована медицина- використання методів лікування з врахуванням індивідуальні особливостей перебігу захворювання.

Виявлення цих індивідуальних особливостей можливо шляхом оцінки на початку лікування варіантів структури генів, що регулюють характер певних фізіологічних і патологічних процесів

Це дозволить із високою ймовірністю прогнозувати особливості перебігу захворювання, ризик виникнення різних ускладнень, персонально підібрати і застосувати ті методи операцій та засоби лікування, які дозволять провести корекцію несприятливих чинників, попередити розвиток ускладнень і досягти сприятливих результатів лікування.

Нами використовується такий підхід при різних хірургічних захворюваннях.

Так, дослідження гену SERT, що регулює активність серотоніну, дозволило виявити несприятливі його варіанти, при яких у пацієнта необхідно змінювати лікувальну тактику для попередження високої ймовірності виникнення післяопераційного парезу кишечника, зумовленого низькою активністю серотоніну.

При дослідженні гену інтерлейкіну 1 $\beta$  виявлені варіанти, при яких доведена висока ймовірність неспинного прогресування запального процесу по очеревинній порожнині. Це змушує кардинально змінити лікувальну тактику та принципи післяопераційного лікування, щоб перервати прогресування запального процесу.

При дослідженні генів, що регулюють внутрішньоклітинну активність ферментів підшлункової залози, визначені варіанти, що сприяють прогресування панкреонекрозу. Наявність їх у конкретного пацієнта змушує суттєво змінити як медикаментозне лікування, а й покази та характер оперативного втручання.

Дослідження генів, що регулюють активність матриксних металопротеїназ дозволили вибрати різні методи лікування ран, що дозволило знизити активність деструктивних процесів у рані, прискорити регенерацію, запобігти формуванню келоїдних рубців.

Таким чином, генетичні дослідження дозволяють прогнозувати перебіг захворювань та розвиток ускладнень у конкретного пацієнта, розробити та застосувати превентивні методи лікування, які дадуть змогу попередити або зменшити прояви ускладнень, покращити результати лікування.

## GENETIC RESEARCH AS THE BASIS FOR CHOOSING PERSONALIZED TREATMENT TACTICS IN SURGICAL PATIENTS

I.Yu. Polianskyi  
Bukovyna State Medical University, Chernivtsi, Ukraine

Evidence-based medicine is replaced by personalized medicine - the use of treatment methods that take into account the individual characteristics of the course of the disease.

Identification of these individual characteristics is possible by evaluating at the beginning of treatment variants of the gene structure that regulate the nature of certain physiological and pathological processes

This will make it possible to predict with high probability the features of the course of the disease, the risk of various complications, to personally select and apply those methods of operations and means of treatment that will allow correction of adverse factors, prevent the development of complications and achieve favorable treatment results.

We use this approach for various surgical diseases.

Thus, the study of the SERT gene, which regulates the activity of serotonin, made it possible to identify its unfavorable variants, in which the patient needs to change the treatment tactics to prevent a high probability of postoperative intestinal paresis caused by low serotonin activity.

During the study of the interleukin 1 $\beta$  gene, variants were found, in which a high probability of irreversible progression of the inflammatory process in the peritoneal cavity was proven. This forces to radically change the therapeutic tactics and principles of postoperative treatment in order to interrupt the progression of the inflammatory process.

When studying the genes that regulate the intracellular activity of pancreatic enzymes, variants that contribute to the progression of pancreatic necrosis were identified. Their presence in a particular patient forces a significant change in both drug treatment and the indications and nature of surgical intervention.

The study of genes regulating the activity of matrix metalloproteinases made it possible to choose different methods of wound treatment, which made it possible to reduce the activity of destructive processes in the wound, accelerate regeneration, and prevent the formation of keloid scars.

Thus, genetic studies make it possible to predict the course of diseases and the development of complications in a specific patient, to develop and apply preventive treatment methods that will prevent or reduce the manifestations of complications, and improve the results of treatment.

## INDEXUL AUTORILOR

<b>A</b>			
ABABII TUDOR	113	BUNIC GH.	8, 17
ABRAȘ M.	75	BURGOCI S.	9, 12, 19, 21, 25, 27, 31, 36, 50, 54
ACHIM FLORIN	5, 13, 14	BURLACU ION	57, 57, 58, 59
AL HAJJAR N.	10, 11, 22, 25, 35, 36, 108, 109, 110, 110, 111	BZOVÎI F.	68, 84
ALDOESCU SORIN	13, 21, 105	<b>C</b>	
ALEXE MIHAI	126, 127, 128	CARCIUMARU P.	23
ANCUTA EUGEN	131, 134	CASIAN D.	63, 68, 72, 77, 78, 82, 83, 84, 86
ANDRIESCU DANIELA	29	CASTRAVET A.	65, 70, 72, 73, 74, 79, 80, 84, 87, 87
ANDRONIC OCTAVIAN	102, 136	CASTRAVET AD.	65, 70, 72, 73, 74, 79, 84, 87, 87
ANGHELICI GH.	31, 33, 37, 46, 49, 80, 104	CATRINA E.	13, 21, 105
ANIȚEI G. M.	133	CATRINICI V.	7
ANTOCI L.	7, 133, 135, 135	CAUȘNEAN VIORICA	20
ARMANU VICTOR	106	CAZAC ANATOL	18, 20
AVADANEI A.N.	71, 76, 77	CAZACOV V.	28, 100, 154
AXENTII D.	118	CAZACU D.	9, 9, 18, 31, 36, 40, 49, 54
<b>B</b>		CĂRĂRUȘ ION	94, 95, 134
BABIN A.	99	CEBAN MARINA	80
BABIY OLEG	92	CEBOTARI V.	65
BADAN ANDREI	124	CEREVAN E.	70, 72, 73, 84, 87, 87
BALAN IULIAN	141	CERNAT M.	7, 15, 133, 135, 135
BALAN SERGIU	18, 24, 99, 101	CERNEI S.	18, 33, 37, 49
BALANICI M.	59	CHEABURU V.	151
BALTAGA RUSLAN	124	CHEPTANARU E.	64, 67, 68, 85
BANARESCU TUDOR	28, 132, 152	CHERDEVARA C.	46
BARA TIVADAR	42	CHIRIAC C.	65, 70, 72, 73, 74, 79, 84, 87, 87
BARAT S.	72, 73, 79	CHIRIAC I.	118
BARBACAR N.	52	CHIRICA MIRCEA	10
BARNACIUC S.	65, 67	CHIRTOACĂ MARIANA	102
BAROI L.G.	71, 76, 77, 81	CHITUL A.	107
BARTOS ADRIAN	25, 110	CIOBANU MICOLETA	131, 134
BATRÎNAC A.	75, 75	CIOBANU MIHAI	70
BĂBĂLĂU I.	39, 131	CIOCAN A.	25, 35, 36, 110, 111
BĂNĂRESCU TUDOR	95, 106	CIOFIC EMILICA	107
BECU V.	99	CIUBARA ROMAN	134
BENDELIC CONSTANTIN	42, 43, 52	CIUBOTARU A.	64, 65, 65, 67, 68, 70, 72, 73, 74, 79, 80, 84, 85, 87, 87
BENDELIC V.	42, 43, 52	CIUBOTARU C.	56
BERLIBA S.	24, 39, 45, 131, 139, 153, 155, 156	CIUPAC ION	94, 95
BERNIC JANA	145, 147, 149	CÎVÎRJIC I.	60
BESCHIERU E.	24, 101, 139, 155, 156	COBÎLEȚCHII S.	63
BEȚIVU M.	93	COJOCĂRU C.	38, 70, 92, 94
BEURAN M.	56	COLIBABA O.	115
BEURAN MIRCEA	61, 96	COLOMAN DUMITRU	131
BEZEDE C.	107	CONDRATCHI EUGENIU	26, 28, 94, 95, 106, 132
BIRLA R.	5, 13, 14	CONSTANTIN ADRIAN	14
BLAJIN ANGELA	107	CONSTANTINOIU S.	5, 13, 14, 150
BODEA CATALIN	36	CONȚU GH.	97, 99
BODEA RALUCA	25	CONȚU O.	63, 97
BODIU I.	65, 70, 72, 73, 74, 79, 84, 87, 87	CORCEA V.	68
BODRUG N.	113	COROTAȘ S.	118
BOGDAN V.	12, 28, 154	COSA RALUCA	29
BOIAN VEACESLAV	143	COTIRLET A.	29
BOLOCAN ALEXANDRA	102, 136	COVACI A.	30, 49, 104
BORDEA A.	107	COVALCIUC DMITRI	70
BORTA E.	12	CRAVCENCO D.	116
BOSTAN G.	64, 65, 67, 85	CRĂCIUN I.	38, 139
BOTNARIUC VALERIU	124	CRĂCIUN RAREȘ	123
BOTNARU-DUB NATALIA	133	CRISTIAN D.A.	107
BOUR A.	46, 70, 92, 94, 119	CRIVCEANSCHII M	116
BRAESCU TATIANA	93	CRUDU O.	33, 49, 147, 149
BRAICU V.	104	CUCEINIC S	4, 6, 30, 93, 151
BRATU DAN	111	CUCU I.	9, 9, 10, 40
BRĂNZILĂ SANDU	110	CULIUC V.	63, 68, 72, 77, 78, 82, 83, 84, 86
BREBU D.	91, 104	CUMPATĂ SERGHEI	113
BREZEAN I.	13, 21, 105	CURAJOS ANATOLII	147
BUJAC MARIANA	89, 90	CUZNEȚOV T.	118
BUJOR P.	33, 37, 49	<b>D</b>	
BULARGA B.	118	DANCI A .	26, 114, 116, 116, 117, 120, 139
BULAT I.	65	DANU S.	65, 70, 72, 73, 74, 79, 80, 84, 87, 87

DARII EU.	28	GUZGAN MARIANA	143
DICUSAR MIHAIL	91	GUZUN V.	97, 152
DIMA A.	16, 151		
DOBRESCU A.	91, 104	<b>H</b>	
DODON A.	8, 17	HADADE ADINA	10, 11
DOLGHII A.	47, 50	HADI A.	104
DONȚU I.	86	HAREA P.	138
DOROSEVICI NADEJDA	143	HARGHEL ANATOLIE	106, 151
DRAGANEL ANDREI	143	HOARA P.	5, 14
DRAGHICIU ALEXANDRA	111	HOTINEANU A.	9, 9, 11, 12, 19, 20, 21, 24, 27, 31, 34, 35, 36, 40, 42, 43, 49, 52, 53, 54, 90
DUMITRA ANCA MARIA	111	HUȚANU I.	133
DUMITRIU BOGDAN	96		
DUTA C.	91, 104	<b>I</b>	
<b>E</b>		IACUB V.	38
EREMITA GHENADIE	101	IANCU DANA	25
ERLIH M.	49, 114, 116	IANCU IOANA	110
<b>F</b>		IAROVIO DIANA	124
FARCAS RADU	55	IAVORSCHI V.	100
FEDOREȚ S.	113, 120, 122	IGNATENCO SERGHEI	102
FERDOHLEB ALEXANDRU	34, 40	ILIADI A.	53, 100, 154
FILIMON SILVIA	107	ION DANIEL	102, 136
FILIMON V.	107	IORDACHE NICULAE	108
FILIP B.	133	ISTRATE V.	4, 6, 14, 113, 120, 122
FOCSA A.	53, 154	ISTRATI V.	68, 83
FOSA DOINA	4, 4, 6, 14, 89	IVANCOV G.	18, 21, 35, 36, 100
FUIOR-BULHAC L.	138	IVANOV IURII	124
FULOP ANDREI	42	IVASIȘIN M.	48
FURCEA LUMINITA	22	<b>J</b>	
<b>G</b>		JALBĂ V.	118
GABUJA D.	30	JUNG IOAN	42, 98
GAFTON V.	19, 23, 32, 52, 156	<b>K</b>	
GAGAUZ I.	19, 22, 23, 32, 63, 97	KALAMAGHINA A	115
GAIDĂU R.	119	KHIMICH SERGII	33
GAITUR A.	18, 24, 44, 101	KOVACS ZSOLT	42
GARABA A.	4, 6, 30, 93, 151	KUCINSKII M.	48
GARBI INA	143	KUSTUROV V	155, 157, 157, 158, 159
GARȘTEA ION	18	KUSTUROVA ANNA	155, 159
GAVRILA LAURA	29	<b>L</b>	
GAVRILESCU M.	133	LASKOU STYLIANI	96
GĂINĂ M.	81	LEMBAS A.	48
GHEORGHE M.	5	LESCOV V.	139, 153, 155, 156, 160
GHEORGHIȚA V.	52, 157	LEȘCO A.	8, 17
GHERAS E.	144, 148	LISNIC N.	21, 31
GHERASIM MIHAELA	7, 133, 135	LIVȘIȚ IRINA	148
GHERGHINESCU MIRCEA	98	LOTOCOVSCHI D.	28, 53, 100, 154
GHICAVII N.	65	LUPAȘCU CR.	109
GHIDIRIM GH.	40, 99, 155, 156	LUPU GH.	46, 104
GHIDIRIM N.	7, 133, 135	<b>M</b>	
GÎNCU G.	145	MAEVSCHII V.	65
GLADUN N.	87	MAIDANSCHI NICANOR	4
GODOROJA V.	7	MALCOVA T.	15, 22, 23, 32, 40
GOLUB VENIAMIN	146	MALOGHIN V.	118
GONȚA V.	6, 89, 93	MANDI DRAGA	107
GRAD SIMONA	55	MANICA Ș.	72, 73
GRAMA F.A.	107	MANOLACHE G.	64, 65, 75
GRAUR F.	22, 25, 35, 108, 109, 110, 111	MARAZGH M. AL	107
GRIB ANDREI	147	MARGA S.	53
GROSU A.	81	MARIN L.	118
GUDUMAC E.	145, 146, 148, 149	MARITOI T.	154
GUGAVA VAHTANG	46	MATEI S.-C.	69, 82
GURA N.	145	MATIUȚA ALINA	7
GURA V.	72	MAXIM I.	57, 57, 58, 59, 72
GURĂU P.	125, 126	MAZUR R.	119
GURGIȘ R.	22, 23, 32, 47, 50	MEDNICOV LORENA	7, 133, 135, 135
GURZU SIMONA	42, 98	MELNIC E.	50
GUTU L.	140, 152		
GUȚU A.	63, 97		
GUȚU E.	16, 38, 82, 99, 113, 151, 152		
GUȚU LILIAN	131, 134		
GUTU SERGHEI	57, 57, 58, 59, 97		
GUZGAN I.	64, 65, 85		



MELNIC EUGEN	147, 149	PREDESCU D.	5
MICLEUȘAN N.	66	PRETULA RUSLAN	18
MIHALCEAN V.	148	PUIA COSMIN	22, 25, 108, 110
MISCA M.	13, 21, 105	PUIA I.C.	110, 111
MIȘIN A.	138	<b>R</b>	
MIȘIN I.	15, 38, 40, 52, 121, 138, 139, 152	RACovița V.	8
MIȘINA A.	139	RADU I.	133
MITREA MADALINA	14	RAILEANU D.	65, 70, 72, 73, 74, 79, 84, 87, 87
MOCANU E.	119, 120	RASCOV VICTOR	143
MOGHILDEA S.M.	118	RAZUMOVSCIII A.	145
MOIȘ EMIL	22, 25, 35, 108, 109, 110, 111	REPIN O.	68
MOLDOVAN INA	8, 16, 17, 99, 151	REVENCO ADRIAN	145, 147
MOLDOVAN SEPTIMIU	22, 108	REVENCU DAN	18, 24, 99, 101
MOLNAR CALIN	42	REVENCU S.	18, 24, 39, 44, 45, 99, 101, 131, 139
MOLNAR GEZA	25	ROJNOVEANU GH.	19, 22, 23, 32, 39, 44, 47, 50, 131, 141
MORARU V.	33, 37, 49	ROLLER VICTOR	147
MOSCALU V.	66, 75, 75	ROMANENCO RICHARDA	4, 4, 6, 14, 30, 59, 61
MOSCALU V.V.	75, 75	ROSIANU C.	5
MOTAȘ NATALIA	137	ROTARU M.	19, 23
MUNTEANU SERGIU	28, 53, 106, 131, 132	RUSU S.	59
MURARIU M.	69, 82	<b>S/Ș</b>	
MURAVIOV FEDIR	33	SABAU ALEXANDRU DAN	111
MUSTEA A.	111	SABAU DAN	111
MUȘAT FLORENTINA	102	SABHA W.	101
MYRHORODSKYI D. V.	26	SABLINA N.	131, 134, 140
<b>N</b>		SAMOHVALOV S	114, 116, 117, 139
NAGHIȚA V.	68	SAPALIDIS KONSTANTINOS	96
NEAGA I.	71, 76, 77, 81	SÂNGEREANU A.	39, 131
NEGOI I.	56	ȘAVGA NICOLAE	146, 147, 149
NEPALIUC IU.	144, 148	SCARLAT A.	59
NETUDÎHATA E.	104	SCERBATIUC-CONDUR C.	15, 41, 113, 120, 121, 122
NICULESCU E.	13, 21, 105	SCHIOPU VICTOR	7, 133, 135, 135
<b>O</b>		SCHLANGER D	10, 11, 35, 36, 109, 110, 111
ODAINII ANDREI	110	SCIUCA N.	65
OLARIU S.	69, 82	ȘCIUCA SVETLANA	143
ONOFREI VERGINIA	64, 67, 85	SCRIPCARIU D. V.	133
OȚEL E.	87	SCRIPCARIU V.	133
OUȘ-CEBOTAR M.	28, 100	ȘCUREAC ANDREI	113
<b>P</b>		ȘELEVESTRU RODICA	143
PADURARU DAN NICOLAE	102, 136	SEU LARISA	145
PALADE E.	101	SHAPRYNSKYI V. O.	26
PALADII IRINA	155, 157, 157, 158, 159	ȘHPEKO A.	48
PALII L.	42, 52	SILVESTROV M.	26, 28, 53, 94, 131, 132, 134, 137, 140, 141, 141, 152
PANTELEICIUC D	46, 49, 114, 116	SIMON IOAN	129, 129
PARNOV M.	53	SIMON MARIOARA	129, 129
PAVLIUC G.	33, 37, 49	SIMU PATRICIA	42
PĂRĂU A.	69, 82	ȘIPITCO N.	4, 4, 6, 6, 14, 30, 89, 106
PEIU S.N.	71, 76, 77	ȘIPOS TAMAS-CSABA	98
PELTEC ANGELA	35	SÎLI V.	59
PETREA S.	13, 21, 105	SÎMBOTEANU VALENTINA	143
PETROVICI V.	138, 147	SÎRBU ION	146, 149
PINTILII O. Ș.	133	SÎRGHI V.	18, 21, 24, 28, 31, 36, 49
PISARENCO S.	30, 46, 80, 104	SMARANDACHE C. G.	111
PITEL E.	115, 120	SMOLNIȚCHI R.	68, 72, 83
PÎNAZARU VALERIA	135	SOCHIRCĂ M.	82
PÎNZARI TUDOR	106	SOFRON CORNELIA	36
PÎRVU VICTOR	35	ȘOR E.	15, 40
PLEȘCAN TATIANA	26, 131, 152	ȘORICI G.	60
PLEȘCO E.	51	ȘOVA V.	8, 17
PLUGARU A.	60	ȘPATARU VASILE	120, 121
POJOGA CRISTINA	123, 124	ȘPĂTARU V.	23
POLISHCHUK SERHII	127	SPELCIUC STANISLAV	91
POPA A.	107	SPINEI I.	63, 68, 77, 78, 83, 84
POPA C.	10, 11, 22, 25, 35, 108, 109, 110, 111	STANCULEA FLORIS	108
POPA E.	29, 107	ȘTEFAN MIHAI	96
POPA GH.	38	ȘTEFANEȚ A.	80
POPA R.F.	71, 76, 77, 79, 80, 81, 87	STOIAN DANA	91
POPA VEACESLAV	70	STOICA B.	56
POTLOG F.	16	STOICA IU.	28
PREDENCIUC A.	63, 72, 77, 78, 84	STRAJESCU GH.	33, 37, 149
		STRATAN V.	64, 65, 67, 85

STRELTOV LIUBA 24, 39, 45, 131, 153  
STRIȘCĂ GH. 4, 6, 89  
STROBESCU-CIOBANU C. 71, 76, 77, 81  
SUMAN ALA 45, 121  
SZEDERJESI JANOS 98

**T/Ț**

TABAC D. 72, 73, 74  
TAHEIEV V. R. 26  
TANASE I. 56  
TANDEA VIOREL 150  
TARAN NATALIA 36  
TARGON R. 8, 16, 17, 99, 151  
TARTA C. 91, 104  
ȚĂRUȘ I. 118  
ȚAULEAN R. 110, 111  
ȚĂNASE ADRIAN 145  
TÂRCOVEANU E. 109  
TERENTI CRISTINA 107  
TETEREA F. 101  
TIMIS TUDOR 42, 52  
TINCA ALINA CRISTINA 136  
TINICA G. 65, 72, 73  
TIȚU I.M. 101  
ȚÎCU S. 81  
ȚÎMBUR DRAGOMIR 137, 141  
ȚÎRBU V. 120  
TOGANEL ANCA 42  
TOMA A. 59  
TRAN M. 65, 70, 72, 73, 74, 79, 84, 87, 87  
ȚURCAN A 65, 70, 72, 73, 74, 79, 80, 84, 87, 87  
TURLUIANU R.C. 107

**U**

UNGUREANU A. 65, 70, 72, 73, 74, 79, 84, 87, 87  
UNGUREANU CLAUDIU 108  
UNGUREANU I. 106  
UNGUREANU S. 4, 4, 6, 6, 14, 30, 43, 59, 63, 89, 93, 106, 113, 120, 122, 151  
URECHE A. 75, 75  
URSAN VALERIU 28, 106, 132, 137  
URSU A. 19, 47, 50  
URSU PAULA 22  
URSU STEFAN 36  
USURELU SERGIU 28, 53, 106, 132, 134, 141  
UTCHINA OLESEA 143

**V**

VAKULCHYK O. 94, 140  
VALEAN D. 110, 111  
VASCAN A. 19, 151  
VASILIEV R. 46, 80  
VÂRCUȘ F. 91  
VÂLCEA SEBASTIAN 96  
VÂRLAN E. 66  
VERDES G. 104  
VESCU L. 72, 77, 78, 86  
VILCU M. 13, 21, 105  
VINOGRADOV IGOR 133, 135  
VIZIR DANA 64, 67, 85  
VLAD ION 45, 153  
VLAD MIHAELA 91  
VOZIAN M. 32  
VRABIE A. 16, 151

**Z**

ZAHARIA SERGIU 153  
ZAHARIE F 22, 25, 35, 108, 109, 110, 111  
ZAMISNÎI ISIDOR 147  
ZATÂC A. 7  
ZAVOIANU ALITEEA 91  
ZEANOV V. 151  
ZUGRAV T. 46, 80, 104

**A**

АНДРІЄЦЬ В.В. 41

**П**

ПОЛЯНСЬКА ОКСАНА 160  
ПОЛЯНСЬКИЙ І.Ю. 160, 161

## RECOMANDĂRI PENTRU AUTORI

1. În prezent, **Arta Medica** publică articole originale, articole de meta-analiză, articole de reviu, tehnică chirurgicală, caz clinic, scrisoare către editori, precum și, numai prin invitație – protocoale, rapoarte, dezbateri, editoriale și comentarii editoriale, în domeniile medicinei și sănătății, în limbile Engleză, Română și Rusă.

2. **Manuscrisul** trebuie trimis electronic, prin înregistrare pe pagina web oficială a revistei Arta Medica (<https://artamedica.md/>) de către autorul corespondent, completând Formularul pentru Declarația de autor (Authorship Statement Form) și Acordul de licență (License Agreement). Autorii sunt rugați să viziteze site-ul nostru web <https://artamedica.md/> și să respecte cu strictețe instrucțiunile Etica de publicație și declarația de malpraxis (Publication Ethics and Malpractice Statement).

**Toate lucrările trebuie executate după cum urmează:**

3. **Manuscrisele** ar trebui să fie tipate în format A4, cu 1,5 distanță între rânduri, cu marginile paginii de 2,0 cm, formatul caracterelor 12 Times New Roman, în format OpenOffice, Microsoft Word sau fișier în format RTF.

4. **Manuscrisele** ar trebui să fie organizate după cum urmează:

- a) Pagina de titlu;
- b) Rezumat și cuvinte cheie (fiecare tip de articol trebuie să includă 3-6 cuvinte cheie);
- c) Text cu următoarele secțiuni: Introducere; Materiale și Metode (sau Pacienți și Metode); Rezultate; Discuții; Figuri (dacă sunt prezente figuri, acestea trebuie completate cu legende); Tabele (dacă sunt prezente tabele, acestea trebuie completate cu legende); Concluzii;
- d) Referințe;
- e) Recunoștințe (opțional);
- f) Declarația de contribuție a autorului;
- g) Declarația de finanțare;
- h) Declarația de conflict de interese.

5. **Articolul original** (prezintă descoperiri științifice noi și originale, explică metodologia de cercetare și furnizează date) trebuie să aibă până la 20 pagini (7500 cuvinte), urmat, ulterior, de cel mult 40 de referințe.

6. **Articolul de meta-analiză** (studiu cantitativ, formal, epidemiologic, utilizat pentru a evalua sistematic studiile anterioare de cercetare, pentru a trage concluzii despre acel grup de cercetare) trebuie să aibă până la 16 pagini (6500 cuvinte), urmat, ulterior, de cel mult 80 de referințe.

7. **Articolul privind tehnica chirurgicală** (articole care raportează noi abordări chirurgicale sau modificări substanțiale ale tehnicilor raportate anterior) trebuie să aibă până la 10 pagini (3750 cuvinte), urmat, ulterior, de cel mult 20 de referințe.

8. **Articolul de reviu literar** (oferă o imagine de ansamblu a unui domeniu sau subiect, sintetizează cercetările anterioare) trebuie să aibă până la 20 pagini (7500 cuvinte), urmat, ulterior, de cel mult 100 de referințe.

9. **Cazurile clinice sau Raportul de caz** (descrie, în scopuri medicale, științifice sau educaționale, o problemă medicală cu unul sau mai mulți pacienți) trebuie să aibă până la 5 pagini (1500 cuvinte), urmat, ulterior, de cel mult 20 de referințe. **Notă:** Tipul de articol Raport de caz și reviu literar se include în această secțiune.

10. **Pagina de titlu** ar trebui să includă:

Titlul (scurt și descriptiv, maximum 100 de caractere, fără abrevieri, chiar dacă sunt cunoscute). Titlul trebuie să fie scris în aceeași limbă ca și articolul (română, rusă sau engleză, respectiv) și tradus în engleză (nu se aplică pentru articole scrise în limba engleză);

Autori (se enumeră toți autorii conform prenumelui complet, inițiala sau numele intermediar complet și numele de familie. Calificările și titlurile academice sunt opționale).

Instituția(-țiile) (se includeți numele tuturor instituțiilor cu locația (departamentul, instituția, orașul, țara) căreia ar trebui să fie atribuită lucrarea. Se utilizează numerele superscript pentru a conecta autorii și departamentul sau instituția lor)

Autorul corespondent (se include numele complet, numărul de telefon și adresa de e-mail).

11. **Rezumatul** – trebuie să fie un rezumat concis al manuscrisului, cu evitarea referințelor (în afara cazului când sunt strict necesare) și fără prescurtări, cu excepția unităților de măsură SI. Rezumatul trebuie să fie scris în aceeași limbă ca și articolul (română, rusă sau engleză, respectiv) și tradus în engleză (nu se aplică pentru articole scrise în limba engleză). Rezumatul structurat include următoarele secțiuni: Obiective (descrie problema abordată

și scopul acesteia), Material și metode (explică modul în care a fost realizat studiul), Rezultate (descrie principalele rezultate cu date specifice și semnificația lor statistică, dacă este posibil), Concluzii (conține principalele concluzii ale studiului), Cuvinte cheie (3-6 cuvinte cheie pentru indexarea subiectelor studiului).

### **12. Textul principal:**

Introducere (face o scurtă trecere în revistă a literaturii pertinente și menționează scopul investigației);

Materiale și metode (sau pacienți și metode) (descrie în detaliu, cu informații adecvate despre pacienți sau animale experimentale; Pentru toate articolele care raportează subiecte umane și animale, primul paragraf trebuie să conțină o declarație scurtă care să confirme aprobarea studiului de către Comitetul de revizuire instituțională (IRB) sau Comitetul de etică (CE) al instituției(-țiilor) unde s-au desfășurat lucrările; Numele generice de medicamente și echipamente ar trebui utilizate în întregul manuscris, cu numele de marcă (numele proprietar) și numele și locația (orașul, statul, țara) al producătorului între paranteze, atunci când sunt menționate pentru prima dată în text);

Rezultate (raportate în mod concis, pot fi prezentate în tabele și figuri, și comentate, pe scurt, în text);

Discuții (o interpretare a rezultatelor și a semnificației lor, cu referire la lucrările pertinente ale altor autori. Ar trebui să fie clare și concise. Importanța studiului și limitările acestuia ar trebui discutate);

Concluzii (conține principalele concluzii ale studiului).

**13. Tabelele și figurile** trebuie să fie tapate, numerotate consecutiv și urmate de un text explicativ (legendă). De asemenea, acestea necesită a fi menționate în text. Figurile care trebuie să evidențieze o comparație sau detalii sunt publicate în culori. Rezoluțiile figurilor trebuie să fie minim 300dpi pentru imagini color, și minim 1000 dpi pentru desene liniare sau cu predominarea unei singure nuanțe.

**14. Referințele** trebuie să fie listate în ordinea apariției lor în text (cu numere arabe între paranteze) și trebuie să fie listate numeric în bibliografie. Vă rugăm să utilizați stilul de citări AMA pentru articolele dumneavoastră. Lista de referințe trebuie să conțină mai mult de 50% articole în Scopus sau WoS, mai mult de 80% - cu DOI și nu mai mult de 10% din monografii sau rezumate ale conferințelor. Referințele trebuie să respecte formatul general prezentat în Cerințele uniforme pentru manuscrisele depuse la Jurnalele Biomedicale, elaborate de Comitetul Internațional al Editorilor de Reviste Medicale ([www.icmje.org](http://www.icmje.org)), capitolul IV.A.3.g. Referințele în grafie chirilică trebuie traduse în limba latină folosind American Library Association și Tabelele de Romanizare ale Bibliotecii Congresului, după cum urmează: A = A, Б = B, В = V, Г = G, Д = D, Е = E, Ё = E, Ж = ZH, З = Z, И = I, Й = I, К = K, Л = L, М = M, Н = N, О = O, П = P, Р = R, С = S, Т = T, У = U, Ф = F, Х = KH, Ц = TS, Ч = CH, Ш = SH, Щ = SHCH, Ъ = „, Ы = Y, Ь = ', Э = E, Ю = IU, Я = IA. Imediat după transliterare, ar trebui să urmeze traducerea titlului în engleză în paranteze pătrate. De exemplu: Давыдов М.И., Акчурин Р.С., Герасимов С.С. și dr. Хирургическое лечение больных раком легкого с тяжелыми сопутствующими сердечно-сосудистыми заболеваниями. Хирургия. 2012; 7: 18-26. [Davydov MI, Akchurin RS, Gerasimov SS și Dr. Khirurgicheskoe Lechenie bol'nykh rakom legkogo s tyazhelymi soputstvuyushchimi serdechno-sosudistymi zabolevaniyami. Khirurgiya. 2012; 7: 18-26. (În Russ.)]

**15. Recunoștințe** (această secțiune poate fi folosită pentru a recunoaște contribuțiile altor persoane care nu îndeplinesc criteriile ICMJE pentru dreptul de autor (de exemplu, cei care au oferit sprijin administrativ, asistență de scriere, editare a limbii)).

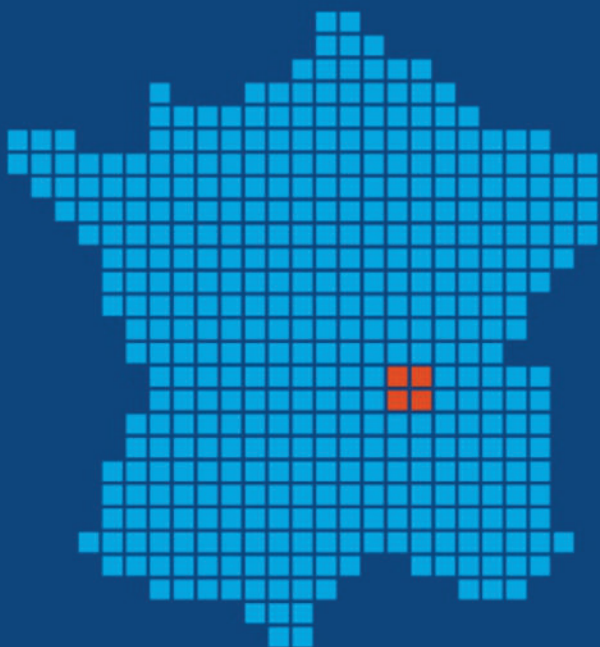
**16. Declarația contribuțiilor autorului, Declarația de finanțare, Declarația de conflict de interese** trebuie incluse la sfârșitul articolului, formulate corespunzător, conform cerințelor Ghidului pentru autori.

**17. Pentru mai multe detalii cu privire la оформarea articolului, încurajăm autorul să acceseze varianta desfășurată a Ghidului pentru autori, pe pagina web a revistei:** [https://artamedica.md/index.php/artamedica/Ghid\\_pentru\\_autori](https://artamedica.md/index.php/artamedica/Ghid_pentru_autori)

**18. Articolele ce nu corespund cerințelor menționate mai sus vor fi returnate autorilor pentru modificările necesare.**

**19. Pentru informații suplimentare accesați site-ul revistei** <https://artamedica.md/> sau contactați redacția revistei la telefoanele (+373 22) 72-91-18, (+373) 79434240 și prin e-mail: [info@artamedica.md](mailto:info@artamedica.md)

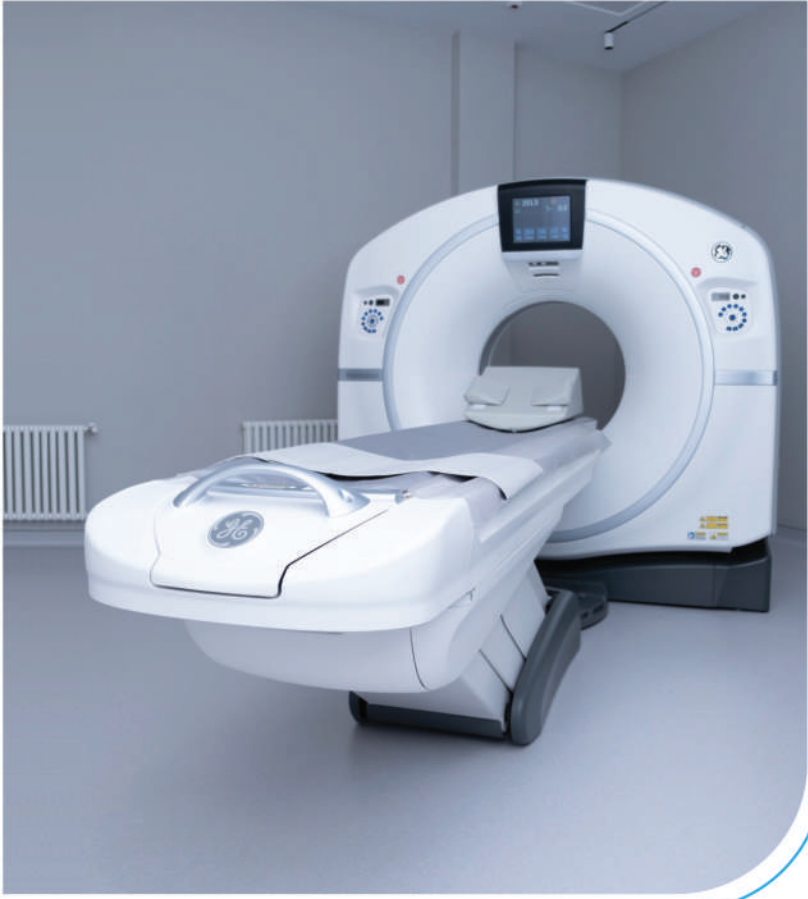



*„Suntem lideri în tehnologia medicală globală, atacând cu îndrăzneală cele mai dificile probleme. Misiunea noastră – de a alina durerea, de a restabili sănătatea și de a prelungi viața – reunește o echipă globală de peste 90.000 de oameni, iar tehnologiile noastre transformă viața a doi oameni în fiecare secundă, în fiecare oră, în fiecare zi. Așteptați-vă la mai mult de la noi. Medtronic. Ingineria extraordinarului. Pentru detalii vizitați <http://www.medtronic.com> ”*

42-44 Bucuresti-Ploiesti Road  
Building B, B2 Wing, 2<sup>nd</sup> floor, district 1,  
Baneasa Business &  
Technology Park  
Bucharest, 013696, Romania  
Office 0040.372.188.000  
Fax 0040.372.251.031

# Medtronic



## DIAGNOSTIC RADIOMAGISTIC

- CT - TOMOGRAFIE  
COMPUTERIZATĂ
- RADIOGRAFIE
- MAMOGRAFIE

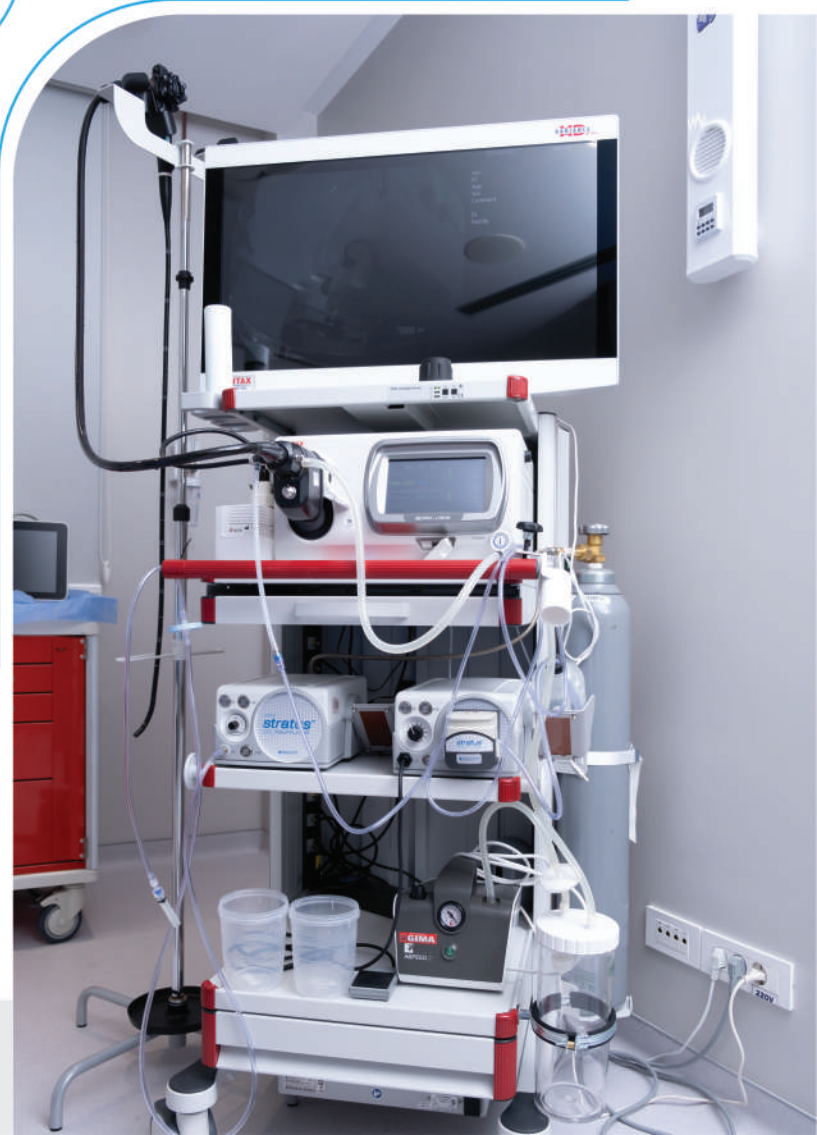- ✓ calitate ridicată a imaginii
- ✓ diagnosticare exactă și rapidă
- ✓ doza de iradiere redusă cu peste 45 %

## INOVAȚII MEDICALE ÎN ENDOSCOPIA DIGESTIVĂ

GASTRODUODENOSCOPIE  
COLONOSCOPIE



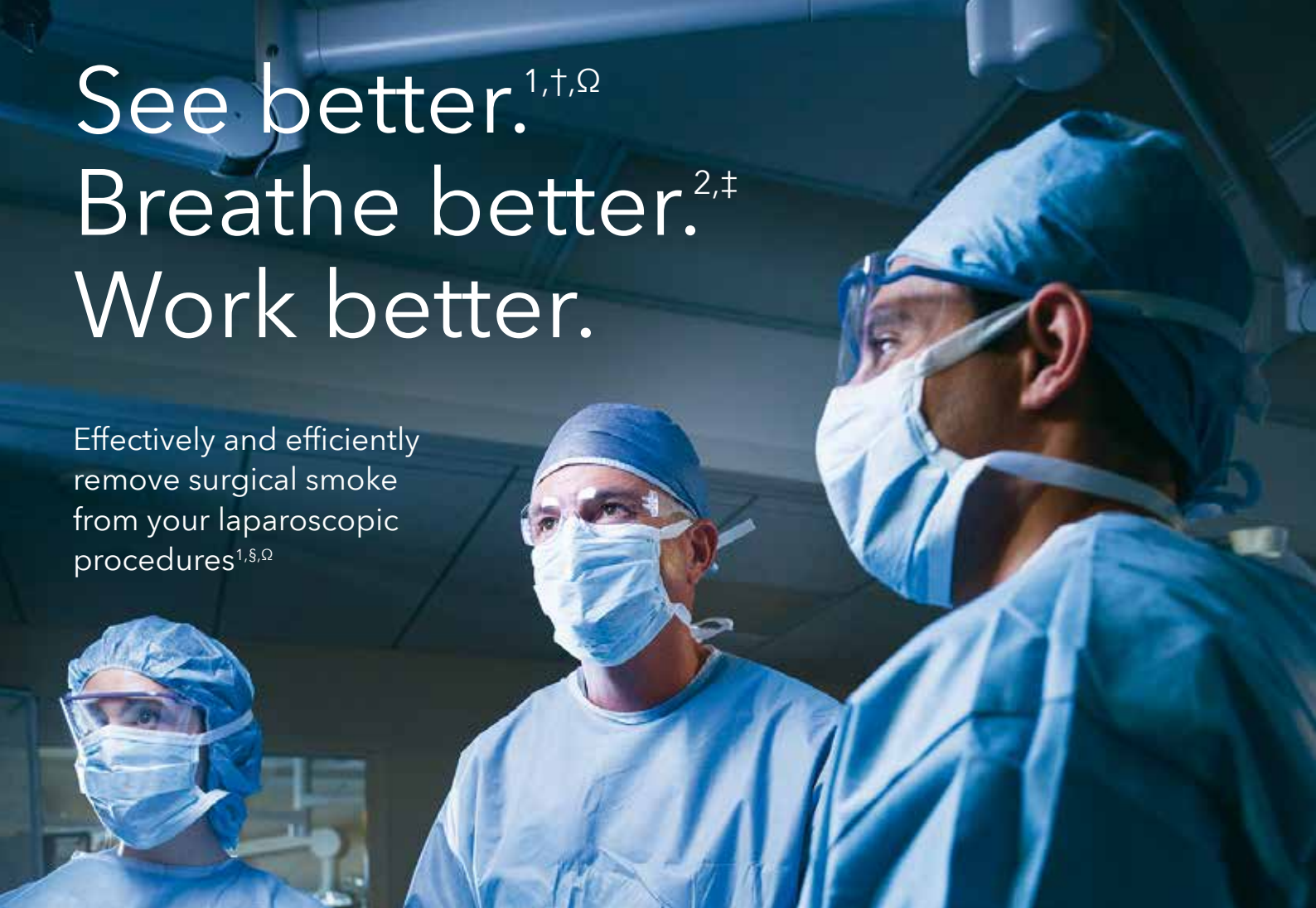
ECHIPAMENT DE ULTIMĂ GENERAȚIE





# See better.<sup>1,†,Ω</sup> Breathe better.<sup>2,‡</sup> Work better.

Effectively and efficiently  
remove surgical smoke  
from your laparoscopic  
procedures<sup>1,§,Ω</sup>



## The Valleylab™ Laparoscopic Smoke Evacuation System

A laparoscopic smoke evacuation device offering a dual active and passive mode  
SEL7010



<sup>†</sup> 10 out of 10 surgeons and nurses surveyed after use agreed for active mode the device improved visualization vs. nonevacuation.

<sup>‡</sup> As compared with non-ULPA filtration or nonevacuation.

<sup>§</sup> 9 out of 10 surgeons and nurses surveyed after use agreed for active mode.

<sup>Ω</sup> 8 out of 9 surgeons and nurses surveyed after use agreed for passive mode.

<sup>1</sup> Based on internal test report #RE00139506 rev A, Bourbon: Valleylab™ laparoscopic smoke evacuation system nurses and surgeons claims report. March 12, 2018.

<sup>2</sup> Based on the manufacturer report #PR-17003 rev A, ULPA filtration. Jan. 12, 2018.



# Global Biomarketing Group

MOLDOVA

